

УДК 616.61-002.3-019

© В. Т. СТЕПАН, О. С. ФЕДУРУК, О. А. ТЮЛЕНЄВА

Буковинський державний медичний університет

Морфогенез гострого запального захворювання нирок та паранефральної клітковини в умовах експерименту

V. T. STEPAN, O. S. FEDORUK, O. A. TIULIENIEVA

Bukovynian State Medical University

MORPHOGENESIS OF AN ACUTE INFLAMMATORY DISEASES OF KIDNEYS AND PERANEPHRAL CELLULAR TISSUE IN THE CONDITIONS OF AN EXPERIMENT

Вивчено послідовність і характер патоморфологічної зміни ниркової тканини та паранефральної клітковини в умовах експериментально змодельованого гнійно-запального процесу в самців щурів.

The sequence and the character of pathomorphological change of kidney tissue and paranephral cellular tissue in the conditions of experimentally modeled purulent-inflammatory process in male rats, was studied.

Постановка проблеми і аналіз останніх досліджень та публікацій. В аспекті патогенезу та морфологічної зміни в динаміці інфекційного процесу в нирковій тканині термін “гострі запальні захворювання нирок” можна розглядати як збірне поняття, що об’єднує низку нозологічних форм, частина з яких належить інфекції верхніх відділів сечовивідного тракту (гострий пієлонефрит), інші є різноманітними проявами запального процесу в нирках (абсцес, карбункул нирки) [1, 3].

У 35 % випадків у хворих із серозним пієлонефритом розвивається гнійний процес у нирковій тканині у вигляді апостематозного пієлонефриту, абсцесів або карбункулів із можливим подальшим руйнуванням фіброзної капсули нирки і розвитком гнійного паранефриту та флегмони заочеревинного простору [1, 6, 11]. Діагностика наявності вогнища інфекції, ступеня поширеності та характеру запального процесу в нирках має принципове значення для вибору лікувальної тактики.

Виконання експериментального дослідження було зумовлено тим, що багато аспектів морфогенезу гострих запальних захворювань нирок, у тому числі гнійно-деструктивної патології, недостатньо вивчено і не може бути досліджено в клініці – у хворого неможливо морфологічно спостерігати всі етапи розвитку інфекційного процесу.

Мета роботи: вивчення послідовності і характеру патоморфологічної зміни ниркової тканини в

умовах експериментально змодельованого гнійно-запального процесу.

Матеріали і методи. Групу дослідження становили 12 щурів, на моделі яких вивчили патоморфологічну картину прогресування гнійно-запального процесу в нирці на 3-тю, 5-ту і 7-му добу експерименту (по 4 тварини в кожній підгрупі).

Дослідження виконали на білих безпородних самцях щурів віком 18–20 місяців, масою 220–255 г. Моделювання гострої гнійно-запальної патології нирок у лабораторних тварин проводили шляхом транскарпулярного введення в паренхіму органа зависі добової культури ентероінвазивного уропатогенного штаму *E. coli* (10 млн КУО/100 г маси тварини) під загальним знеболюванням (каліпсол 0,3–0,5 мл/100 г маси тварини).

Вибір способу інфікування тварин обґрунтований тим, що є факти щодо можливої інтактності інтерстицію ниркової тканини при мікробній емболії на фоні бактеріємії, оскільки на розвиток запального процесу певною мірою впливає неоднакова резистентність ділянок органа до інфекції через різну інтенсивність кровотоку. Патоморфологічна картина гнійно-деструктивного процесу в нирці та паранефральній клітковині не має специфічних ознак залежно від шляху проникнення інфекту та факторів, що сприяли прогресуванню його в нирковій паренхімі.

Проведено дослідження гістологічних препаратів ниркової тканини у місці моделювання запального процесу. Матеріал фіксували протягом 48 год у 10 % розчині нейтрального забуференого формаліну, а після зневоднювання у висхідній батареї етанолу проводили заливку в парафінові блоки, з яких на санному мікромомі робили гістологічні зрізи товщиною 5 мкм. Після депарафінізації зрізів з оглядовою метою виконували забарвлення гематоксиліном та еозинном.

Результати досліджень та їх обговорення. На 3-тю добу експерименту при мікроскопічному дослідженні спостерігали картину дифузного запалення всіх шарів ниркової тканини: виражене повнокрів'я, набряк з утворенням множинних дрібних крововиливів і вогнищ сегментоядерних лейкоцитів у стромі ниркової тканини (рис. 1).

Відзначали фокуси некрозу ниркової тканини, місцями з формуванням колоній мікроорганізмів і обширною дифузною інфільтрацією прилеглих ділянок сегментоядерними лейкоцитами, з тенденцією до поширення вздовж судинного і тубулярного компонентів. Епітелій звивистих та збірних ниркових каналців з ознаками гідропічного набухання та вакуолізації (рис. 2).

На 5-ту добу експерименту, на фоні вираженого прогресування гнійного запалення, в усіх шарах паренхіми нирки відзначали прояв деструкції тканини у вигляді формування множинних дрібних абсцесів, місцями з тенденцією до злиття. Набряк,

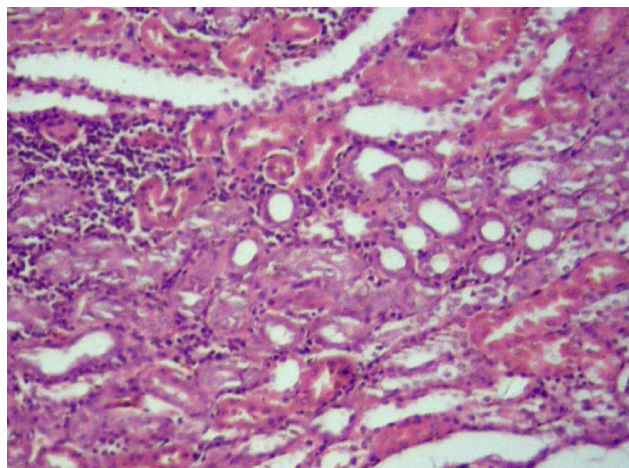


Рис. 1. Нирка на 3-тю добу моделювання гнійно-запального процесу: 1 – вогнищева лейкоцитарна інфільтрація стромального компонента; 2 – гідропічне набухання епітелію каналців. Гематоксилін та еозин. Об.10^x, ок. 10^x.

крововиливи діapedезного характеру, рясна поліморфноклітинна інфільтрація стромального компонента, гідропічна вакуолізація і десквамація епітелію каналців з утворенням щільних еозинофільних мас у їхніх просвітах за відносної збереженості гломерул (рис. 3, А).

У двох випадках спостережень виявлено ознаки гнійного перинєфриту та паранєфриту (рис. 3, Б).

Оцінка патогістологічної зміни в динаміці гнійно-деструктивного процесу в нирках дослід-

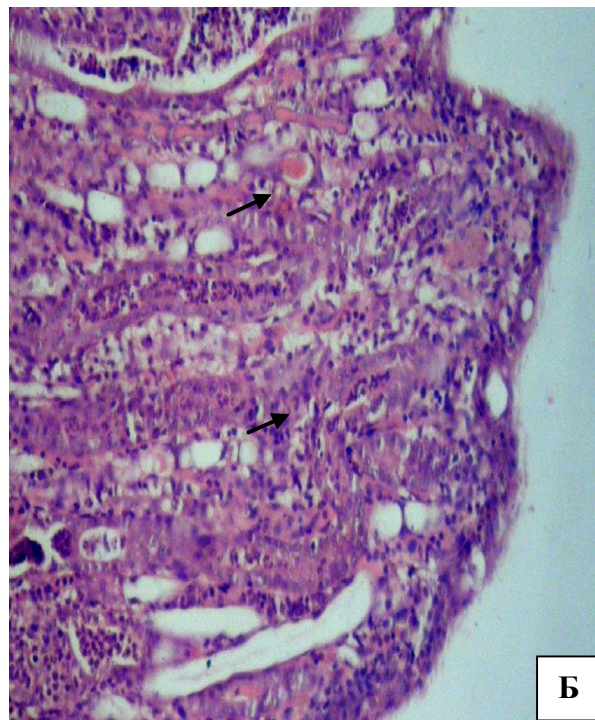
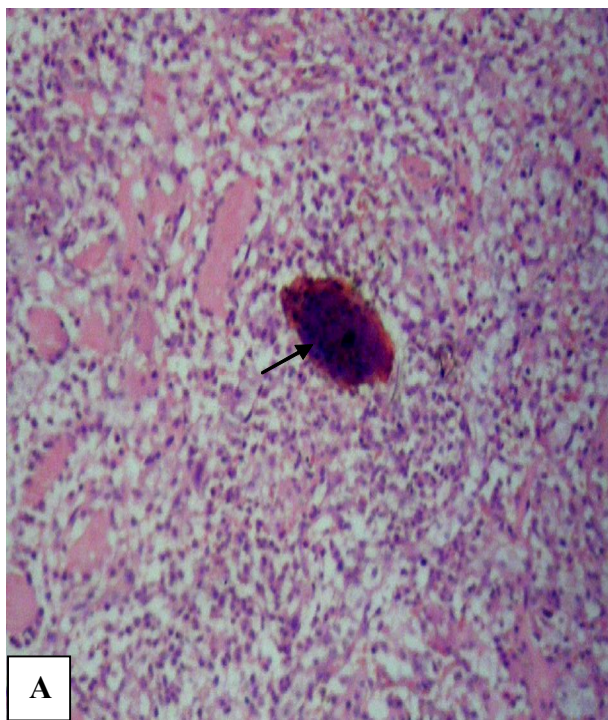


Рис. 2. Нирка на 3-тю добу моделювання гнійно-запального процесу: А – колонія мікроорганізмів з периферичною сегментоядерною інфільтрацією; Б – периваскулярна та перитубулярна запальна інфільтрація нейтрофілами мозкової речовини. Гематоксилін та еозин. Об.10^x, ок. 10^x.

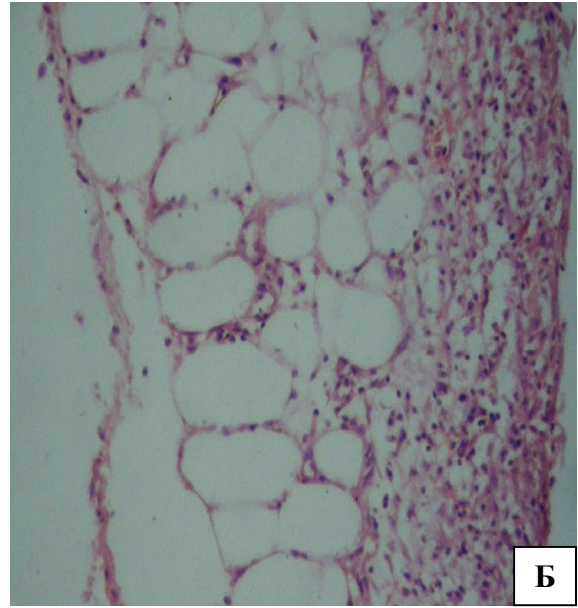
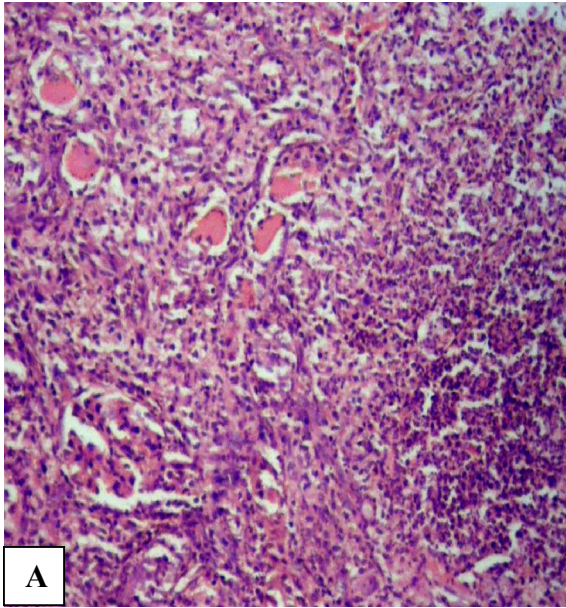


Рис. 3. Спостереження на 5-ту добу моделювання гнійно-запального процесу: А – тканина нирки: 1 – формування абсцесу; 2 – десквамація епітелію каналців із наявністю в просвітах еозинофільних мас; 3 – інтактна гломерула; Б – паранефральна клітковина: 1 – повнокрів'я; 2 – дифузна лейкоцитарна інфільтрація. Гематоксилін та еозин. Об.10^x, ок. 10^x.

них тварин на 7-му добу вказала на тенденцію, а у двох тварин – на ознаки формування карбункулів: множинні, різних розмірів абсцеси в оточенні інтенсивної поліморфноклітинної інфільтрації тканини всіх шарів нирки на фоні різкого серозно-геморагічного набряку. Виявляли перитубулярні та інтратубулярні накопичення сегментоядерних лейкоцитів, наявність клітинного детриту і гомоген-

них білкових мас у просвітах тубулярних структур в межах кількох нефронів (рис. 4).

Висновки. Вивчення послідовності і характеру патоморфологічної зміни ниркової тканини в умовах експериментального інфікування дозволило розкрити низку аспектів морфогенезу гострих запальних захворювань нирок, у тому числі гнійно-

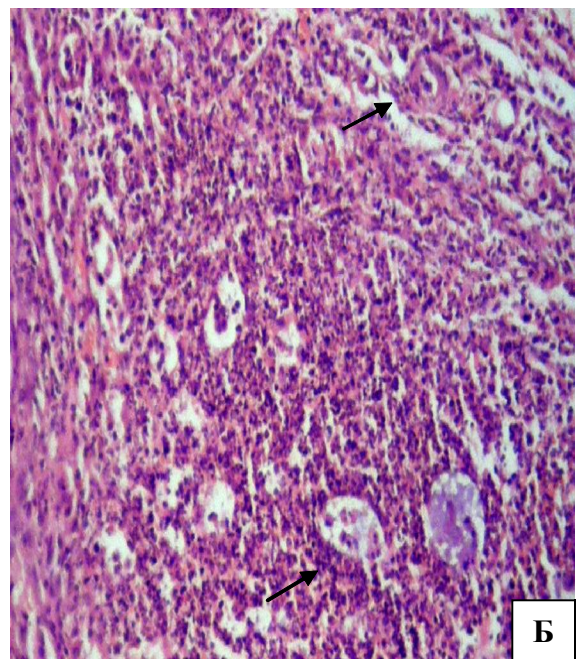
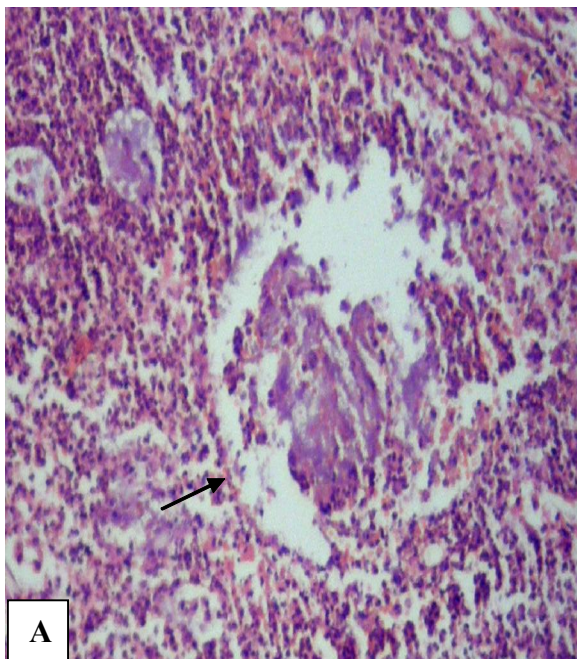


Рис. 4. Спостереження на 7-му добу моделювання гнійно-запального процесу в нирці: А – солітарний абсцес нирки; Б – множинні, різних розмірів абсцеси в оточенні інтенсивної поліморфноклітинної інфільтрації. Гематоксилін та еозин. Об.10^x, ок. 10^x.

деструктивних процесів, що доводить можливість консервативного лікування цієї патології за умови своєчасної діагностики, морфофункціональної характеристики запального процесу та застосування сучасних антибактеріальних засобів.

СПИСОК ЛІТЕРАТУРИ

1. Новий підхід в диференціальній діагностиці стадій гострого пієлонефриту / О. Ф. Возіанов, С. П. Пасечніков, В. М. Лісовий [та ін.] // Экспериментальная и клиническая медицина. – 2000. – № 1. – С. 21–23.
2. Екстракорпоральна ударнохвильова літотрипсія при уретеролітазі, ускладненому гострим пієлонефритом / О. Ф. Возіанов, С. П. Пасечніков, М. В. Мітченко, Ю. І. Синишин // Урологія. – 2005. – № 2. – С. 5–11.
3. Оптимізація тактики ведення хворих на гострий пієлонефрит / О. Ф. Возіанов, С. П. Пасечніков, Н. О. Сайдакова [та ін.] // Урологія. – 1998. – № 4. – С. 4–8.
4. Пасечніков С. П. Застосування Лефлосину при лікуванні гострого пієлонефриту / С. П. Пасечніков, М. В. Мітченко // Мистецтво лікування. – 2005. – № 4 (20). – С. 104–107.
5. Синякова Л. А. Клинико-морфологические параллели

Перспективи подальших досліджень. Вивчення ефективності різних способів лікування запального процесу паренхіми нирок за морфологічними ознаками, залежно від антимікробних засобів та шляхів доведення їх до вогнища запалення.

6. Шилов Е. М. Иммунопатология болезней почек / Е. М. Шилов // Нефрология : руководство для врачей / под ред. И. Е. Тареевой. – М. : Медицина, 2000. – С. 132–144.
7. Chen S. M. The role of procalcitonin for acute pyelonephritis and subsequent renal scarring in infants and young children / S. M. Chen // J. Urol. – 2011. – Vol. 186, № 5. – P. 2002–2008.
8. Pecile P. Procalcitonin: a marker of severity of acute pyelonephritis among children / P. Pecile, E. Miorin, C. Romanello // Pediatrics. – 2004. – Vol. 114, № 2. – P. 249–254.
9. Sheu J. N. Urine interleukin-1beta in children with acute pyelonephritis and renal scarring / J. N. Sheu, M. C. Chen, S. L. Cheng // Nephrology (Carlton). – 2007. – Vol. 12, № 5. – P. 487–493.

Отримано 26.09.12