

УДК 616.831-005:616.134.9-007.271-07-089

© К. М. ЗОЗУЛЯ, Л. М. ЯКОВЕНКО

ДУ "Інститут нейрохірургії ім. акад. А. П. Ромоданова НАМН України"

Особливості клініко-неврологічної діагностики порушень мозкового кровообігу в вертебро-базиллярному басейні, зумовлених вертеброгенними стенозами хребцевих артерій

K. M. ZOZULYA, L. M. YAKOVENKO

SI "Institute of Neurosurgery by acad. A. P. Romodanov of NAMS of Ukraine"

PECULIARITIES OF CLINICAL AND NEUROLOGICAL DIAGNOSIS OF CEREBRAL CIRCULATION DISORDERS IN THE VERTEBRO-BASILAR BASIN CAUSED BY VERTEBRAL STENOSIS OF VERTEBRAL ARTERIES

Проаналізовано результати комплексного обстеження 103 хворих із порушенням мозкового кровообігу в вертебро-базиллярному басейні при наявності вертеброгенного стенозу хребцевих артерій. Вивчали результати клініко-неврологічного дослідження у хворих із даною патологією, а також визначали особливості перебігу та специфічні риси, характерні для вертеброгенних стенозів хребцевих артерій. Аналіз неврологічних проявів НМК у ВББ хребтових артерій свідчить про їх значну роль у формуванні особливостей цього клінічного варіанта судинно-мозкової недостатності. Щодо типу маніфестації основної клініко-неврологічної симптоматики, нами було виділено два її типи: вертебральний та вертебро-базиллярний. Порушення мозкового кровообігу у ВББ проявлялися цілим рядом ознак, що мали об'єктивне відображення у вигляді загально-мозкових та вогнищевих неврологічних симптомів, частота і ступінь вираження яких формували певний вогнищевий неврологічний дефіцит. Патогномонічним синдромом порушення мозкового кровотоку у ВББ, спричиненого вертеброгенними стенозами ХА, є асоційований симптомокомплекс ураження стовбурово-мозочкових відділів головного мозку та компресійно-больових, вегетативних симптомів ураження шийного відділу хребта (вертеброгенний стовбурово-мозочковий синдром). Різновид дисциркуляторної енцефалопатії, що виникає за таких умов, відрізняється від типової ВБН і має, як ми вже з'ясували, свої окреслені клініко-неврологічні ознаки, що можуть використовуватися як критерії диференційної діагностики.

The results of a comprehensive survey of 103 patients with ischemic circulation in the posterior basin in the presence of vertebral artery stenosis were analyzed. The results of clinical studies in neurological patients with this pathology were analyzed, as well as the specific peculiarities of the course and characteristics of a vertebral stenosis of vertebral arteries were defined. Analysis of the neurological manifestations of cerebrovascular circulation in the vertebro-basilar basin vertebral artery demonstrates their significant role in shaping the features of this clinical variant of cerebral vascular insufficiency. For the type of primary clinical manifestation of neurological symptoms, we have identified two types of them: vertebral and vertebro-basilar. Cerebral circulation in the vertebro-basilar basin were shown with a number of features that had an objective reflection of general cerebral and focal neurological symptoms, frequency and severity of which formed some focal neurological deficit. Inherent syndrome cerebrovascular blood flow in the vertebro-basilar basin caused by vertebral stenosis of vertebral arteries is associated symptom complex lesions of stem-cerebellar brain regions and compression-pain, autonomic symptoms of cervical spine (vertebral stem-cerebellar syndrome). Variety dyscirculatory encephalopathy, which occurs under such conditions different from typical vertebro-basilar insufficiency, and has, as we have found, their defined clinical neurological signs that can be used as criteria for differential diagnosis.

Постановка проблеми і аналіз останніх досліджень та публікацій. Порушення кровообігу в хребцевих та основній артеріях часто є проявом шийного остеохондрозу в початковій періоді хвороби (близько 88 %) [2]. Захворювання призводить до втрати працездатності, у випадках нелікування – до розвитку хронічної дисциркуляторної енцефалопатії, шийної мієлопатії

або ішемічного інсульту і значної інвалідизації хворих.

На сьогодні чітко підтверджено взаємозв'язок ступеня церебрального неврологічного дефіциту і судинних уражень у різні клініко-морфологічні періоди шийного остеохондрозу [6].

Частота циркуляторних розладів у басейні кровопостачання ХА складає 25–30 % всіх порушень

мозкового кровообігу та до 70 % його перехідних форм [8].

Незважаючи на те, що судинні розлади в вертебро-базиллярному басейні (ВББ) протягом тривалого часу мають порівняно сприятливий перебіг, без утворення церебрального вогнищевих дефекту, транзиторні ішемічні атаки схильні до трансформації та поглиблення. За даними різних авторів, тимчасові неврологічні прояви недостатності кровообігу в ВББ можуть прогресувати до завершеного інсульту протягом 2–5 років у 30–50 % хворих, призводячи до інвалідизації близько 80 % пацієнтів із гострим порушенням мозкового кровообігу (ГПМК). Крім того, ГПМК в басейні кровопостачання хребтових артерій можуть розвиватись за типом стовбурового інсульту, небезпечного для життя в момент виникнення (до 75 % летальності) [3, 7].

Суттєву роль у формуванні неврологічних ознак НМК відіграють і функціональні відмінності кіркових відділів великих півкуль та субтенторіальних структур головного мозку; згідно з цим припущенням, навіть мінімальне зменшення кровопостачання стовбурових відділів мозку викликає дисфункції відповідного аналізатора, ядерне представництво якого локалізується тут, але не може зумовлювати вираженого рухового дефекту внаслідок ГПМК.

При наявності дегенеративних змін шийного відділу хребта велике значення в неврологічних проявах захворювання надавали ангіоспастичним рефлекторним симптомам з боку ХА в початковому відділі та внутрішньоканальному сегменті [6, 7].

Досліджуючи причини та клінічні прояви ВБН, виявлено патологічне значення не тільки шийного остехондрозу, а й кардіocereбральних системних реакцій, кохлеовестибулярних та вестибуломозочкових патологічних судинних рефлексів [14, 15].

Аналізуючи структуру судинних уражень вертебрально-базиллярного комплексу, вказували на важливість стенозування дистальних сегментів магістрального відділу ХА переважно екстравазального характеру [18, 19]. Особливістю клінічних проявів ураження цього рівня ХА є виникнення тунельно-компресійного синдрому, який проходить чотири фази розвитку: ангіодистонічну, компресійно-спастичну, компресійну та ішемічну.

Особливо слід звернути увагу, що характерною особливістю вертебро-базиллярної судинної патології виявляється невідповідність вазотопічного діагнозу стенотично-оклюзивного ураження і локальних ішемічних змін у структурах головного мозку. Ці зміни відбуваються відповідно до басейну кровопостачання одної з кінцевих гілок основної артерії при наявності стенозу сегмента V_2 ХА [1, 5].

Крім того, порушення мозкового кровообігу в ВББ проявляються різноманітними обтяжливими загальносоматичними та неврологічними ознаками, які потребують послідовного та тривалого лікування, а на ранніх стадіях – проведення профілактичних заходів.

До найбільш частих і постійних неврологічних проявів вертебро-базиллярної дисфункції належить порушення статичної та координації рухів в асоціації з вестибулярними розладами системного характеру [9, 10, 12, 13], які виникають внаслідок не тільки гемодинамічних, функціональних, але й необоротних морфологічних змін безпосередньо в стовбурі мозку та мозочку.

Поряд із первинно-вогнищевими неврологічними симптомами ураження стовбурово-мозочкових структур, ПМК у ВББ проявляються глибокими розладами ряду загальномоозкових функцій, які досить часто рееструються при клінічному та інструментальному обстеженні.

До цих розладів належать порушення функції зорового аналізатора у вигляді зниження гостроти зору, порушення його полів внаслідок ураження потиличних часток півкуль великого мозку, а також змін судин очного дна, які відображають загальні порушення артеріального та венозного внутрішньочерепного кровотоку [4, 11].

Характерними є симптоми дисфункції діенцефально-стовбурових відділів головного мозку, особливо ж пароксизмальні стани, еквіваленти епілептичних нападів, що нерідко зустрічаються при порушеннях мозкового кровообігу [16, 17].

Однак, незважаючи на детальне і різностороннє вивчення клінічної симптоматики у хворих із ПМК у ВББ, а також враховуючи різноманіття і суб'єктивізацію багатьох симптомів, які в одних пацієнтів є домінуючими, а в інших стушованими, виникла потреба виділення особливостей клініко-неврологічної діагностики порушення мозкового кровотоку саме при вертеброгенних стенозах ХА, оскільки функціональні та морфологічні перебудови як мозкового кровотоку, так і речовини мозку мають істотні відмінності, що в клініці має типові риси, які допомагають вчасно встановити діагноз і призначити обґрунтовану інструментальну та нейровізуалізуючу діагностику.

Матеріали і методи. Проаналізовано результати комплексного обстеження 103 хворих із ПМК у ВББ, при наявності ВГС ХА. Чоловіків було 52 (50,49%), жінок – 51 (49,51%). Середній вік хворих, що сформували вибірку, становив 46 років (стандартне відхилення – 11,067; довірчий інтервал при $\alpha=0,05$ становить $\pm 2,14$; медіана – 50; мода – 47).

Найбільша кількість хворих на ПМК у ВББ, спричинених ВСХА, в період з 2002 до 2006 року включно припадала на вікову групу 41–60 років, що відповідає середньому та літньому вікові. Особливо слід відмітити, що майже 70 % хворих належали до працездатної допенсійної категорії населення.

Співвідношення чоловіків до жінок становить 1,02:0,98. Достеменною різниці у віковій захворюваності чоловіків та жінок на дану патологію в період з 2002 до 2006 року включно не виявлено.

В основному (89 % випадків) хворі, які зверталися в ІНХ за медичною допомогою, первинно обстежувалися амбулаторно. При наявності неврологічних ознак ПМК у вигляді ВБН, компресійно-іритативного синдрому ХА, залишкових явищ вертебро-базиллярного інсульту, стану після перенесеного ГПМК здійснювалась планова госпіталізація в спеціалізовану нейрохірургічну клініку. В 11 % випадків при ГПМК у ВББ хворих госпіталізували в ургентному порядку.

У всіх випадках до госпіталізації в ІНХ хворі проходили тривале консервативне лікування в неврологічних відділеннях по місцю проживання. Проте стійкого лікувального ефекту не досягали, в зв'язку з чим кількість повторних госпіталізацій у неврологічні відділення у 70 % хворих становила 2–3 рази на рік. Середня тривалість захворювання у хворих із ПМК у ВББ, викликаних вертеброгенним стенозом ХА, до моменту звернення в спеціалізований нейрохірургічний стаціонар становила 4,7 року (стандартне відхилення $\pm 18,3$ міс.).

У основу подальшого опрацювання клінічного матеріалу ми поклали метод рангового розділення досліджуваної групи на підгрупи, залежно від основної клінічної ознаки хвороби, що дозволило вивчити вплив кожного окремого фактора на результати лікування щодо даної обраної ознаки.

Головною ознакою вертебрального генезу цервікального ураження була наявність у його структурі ознак дисфункції або подразнення структур головного мозку, які перебувають у басейні кровопостачання ХА на фоні вираженого остеохондрозу шийного відділу хребта.

Особливу увагу звертали при цьому на так званий “судинний” характер захворювання з наявністю “гострого” початку, кризоподібних погіршень стану, залежності симптоматики від положення голови, психоемоційного стану, фізичного навантаження верхніх кінцівок.

У ряді випадків (3,5 %) встановлювали зв'язок хвороби з наявністю в анамнезі травмувань шийного відділу хребта.

Подальше вивчення порушень у стані здоров'я пацієнтів проводили на основі етапного використання клінічних та клініко-неврологічних методик.

Результати досліджень та їх обговорення.

Щодо типу маніфестації основної клініко-неврологічної симптоматики, нами було виділено два її типи.

Перший тип, названий умовно “вертебральний”, де клініко-неврологічні синдроми в основному були зумовлені локальним проявом шийного остеохондрозу. Явища ВББ у таких хворих були стушовані або додалися до клінічної картини вже в розгорнутому періоді захворювання.

Другий тип, названий умовно “вертебро-базиллярний”, – неврологічні синдроми передусім були зумовлені порушенням кровотоку в ВББ. Навпаки, локальні прояви шийного остеохондрозу та пов'язані з ним клініко-неврологічні синдроми проявлялися невиразно чи виявлялися вже при об'єктивному обстеженні та використанні функціональних тестів або при поглибленій інструментальній діагностиці.

Цікавим виявився розподіл залежності загального стану здоров'я хворих від типу маніфестації захворювання (рис. 1).

Як видно з рисунка 1, тяжкість загального стану залежала від типу маніфестації захворювання ($F < 0,05$ при $\alpha = 0,05$) в обернено пропорційному порядку: з наростанням рівня тяжкості стану здоров'я хворих кількість пацієнтів із “вертебральним” типом початку захворювання зменшувалась. І, як видно зі статистичної оцінки даної закономірності, достовірність виявленого зв'язку доведена.

Окремою групою скарг досліджуваних хворих першого (вертебрального) типу початку захворювання, насамперед, вирізнялася клінічна картина ускладненого остеохондрозу шийного відділу хребта. Серед цих скарг перше місце займали цервікалгії (63,8 %), потім обмеження рухомості в шийному відділі хребта (20,5 %), больові тригерні точки (19,7 %), рефлекторні м'язово-тонічні синдроми (56,3 %), болісні м'язово-фасціальні ущільнення (8 %), цервікобрахіалгії (15 %).

Характерними складовими другого (вертебро-базиллярного) типу початку захворювання були довготривалі скарги, переважно на погіршення загального стану, виражений головний біль, як правило, в шийно-потиличній ділянці (комірцева зона), головокружіння, шум у вухах, порушення координації, слабкість у руках, зміни настрою, швидку втомлюваність, зниження працездатності. Порушення пам'яті, здебільшого у вигляді її зниження в структурі побутової та професійної дизадаптації, обтяжувало загальний стан майже всіх хворих незалежно від віку та статі.

Попри детальний аналіз вищеподаних скарг, особливу увагу ми звернули на скарги хворих на головокружіння. Це пов'язано не тільки з тим, що

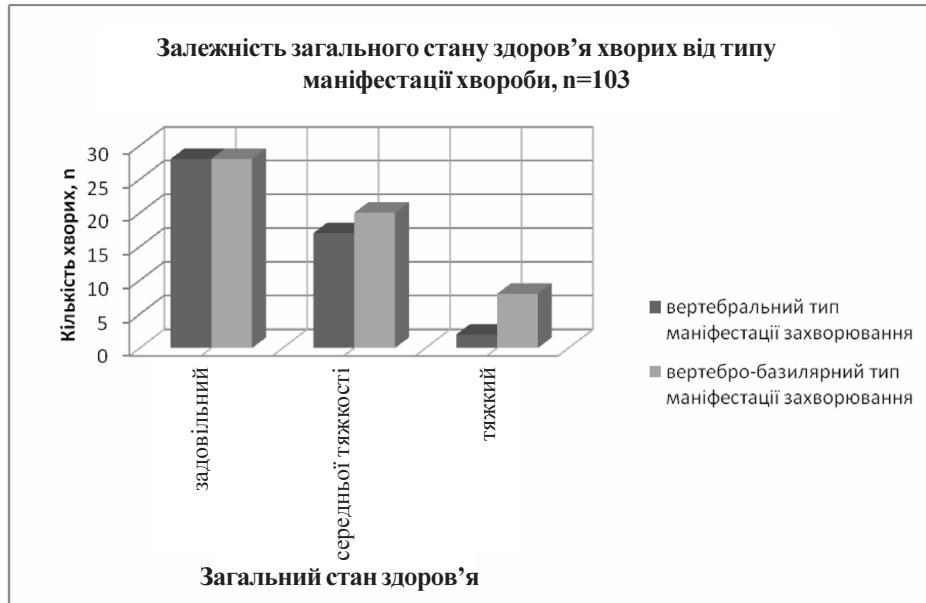

Рис. 1. Залежність загального стану здоров'я хворих із порушенням кровотоку в ВББ від типу маніфестації захворювання.

67 (65 %) пацієнтів висловлювали занепокоєння з цього приводу. Перш за все була помітна деяка клінічна специфічність цього симптому, що полягала в його пароксизмальності, зв'язку зі зміною положення голови чи тіла, переважною короткочасністю та наявністю відчуття нудоти в кінці нападу, що свідчило про його вертеброгенне походження. Напади головокружіння в основному мали характер несистемних, з'являлись різко і зникали за декілька секунд. Лише у 13 (12,6 %) хворих вони тривали більше 30 хв (а подекуди і до 1 год) за типом меньєрівських, проте без подальшого розвитку кохлеарних порушень.

У 27 (26,2 %) пацієнтів виявлено наявність оптико-вестибулярного синдрому, що полягав у відчутті нестійкості та появи "неприємних відчуттів у голові" при погляді на рухомі предмети.

Аналіз неврологічних проявів НМК у ВББ хребтових артерій свідчить про їх значну роль у формуванні особливостей цього клінічного варіанта судинно-мозкової недостатності. У 56 пацієнтів (54,3 % спостережень) із недостатністю кровообігу у ВББ скарги та загально-мозкова симптоматика більшою мірою визначали ступінь тяжкості стану здоров'я, аніж неврологічні вогнищеві симптоми. У таких хворих загальний стан здоров'я на момент госпіталізації в ІНХ був оцінений як задовільний.

У 10 хворих (9,7 %) із ГПМК у ВББ на момент госпіталізації разом з інсультподібним початком, тяжким загальним станом та характерними скаргами виявляли окреслений неврологічний вогнищевий дефіцит, з симптоматикою переважного ураження ВББ кровопостачання головного мозку.

В іншій частині хворих (37 випадків – 35,9 %) на момент госпіталізації загальний стан був оцінений як середньої тяжкості.

На показник загального стану здоров'я досліджуваних хворих суттєво впливали найбільш розповсюджені фактори ризику, які в своїй основі діяли на стан центральної гемодинаміки та кровопостачання, зокрема головного мозку.

Розподіл даних факторів та частота їх виявлення залежно від загального стану здоров'я хворих представлені на рисунку 2.

Як видно з рисунка 2, такий фактор ризику, як гіпертонічна хвороба, найчастіше був складовою захворювання у хворих, яких госпіталізували в ІНХ у стані середньої тяжкості та тяжкому стані (30 і 6 випадків відповідно). І на відміну від цього, стан хворих, що був оцінений як задовільний, у переважній кількості хворих (34 спостереження) не містив жодного з поширених факторів ризику. При статистичній перевірці даної властивості ми виявили достовірність такої різниці (при критерії значимості $\alpha=0,05$, $F<0,05$). Решта чинників мала рівнозначну вагу в частоті виявлення залежно від загального стану здоров'я досліджуваних хворих.

Артеріальна гіпертензія, що була проявом не тільки гіпертонічної хвороби з кризовим перебігом та симптоматичних артеріальних гіпертензій, в 17,7 % спостережень відображала клініку діенцефальних кризів за симпатoadреналовим типом. Лікування таких кризів потребує диференційованого підходу при наявності хірургічної патології артерій мозку.

Враховуючи той факт, що всі хворі до госпіталізації неодноразово проходили консервативне ліку-

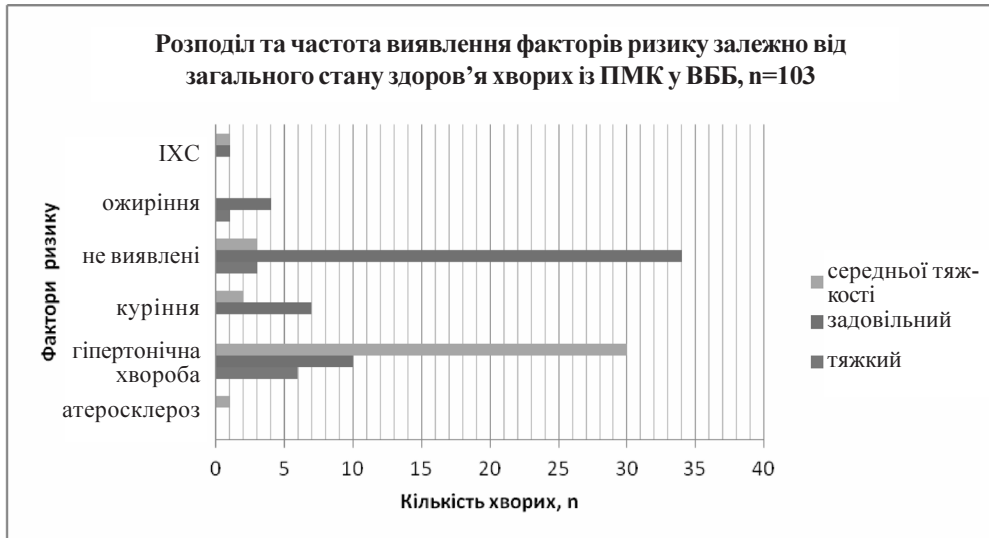


Рис. 2. Розподіл та частота виявлення факторів ризику залежно від загального стану здоров'я хворих із ПМК у ВББ.

вання за місцем проживання в неврологів, вертебрологів, терапевтів, яке, в кращому разі, не давало тривалого лікувального ефекту, ми провели спробу аналізу тих діагнозів, які встановлювали таким хворим на догоспітальному етапі. Бо саме ці діагнози в кінцевому рахунку і визначали результативність консервативного лікування та час, потрібний на те, щоб лікуючий лікар переконався в потребі консультації ангіонейрохірурга.

На рисунку 3 представлено структуру діагнозів, з якими досліджувані хворі на догоспітальному етапі проходили амбулаторне лікування.

Як видно з рисунка 3, лише в 6 хворих на догоспітальному етапі консервативного лікування було встановлено діагноз остеохондрозу хребта, що свідчить про низький рівень диференційної діагностики та обізнаності лікарів терапевтичного профілю з даною досліджуваною патологією.

У таблиці 1 представлена середня тривалість консервативного лікування хворих на догоспітальному етапі досліджуваних хворих.

За даними таблиці 1, видно, що такі хвороби, як ішемічна хвороба серця, атеросклероз, артеріальна гіпертензія, гіпертонічна хвороба, хвороби ни-

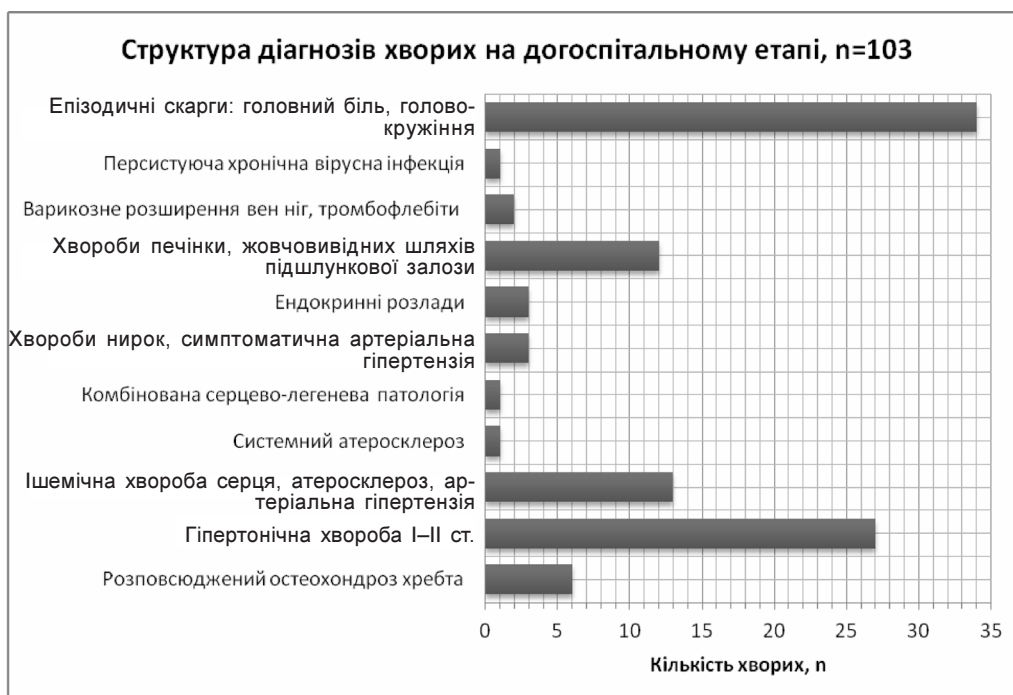

Рис. 3. Структура діагнозів хворих на догоспітальному етапі амбулаторного лікування.

Таблиця 1. Середня тривалість амбулаторного лікування хворих на догоспітальному етапі хворих із ПМК у ВББ, викликаних ВГС ХА, n=103

Структура діагнозу на догоспітальному етапі лікування хворих із ПМК у ВББ, викликаних ВГС ХА	Середня тривалість догоспітального лікування, роки, стандартне відхилення
Розповсюджений остеохондроз хребта	4,5±1,2
Гіпертонічна хвороба I–III ст.	5,9±0,9
Ішемічна хвороба серця, артеріальна гіпертензія	11,3±2,3
Системний атеросклероз	3,0±0,78
Комбінована серцево-легенева патологія	1,0±0,15
Хвороби нирок, симптоматична артеріальна гіпертензія	10,0±3,1
Ендокринні розлади та хвороби	1,5±0,67
Хвороби печінки, жовчовивідних шляхів, підшлункової залози	3,5±0,92
Варикозне розширення вен ніг, тромбофлебії I–II ст.	8,0±2,13
Персистуюча хронічна вірусна інфекція	4,0±1,33
Епізодичні скарги: головний біль, головокружіння, слабкість тощо	1,5±0,54

рок, персистуючі вірусні захворювання, що проявляються загальноомозковою симптоматикою у більшості хворих, різко стусовують картину вертеброгенних стенозів хребцевих артерій, а в період розвитку порушень мозкового кровотоку у ВББ ускладнюють перебіг основного захворювання.

Тривале (4,5±1,2) консервативне лікування хворих, яким вже на догоспітальному відрізьку було встановлено діагноз розповсюдженого остеохондрозу хребта, та завершеність такого лікування госпіталізацією в спеціалізований нейрохірургічний стаціонар перш за все свідчить про нестійкі та, подекуди, й негативні результати консервативного лікування пацієнтів із досліджуваною патологією.

Порушення мозкового кровообігу в ВББ проявлялися цілим рядом ознак, що мали об'єктивне відображення у вигляді загальноомозкових та вогнищевих неврологічних симптомів, частота та ступінь вираження яких формували певний вогнищевий неврологічний дефіцит.

Особливу увагу на етапі клініко-неврологічного обстеження звертали на ознаки ураження мозкових структур, що містяться в зоні кровопостачання ХА.

Вогнищевими неврологічними проявами, що найчастіше характеризували порушення мозкового кровообігу у ВББ, були ознаки дисфункції стовбурово-мозочкового комплексу у вигляді тулубової атакії та порушення координації рухів.

Розлади статички було виявлено у 75,7 % обстежених (78 хворих), причому у 18 хворих (17,4 % випадків) вони спричиняли виражену втрату працездатності: спостерігали виражену хиткість “в обидва боки”, що посилювалась при намаганні хворого опанувати дану хиткість.

Порушення координації рухів у кінцівках проявлялось дисметрією, мимопопаданням. Латераліза-

ція координаційних порушень зустрічалась з однаковою частотою у хворих незалежно від віку, статі тривалості хвороби та типу ПМК у ВББ.

При неврологічному дослідженні функції черепно-мозкових нервів у 37,8 % спостережень (39 хворих) виявляли порушення чутливості на обличчі та передніх двох третинах язика, пригнічення та асиметрію рефлексів рогівки (9 пацієнтів – 8,7 % випадків), порушення фонації, артикуляції мови та ковтання (7 пацієнтів, 6,7 % випадків).

У 10 (9,71 %) хворих спостережені вогнищеві неврологічні симптоми проявлялись на фоні пригнічення свідомості та виражених менінгеальних ознак, що дозволило характеризувати їх стан як тяжкий.

У 39 (37,8 %) хворих виявляли різноманітні астенічні стани, у 42 (40,77 %) – загальні вегетативні розлади, у 15 (14,5 %) пацієнтів судинні кризи, у 7 (6,7 %) – синкопальні стани. Хронізація больового синдрому в 22 % хворих приводила до астенікопсихондричного, астеновегетативного та інших психосоматичних синдромів виснаження.

Взагалі, слід відмітити, що розвиток центральних парезів, паралічів, порушення центральної чутливості були нетиповими для клінічної ситуації досліджуваних хворих, що перш за все пояснювалось вазотопічністю даної патології і функціональними особливостями зон мозку, які страждали від недостатності кровообігу в ХА. Проте у 19 (18,4 %) пацієнтів ми виявили ознаки порушення м'язового тону за периферичним типом I–II ст., у 24 (23,3 %) хворих – периферичні розлади чутливості різного ступеня та поширеності, у 58 (56,3 %) – рефлекторні (тунельні) та вегетативні синдроми, які були проявом виключно дискогенної патології шийного відділу хребта – як наслідку розповсюдженого остеохондрозу.

Інтенсивність симптомів вогнищового ураження головного мозку була різною: помірно виражена майже у 65 (63,1 %) хворих; значно виражена у 25 (24,2 %). Ми не виявили неврологічного дефіциту в 13 (12,6 %) обстежених, саме тих, які страждали від перехідних (часто оборотних) порушень мозкового кровообігу.

Іншою, не менш важливою групою клінічних симптомів у хворих із вертебро-базиллярними судинними порушеннями на фоні ВГС ХА, були патологія слухового аналізатора та кохлеовестибулярні розлади.

У процесі аналізу клінічного матеріалу вивчено результати отоневрологічного обстеження 47 хворих (45,6 % випадків), де застосовували функціональні проби і вестибулярні викликані потенціали.

Результати отоневрологічного дослідження свідчать, що зниження гостроти слуху досить рідко виявляється в структурі проявів НМК у ВББ із хронічно прогресуючим перебігом захворювання, має спорадичний характер і не зумовлюється судинно-мозковими розладами. Шум у вухах міститься поза межами об'єктивної реєстрації і зустрічається в структурі неврити слухових нервів (4,2 та 12 % відповідно справа та зліва) або виявляється на фоні загальних ознак дисциркуляторної енцефалопатії у 15 обстежених (14,5 % випадків).

Спонтанний ністагм різного характеру як прояв подразнення вестибулярного апарату залежно від переважного рівня зустрічався у більшій частині обстежених (58 пацієнтів – 56,1 % спостережень). При наявності горизонтального ністагму в 33 (32,08 %) хворих у 25 (24,27 %) із них зареєстровано його позиційне посилення при тому, що в аб-

солютній більшості випадків він виявлявся низькоамплітудним.

При аналізі проведених досліджень вестибулярних викликаних потенціалів у 22 (21,35 %) хворих у більшості з обстежених зареєстровано подовження їх латентної фази. Лише у 8 пацієнтів ВВП були відсутні, що свідчить про формування глибокого органічного ураження центральних відділів слухового аналізатора внаслідок порушення кровопостачання при наявності стенозу ХА.

Виявлені отоневрологічні ознаки захворювання, як правило, мали максимальний ступінь вираження, утримувалися досить стійко та були схильні до прогресування. Як свідчить аналіз результатів лікування хворих, отоневрологічна симптоматика в комплексі з неврологічними ознаками захворювання при наявності стенотичного ураження V₂ сегмента ХА виявилася найбільш резистентною до консервативної терапії і вносить вагомий вклад у соціальну дисадаптацію хворого.

Висновки. 1. Патогномонічним синдромом порушення мозкового кровотоку в ВББ, спричиненого вертеброгенними стенозами ХА, є асоційований симптомокомплекс ураження стовбурово-мозочкових відділів головного мозку та компресійно-больових, вегетативних симптомів ураження шийного відділу хребта (вертеброгенний стовбурово-мозочковий синдром).

2. Різновид дисциркуляторної енцефалопатії, що виникає за таких умов, відрізняється від типової ВБН і має, як ми вже з'ясували, свої окреслені клініко-неврологічні ознаки, що можуть використовуватися як критерії диференційної діагностики.

СПИСОК ЛІТЕРАТУРИ

1. Абдуллаєв Р. Я. Допплерографія в неврологічній практиці / Р. Я. Абдуллаєв, В. Г. Марченко, Л. А. Кадірова. – Харків : Право, 2003. – 108 с.
2. Абельская И. С. Рентгенологическая семиотика и гемодинамические показатели у больных остеохондрозом шейного отдела позвоночника / И. С. Абельская, И. В. Бегун // Мед. визуализация. – 2007. – № 4. – С. 91–99.
3. Баркаускас Э. М. Значение операций начального отдела позвоночной артерии в хирургическом лечении окклюзирующих поражений дуги аорты : дис. ... д-ра мед. наук / Э. М. Баркаускас. – Вильнюс, 1992. – 366 с.
4. Брагина Л. К. Компенсаторные возможности виллизиева круга при патологии магистральных сосудов головы / Л. К. Брагина // Сосудистая патология головного мозга. – М., 1966. – С. 27–29.
5. Брагина Л. К. Особенности ангиографических данных при недостаточности кровообращения в вертебробазиллярной системе / Л. К. Брагина // Материалы объедин. пленума проблемных комиссий. — Свердловск, 1973. – С. 117–129.
6. Верещагин Н. В. Патология вертебрально-базиллярной системы и нарушения мозгового кровообращения / Н. В. Верещагин. – М. : Медицина, 1980. – 310 с.
7. Верещагин Н. В. Профилактика острых нарушений мозгового кровообращения / Н. В. Верещагин, Ю. Я. Варакин // Журн. неврол. и психиатр. – 1996. – Т. 96, № 5. – С. 5–9.
8. Гонгальский В. В. Клинико-доплерографическая характеристика начальных проявлений недостаточности мозгового кровообращения у больных с гипоплазией позвоночной артерии в сочетании с остеохондрозом шейного отдела позвоночника / В. В. Гонгальский, Б. О. Цюрко // Врачебное дело. – 2000. – № 1. – С. 47–50.
9. Ендоваскулярна ангіопластика із стентуванням у лікуванні стенотичних уражень хребтових артерій / М. Р. Костюк, О. А. Цімейко, С. М. Фуркало, А. Г. Луговський // Матеріали III з'їзду нейрохірургів України (Алушта, 23–25 верес. 2003 р.). – К. : Екс-об., 2003. – С. 174.
10. Заболевания вегетативной нервной системы / под ред. А. М. Вейна. – М. : Видар, 1997. – 388 с.
11. Иванова Н. Е. Отдаленные результаты хирургического лечения стенозов сонных и позвоночных артерий / Н. Е. Иванова, В. С. Панунцев // Журн. теоретической и практической медицины. – 2000. – № 3. – С. 225.

12. Исаев Ю. А. Нетрадиционные методы лечения остеохондроза позвоночника / Ю. А. Исаев. – К., 1996. – С. 3.
13. Ключников С. А. Периферические нейроваскулярные симптомы / С. А. Ключников // Нервы. – 2006. – № 3. – С. 46–47.
14. Костюк М. Р. Ендоваскулярна корекція стенотичних уражень магістральних церебральних артерій для попередження гострих порушень мозкового кровообігу за ішемічним типом / М. Р. Костюк // Актуальные вопросы диагностики и лечения неотложных состояний. – Донецк, 2000. – С. 48–49.
15. Лелюк В. Г. Ишемия мозга / В. Г. Лелюк, С. Э. Лелюк. – СПб., 1997. – 36 с.
16. Попелянский Я. Ю. Глазодвижения и взор / Я. Ю. Попелянский. – М. : МЕД-пресс-информ, 2004. – 184 с.
17. Попелянский Я. Ю. Ортопедическая неврология (вертеброневрология). – Казань, 1997. – Т. 1. – 552 с.
18. Прински А. Мигрень / А. Прински. – М. : Медицина, 1979.
19. Berguer R. Indications for vertebral artery repair / R. Berguer // Surgery for cerebrovascular disease: ed. W. S. Moore. – Church Livingsstone, 1987. – P. 717–729.

Отримано 12.12.12