

Алгоритм комплексної діагностики механічних жовтяниць з використанням променевих методів дослідження

I. M. LESKIV

SHEI "Ternopil State Medical University by I. Ya. Horbachevsky"

ALGORITHM OF COMPLEX DIAGNOSTICS OF OBSTRUCTIVE JAUNDICE BY USING RADIOLOGICAL AND ENDOSCOPIC METHODS OF RESEARCH

Проаналізовано ефективність застосування ультразвукового дослідження (УЗД), радіоімунологічного (РІА) та імунорадіометричного (ІРМА) аналізу пухлинних маркерів, ендоскопічної ретроградної панкреатохолангіографії (ЕРПХГ) та лапароскопії у 196 хворих віком 23–75 років із клінічними ознаками жовтяниці. На основі отриманих даних розроблено алгоритм комплексної, поетапної діагностики механічних жовтяниць. I етап: підтвердження механічного характеру жовтяниці та встановлення рівня обтурації жовчних проток за допомогою УЗД. II етап: диференційна діагностика пухлинної і непухлинної природи механічної жовтяниці та орієнтовне визначення походження новоутворення за допомогою радіоконкурентного мікроаналізу пухлинних маркерів: РЕА, ТПА, СА-19-9. III етап: верифікація діагнозу шляхом ЕРПХГ та лапароскопії. У випадку негативних результатів показані КТ, СКТ, МСКТ, МРТ та діагностична лапаротомія. Поетапне обстеження хворих дозволяє підвищити ефективність диференційної діагностики механічних жовтяниць до 98 %.

The effectiveness of ultrasound (US), radioimmunoassay (RIA) and immunoradiometric (IRMA) analysis of tumor markers, endoscopic retrograde cholangiopancreatography (ERPHG) and laparoscopy in 196 patients aged 23-75 years with clinical signs of jaundice, was analyzed. Based on these results it was developed an algorithm of complex, staged diagnostics of mechanical jaundice: I stage : reaffirmation of the mechanical nature of the jaundice and determine the level of obstruction of the bile ducts using ultrasound. Stage II : the differential diagnosis of tumoral and non tumoral jaundice and determination of the tumors type using tumor markers (REA, TPA , CA -19-9). Stage III: verification of the diagnosis by ERPHG and laparoscopy. When a negative result should be used CT , helical CT, MDCT, MRI and diagnostic laparotomy. Stepwise diagnosis can improve the effectiveness of the differential diagnosis of obstructive jaundice to 98 %.

Постановка проблеми і аналіз останніх досліджень та публікацій. Проблема своєчасної діагностики механічних жовтяниць у зв'язку із зростанням кількості хворих на цю патологію та високою післяопераційною летальністю залишається одним із найважливіших завдань клінічної діагностики [1, 2, 3, 4].

Слід відзначити, що жоден з існуючих методів діагностики не є універсальним. Тому перспективними вважаються розробки, які передбачають комплексне їх застосування [5, 6, 7, 8].

Механічна жовтяниця, або за іншою термінологією – обтураційна, в своїй патологічній основі має одну визначальну обставину – механічну перепону, яка більшою або меншою мірою утруднює відтікання жовчі в дванадцятипалу кишку. Незважаючи на поліморфізм клінічних проявів захворювання, всі різновидності непрохідності жовчних проток можна звести до трьох

причин, які викликають механічну жовтяницю: закупорка, здавлення та стриктура жовчних проток.

Серед багатьох розроблених до сьогодні діагностичних засобів, спрямованих на розпізнавання жовтяниці та визначення рівня обтурації жовчовивідних проток, вирішальне значення відводиться променевим та ендоскопічним методам [9, 10, 11]. Окрім того, ефективність діагностики механічних жовтяниць значно знижується внаслідок неправильного об'єму та послідовності методів дослідження [12, 13]. У літературі відсутні єдині методичні підходи до тактики обстеження хворих цієї категорії [14, 15].

Мета роботи: підвищення ефективності діагностики і диференційної діагностики механічних жовтяниць шляхом раціонального застосування комплексу променевих та ендоскопічних методів дослідження, спрямованих на визначення причини та рівня обтурації жовчних проток.

Матеріали і методи. Проаналізовано ефективність застосування ультразвукового дослідження (УЗД), радіоімунологічного (РІА) та імунорадіометричного (ІРМА) аналізу пухлинних маркерів, ендоскопічної ретроградної панкреатохолангіографії (ЕРПХГ) та лапароскопії у 196 хворих віком 23–75 років із клінічними ознаками жовтяниці. Групу хворих на паренхіматозну жовтяницю склали 34 пацієнти (17,3 %). Сюди ми включили хворих на вірусний гепатит – 4 пацієнти, хронічний холестатичний гепатит – 14 хворих, цироз печінки – 16 осіб. Решта пацієнтів (82,7 %) склали групу хворих на механічну жовтяницю: первинний рак печінки – 12 пацієнтів, метастатичний рак печінки – 49 осіб, рак жовчного міхура та позапечінкових жовчних проток – 7 хворих, перихоледохіальний лімфаденіт – 6 пацієнтів, склерозуючий холангіт – 1 хворий, стеноз термінального відділу загальної жовчної протоки (ЗЖП) – 7 осіб, холедохолітиаз – 29 пацієнтів, рак головки підшлункової залози (ПЗ) – 22 хворих, рак фатерового соска – 3 особи, індуративний панкреатит, холецистопанкреатит – 26 пацієнтів. Верифікацію діагнозу в 107 пацієнтів проведено за допомогою патогістологічного дослідження, у 51 хворого – на основі цитологічних даних, у 38 – на основі клініко-інструментальних методів дослідження.

УЗД виконано 124 хворим, РІА та ІРМА пухлинних маркерів – 139 пацієнтам, ЕРПХГ – 33 хворим, лапароскопію – 45 пацієнтам. Всього виконано 341 обстеження. Визначали такі пухлинні маркери: раково-ембріональний антиген (РЕА), тканинний поліпептидний антиген (ТПА), карбогідратний антиген 19-9 (СА 19-9), альфа-фетопротейн (АФП) та феритин. Вищеназвані методи застосовували як окремо, так і в комплексі.

На основі отриманих даних розроблено алгоритм комплексного обстеження хворих на механічну жовтяницю. При аналізі діагностичної спроможності методів у встановленні причини жовтяниці оцінювали три критерії результатів: точність, чутливість, специфічність [16, 17].

Статистичну обробку результатів виконано у відділі системних статистичних досліджень університету в програмному пакеті Statsoft STATISTIKA.

Результати досліджень та їх обговорення.

Алгоритм комплексного поетапного обстеження хворих на механічну жовтяницю наведено на рисунку 1. При визначенні етапів, термінів та обсягу досліджень керувались такими принципами: дотримання послідовності обстеження, висока інформативність методик, що використовуються, та їх адекватність меті дослідження, відносна простота та можливість виконання на доклінічному етапі,

строго обмежені показання до застосування інвазивних, пов'язаних з променевим навантаженням досліджень. Після клініко-лабораторних обстежень та РІА НВsAg, що дає нам змогу виявити хворих на вірусний гепатит, ми приступаємо до першого етапу диференційної діагностики: УЗД черевної порожнини та органів ГПДЗ. Мета цього етапу – визначення механічного генезу жовтяниці та встановлення рівня обтурації жовчних проток.

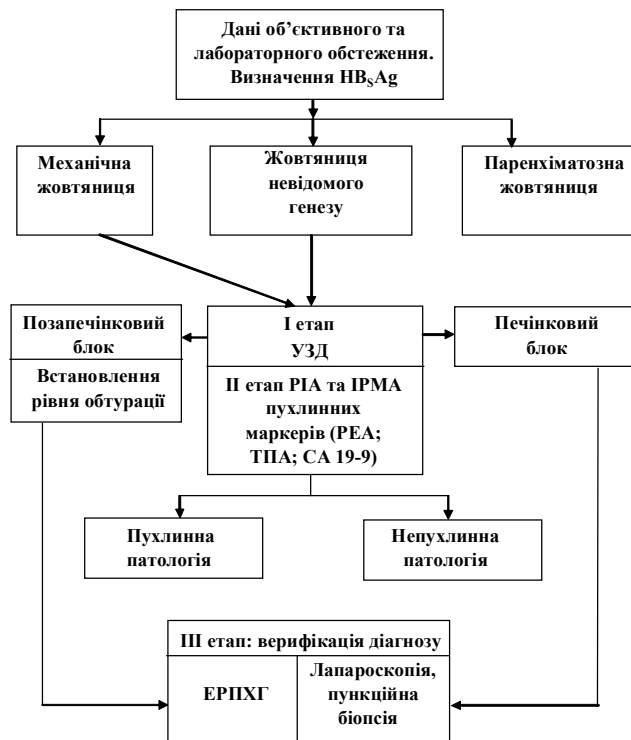


Рис. 1. Алгоритм комплексного поетапного обстеження хворих на механічну жовтяницю.

Цей алгоритм із високим ступенем достовірності в 92,2 % (специфічність – 85,7 %, точність – 91,1 %) дає змогу підтвердити механічний характер жовтяниці. Прямими ознаками наявності механічної жовтяниці є розширення різною мірою внутрішньо- та позапечінкових жовчних проток. Ехографічна картина залежить від рівня обтурації та супутніх запальних процесів біліарного дерева. Характерними ультразвуковими ознаками печінкової обтурації є вогнищеві зміни печінки та дифузного або локального характеру розширення ВЖП (точність – 92,7 %, чутливість – 76,4 %, специфічність – 95,3 %). Позапечінкову обтурацію виявлено у 95,3 % хворих (специфічність – 81,6 %, точність – 91,1 %). Характерними ультразвуковими ознаками є розширення різною мірою ЗЖП, печінкових жовчних проток (ПЖП) та внутрішньопечінкових жовчних проток. Високий рівень обтурації позапечінкових жовчних проток (проксимальний

відділ ЗЖП та ПЖП) встановлено у 58,3 % випадків (специфічність – 88,4 %, точність – 85,4 %). При локалізації перепони в дистальному відділі ЗЖП або стисненні її (низький рівень обтурації позапечінкових жовчних проток) діагностична чутливість складала 97,3 %, специфічність – 58,0 %, точність – 81,5 %. Відмічається певна стадійність ехографічних ознак залежно від тривалості жовтяниці та ступеня холестазу. Розширення ЗЖП відносять до ранніх ознак її обтурації, а розширення ВЖП – до відносно пізніх.

Щодо топічної діагностики, УЗД дало можливість визначити причину жовтяниці в 72,6 % випадків. Найвища діагностична спроможність методу у визначенні холедохолітіазу (точність – 98,4 %, чутливість – 96,4 %, специфічність – 98,9 %) та метастатичного раку печінки (точність – 91,1 %, чутливість – 83,3 %, специфічність – 91,9 %). Рак ВДП та склерозуючий холангіт як причину механічної жовтяниці виявити не вдалося. Загалом правильний діагноз за допомогою УЗД встановлено у 72,6 % обстежених хворих.

Мета другого етапу – диференційна діагностика пухлинної та непухлинної природи жовтяниці. При підтвердженні пухлинної природи – встановлення походження новоутворення. Показаннями до дослідження є клінічні та лабораторні дані наявності жовтяниці, негативні або сумнівні результати першого етапу обстеження. Найбільш адекватним для вирішення цього завдання, на нашу думку, є PIA (PEA) та IPMA (ТПА, СА 19-9). Метод вирізняється високою діагностичною спроможністю, може застосовуватись на доклінічному етапі і виключає будь-яке променеве навантаження на пацієнта.

Пухлинну природу механічної жовтяниці нам вдалося визначити з точністю 93,5 % хворих (чутливість – 96,3 %, специфічність – 89,5 %). Найбільш універсальними маркерами у визначенні пухлинного процесу є PEA і ТПА. Достовірне зростання концентрації цих маркерів дозволяє визначити пухлинну природу жовтяниці з точністю 92,0 % (чутливість – 93,8 %, специфічність – 89,5 %) для PEA та з точністю 77,1 % (чутливість – 91,1 %, специфічність – 53,7 %) для ТПА. Нижчі діагностичні можливості визначення пухлинної природи жовтяниці в СА 19-9 (точність – 77,5 %, чутливість – 75,0 %, специфічність – 80,8 %). Проте аналіз цього маркера виправданий завдяки вираженій органотропності. СА 19-9 – маркер раку ПЗ (точність – 87,4 %, чутливість – 89,5 %, специфічність – 87,0 %). Визначення в сироватці крові АФП та феритину з метою диференційної діагностики механічних жовтяниць неінформативне.

Висока інформативність УЗД, PIA та IPMA пухлинних маркерів. Неінвазивність, відсутність проти-

показань, можливість повторного обстеження дозволяють рекомендувати ці два методи для широкого використання в диференційній діагностиці механічних жовтяниць. Окрім того, визначення пухлинної природи жовтяниці дозволяє покращити профільну госпіталізацію хворих у спеціалізовані лікувальні заклади та скоротити строки обстеження. На наш погляд, перший та другий етапи диференційної діагностики слід проводити паралельно. Це дає змогу в 90,2 % випадків обстежених хворих правильно встановити діагноз. При негативних або сумнівних результатах приступаємо до третього етапу.

Мета третього етапу – верифікація діагнозу. Методом вибору ми вважаємо ЕРПХГ та лапароскопію. На відміну від запропонованих вище, ці методи досить інвазивні і їх слід використовувати за строгими показаннями при неінформативності першого та другого етапів.

Використання ЕРПХГ дозволяє отримати найбільш повну інформацію про стан панкреатичної та жовчних проток. Висока діагностична спроможність відмічається при захворюваннях ПЗ, фатерового соска та протокової системи, особливо дистальних відділів біліарного дерева (точність – 90,9–97,0 %). При наявності обтураючої перепони в печінці діагностична спроможність методу значно знижується і використання ЕРПХГ з метою діагностики невиправдане. На нашу думку, більш доцільним є застосування ЕРПХГ при позапечінковій обтурації біліарного дерева, особливо дистальних відділів (низький рівень обтурації позапечінкових жовчних проток).

Лапароскопія з пункційною біопсією та наступним морфологічним дослідженням найбільш ефективна в диференційній діагностиці захворювань печінки. Метод із точністю 93,3–97,8 % дає змогу виявити дифузну та вогнищеву патологію печінки, з точністю 91,1 % – діагностувати патологію жовчного міхура. У випадку негативних результатів третього етапу доцільне застосування рентгенівської комп'ютерної томографії (КТ), спіральної та мультиспіральної комп'ютерної томографії (СКТ, МСКТ), магнітно-резонансної томографії (МРТ) та діагностичної лапаротомії.

Розроблений алгоритм комплексного поетапного обстеження хворих на механічну жовтяницю дозволив підняти ефективність диференційної діагностики механічних жовтяниць до 98 %.

Висновки. 1. Сумуючи результати комплексного поетапного обстеження хворих на механічну жовтяницю, можна дати позитивну характеристику розробленому алгоритму. Поряд із загальноприйнятими клініко-лабораторними методами ком-

плексне поетапне обстеження хворих дозволяє підняти ефективність диференційної діагностики механічних жовтяниць до 98 %.

2. Діагностику та диференційну діагностику механічних жовтяниць слід проводити у вигляді ряду послідовних етапів:

– I етап: підтвердження механічного характеру жовтяниці та встановлення рівня обтурації жовчних проток за допомогою УЗД;

– II етап: диференційна діагностика пухлинної і непухлинної природи механічної жовтяниці та орієнтовне визначення походження новоутворення за допомогою радіоконкурентного мікроаналізу пухлинних маркерів: РЕА, ТПА, СА 19-9. Проводиться з врахуванням даних I етапу;

– III етап: верифікація діагнозу шляхом ЕРПХГ та лапароскопії. У випадку негативних результатів

показані КТ, СКТ, МСКТ, МРТ та діагностична лапаротомія.

3. Своєчасне визначення механічного генезу жовтяниці та встановлення рівня обтурації жовчних проток за допомогою УЗД (I етап), підтвердження пухлинної природи жовтяниці шляхом радіоконкурентного мікроаналізу РЕА, ТПА, СА 19-9 (II етап) забезпечує більш чіткий відбір хворих у профільні лікувальні заклади, скорочення строків обстеження, дає змогу оцінити локалізацію, розповсюдженість процесу, дозволяє правильно вибрати подальшу діагностичну та лікувальну тактику. Невідповідність, висока інформативність методів I та II етапів діагностики, відсутність протипоказань, відносна простота, можливість повторних обстежень дозволяють використовувати їх на доклінічному етапі.

СПИСОК ЛІТЕРАТУРИ

1. Болезни печени и желчевыводящих путей : руководство для врачей / под ред. В. Т. Ивашкина. – М. : ООО Издат. дом “М-Вести”, 2002. – 416 с.
2. Руководство по инфекционным болезням / под ред. проф. Ю. В. Лобзина. – СПб. : Изд-во “Фолиант”, 2002. – 936 с.
3. Шерлок Ш., Дули Дж. Заболевания печени и желчных путей : практ. р-во; пер. с англ / под ред. З. Г. Апросиной, Н. А. Мухина. – М. : ГЭОТАР-МЕД, 2002. – 864 с.
4. Алексеева О. П. Цирроз печени и его осложнения : учебное пособие / О. П. Алексеева, М. А. Курьшева. – Нижний Новгород : Изд-во НГМА, 2004. – 96 с.
5. Ничитайло М. Е. Минимальноинвазивная хирургия патологии желчных протоков / М. Е. Ничитайло, В. В. Грубник. – К. : Здоров’я, 2005. – 424 с.
6. Комплексная диагностика опухолей билиарной зоны / Б. И. Долгушин, В. Ю. Косырев, Г. Т. Синюкова [и др.] // Практическая онкология. – 2004. – Т. 5, № 2. – С. 45.
7. Руководство по хирургии печени и желчевыводящих путей / под ред. А. Е. Борисова. – 1-е изд. – СПб. : Скифия, 2003. – Т. 2. – 557 с.
8. Ковальчук Л. Я. Клінічна хірургія : в 2 т. / Л. Я. Ковальчук, В. Ф. Саснко, Г. В. Книшов. – Тернопіль : Укрмедкнига, 2000. – Т. 2. – С. 195–210, 239–249.
9. Ившин В. Г. Чрескожные диагностические и лечебные вмешательства у больных механической желтухой : автореф. дисс. на соискание ученой степени д-ра мед. наук / В. Г. Ившин. – М., 2001. – 36 с.
10. Антеградные методы декомпрессии желчных протоков: эволюция и спорные вопросы / Ю. В. Кулезнева, С. В. Брус-

- лик, Г. Х. Мусаев [и др.] // Анналы хирургической гепатологии. – 2011. – Т. 16, № 3. – С. 35–43.
11. Ившин В. Г. Чрескожные чреспеченочные диагностические и желчеотводящие вмешательства у больных механической желтухой / В. Г. Ившин, А. Ю. Якунин, О. Д. Лукичев. – Тула, 2000. – 312 с.
12. Руководство по хирургии желчных путей / под ред. Э. И. Гальперина, П. С. Ветшева. – 2-е изд. – М. : Издат. дом “Видар-М”, 2009. – 568 с.
13. Кононенко С. Н. Диагностика механической желтухи и пути повышения эффективности миниинвазивных технологий, направленных на ее ликвидацию / С. Н. Кононенко, С. В. Лимончиков // Хирургия. – 2011. – № 9. – С. 4–10.
14. Intrabiliary contrast-enhanced ultrasound for evaluating biliary obstruction during percutaneous transhepatic biliary drainage: a preliminary study E. J. Xu, R. Q. Zheng, Z. Z. Su [et al.] // Eur. J. Radiol. – 2012. – Vol. 81(12). – P. 3846–3850.
15. Оптимизация диагностического алгоритма и повышение эффективности малоинвазивных хирургических вмешательств при механической желтухе / Ю. Л. Шевченко, П. С. Ветшев, Ю. М. Стойко [и др.] / Анналы хир. гепатол. – 2008. – № 4. – С. 96–101.
16. Бассалык Я. С. Клиническое использование опухолевых маркеров. Критическая оценка / Я. С. Бассалык, Н. В. Любимова, Л. П. Пашинцева // Обз. инф. сер. онкол. – 1989. – № 1. – С. 1–76.
17. Румшинский Л. В. Математическая обработка результатов эксперимента / Л. В. Румшинский. – М. : Наука, 1971. – 192 с.

Отримано 26.11.13