

УДК 617-089.844:618.19

© В. Д. ПІНЧУК

Національна медична академія післядипломної освіти імені П. Л. Шупика

Аналіз результатів виконання повторних операцій після ендопротезування жіночих грудей

V. D. PINCHUK

National Medical Academy of Postgraduate Education by P. L. Shupyk

ANALYSIS OF RESULTS IN REOPERATION AFTER PRIMARY BREAST AUGMENTATION

У статті наводиться аналіз результатів виконання 86 повторних операцій після ендопротезування жіночих грудей. Установлено, що загальна кількість незадовільних результатів повторних операцій зменшилась до 13,9 %, тобто стала у 1,6 раза меншою, ніж при первинному ендопротезуванні. Отримані результати підтверджують доцільність використання запропонованих нами алгоритмів лікувальної тактики при незадовільних станах первинної операції та ефективність розроблених способів реендопротезування.

This article describes the analysis of the results of the 86 reoperation after primary breast augmentation. It was established that the total number of unsatisfactory results of repeated operations decreased to 13.9 %, which was 1.6 times lower than in the primary breast augmentation. These results justify the use of our proposed algorithms in unsatisfactory condition of the primary operation and effectiveness of the developed methods in repeated operations.

Постановка проблеми і аналіз останніх досліджень та публікацій. Ендопротезування жіночих грудей на сьогодні є досить поширеною естетичною операцією і більше ніж 90 % оперованих жінок задоволені результатами збільшення грудей [1, 16, 18]. Незважаючи на прогресуюче підвищення якості імплантатів і зменшення хірургічних помилок, усе частіше з'являються публікації про зростаючу кількість ускладнень у віддаленому післяопераційному періоді. Однак рідко хто з хірургів в "інформованих згодах" попереджає пацієнтів про те, що вже через 2 роки після косметичного ендопротезування звернуться за хірургічною корекцією близько 10 % із них, через 3 роки – 20 %, а через 6 років – близько 30 % [17, 19]. У літературі все частіше наводяться дані про виконання повторних операцій, однак у них пропонуються різні підходи до вибору хірургічної тактики та недостатньо висвітлені питання їх ефективності [2, 15, 17].

Мета роботи: провести аналіз результатів виконання повторних оперативних втручань після ендопротезування жіночих грудей із використанням запропонованих нами алгоритмів лікувальної тактики при незадовільних станах первинної операції та розроблених способів реендопротезування і оцінити їх ефективність.

Матеріали і методи. Із 1996 нами виконано 86 повторних операцій після ендопротезування жіночих грудей (табл. 1). При цьому корекція незадовільних результатів первинної збільшувальної мамопластики не завжди вимагала проведення повторного ендопротезування. Часом це було тільки втручання на тканинах залози без розтину перипротезної порожнини. Крім того, у 7 випадках ми виконували повторне втручання й при задовільному й навіть доброму результаті, що було зумовлено винятково бажанням пацієнтки змінити форму/об'єм грудей при відсутності загальних протипоказань до операції.

Динамічне спостереження за результатами повторних операцій здійснювали від появи таких пацієнтів до закінчення дослідження. Враховуючи різний період спостереження в кожній із цих пацієнток (від 3 місяців до 10 років), кінцевою точкою оцінки остаточного результату повторних коригуючих втручань була дата закінчення дослідження в цілому.

Оцінку результатів збільшувальної мамопластики проводили за трибальною системою, яка базувалася на двох складових результату – суб'єктивному сприйнятті (естетична оцінка) і об'єктивних критеріях (розвиток ускладнень). При цьому виділяли такі параметри:

Таблиця 1. Причини незадовільних результатів первинної збільшувальної мамопластики, при яких виконували хірургічну корекцію

Причина	Загальна кількість причин	Кількість випадків хірургічного лікування		
		усього	первинно оперовані в нашій клініці	первинно оперовані в інших закладах
Капсулярна контрактура	35	28 (24,3 %)	16	12
Вторинний птоз	48	17 (14,8 %)	13	4
Патологічні рубці	19	11 (9,6 %)	10	1
Розрив імплантата	6	6 (5,2 %)	5	1
Рання серома	7	7 (6 %)	7	–
Рання гематома	18	18 (15,7 %)	18	–
Пізня серома	5	5 (4,3 %)	5	–
Пізня гематома	4	4 (3,5 %)	4	–
Міграція імплантатів вгору	15	3 (2,6 %)	3	–
Динамічна деформація грудей	16	2 (1,7 %)	2	–
Ротація імплантата	2	2 (1,7 %)	2	–
Рання інфекція	5	1 (0,9 %)	1	–
Пізня інфекція	1	1 (0,9 %)	1	–
Недостатня корекція тубулярної деформації	8	1 (0,9 %)	1	–
Подвійна складка	10	1 (0,9 %)	1	–
Хвилястість	5	1 (0,9 %)	1	–
Асиметрія	15	1 (0,9 %)	1	–
Суб'єктивне невдоволення	20	7 (6 %)	7	–
Усього причин/пацієнток	239/144	115/86 (100 %)	97/68	18/18

1. Добрий результат:
– повне задоволення естетичним результатом операції як з боку пацієнтки, так і з боку хірурга;
– відсутність ускладнень.

2. Задовільний результат:
– часткове задоволення естетичним результатом операції як з боку пацієнтки, так і з боку хірурга;
– незначні естетичні ускладнення: зміщення імплантата до 1 см, мінімальна асиметрія/хвилястість шкірних покривів/птоз/промацування протеза, залишкова тубулярність, КК за Baker I і II ступенів.

3. Незадовільний результат:
– незадоволення естетичним результатом операції як з боку пацієнтки, так і з боку хірурга;
– значні естетичні ускладнення: зміщення імплантата більше 1 см, виражена асиметрія/хвилястість шкірних покривів/птоз/промацування протеза/тубулярність, КК за Baker III і IV ступенів, ротація імплантата, розрив імплантата, утворення подвійної складки, динамічна деформація грудей;
– ускладнення, що супроводжують будь-яку хірургічну операцію (гематоми, сероми, інфекційні ускладнення, больовий синдром та інша соматична симптоматика, розходження швів та ін.).

Результат оцінювали окремо як пацієнтка, так і хірург. У тих випадках, коли думка не збігалася, оцінку пацієнтки вважали пріоритетною.

У часовому відношенні зазначені результати ЗМ оцінювали в різні періоди:

– у ранньому – після операції і до 6 місяців;
– у віддаленому – через 6 місяців після операції і при досягненні кінцевих точок дослідження.

Результати досліджень та їх обговорення.
Із 86 пацієнток, повторно прооперованих у зв'язку з незадовільним результатом після естетичної збільшувальної мамопластики, добрий результат повторної операції був досягнутий у 48 (55,8 %) пацієнток, задовільний – у 26 (30,2 %), а незадовільні результати – у 12 (13,9 %) пацієнток (рис. 1).

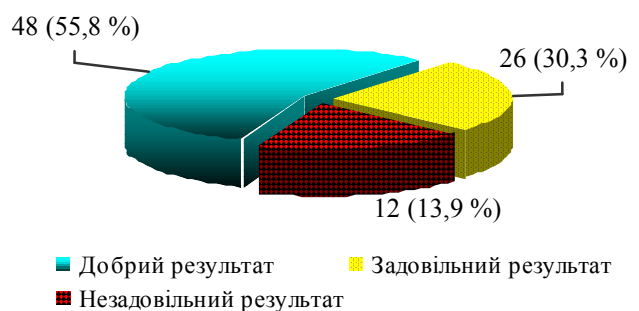


Рис. 1. Сумарна оцінка віддалених результатів повторних операцій після збільшувальної мамопластики.

У кожній з пацієнток із незадовільним результатом повторного втручання реєстрували по 1 причині даного результату. Таким чином, кількість цих причин збігається з кількістю таких пацієнток.

Структура незадовільних результатів повторних операцій: капсулярна контрактура 3–4 ступенів за J. Baker – 4, птоз молочної залози – 4, хронічна норича – 1. Суб'єктивне невдоволення формою МЗ після повторної операції відзначено у 3 пацієнток (рис. 2).

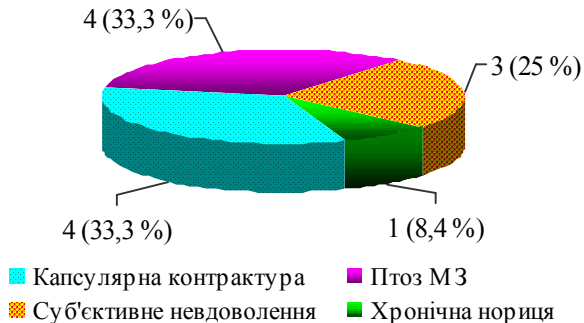


Рис. 2. Структура незадовільних результатів повторної збільшувальної мамопластики у віддаленому періоді.

Таким чином, найбільш частою причиною незадовільного результату повторної операції були птоз молочної залози й капсулярна контрактура. Трохи менше відзначено випадків суб'єктивного невдоволення результатами повторної операції. При аналізі клінічних особливостей зазначених пацієнток виявлено певні особливості.

Серед усіх жінок, яким виконувалися повторні коригувальні втручання, контрактура III–IV ст. за J. Baker розвинулася в 4 випадках. При цьому в 2 пацієнток це був рецидив контрактури (рис. 3). В одному випадку причиною повторного втручання була пізня серома і в однієї пацієнтки – пізня гематома.

Розвиток птозу молочної залози після повторної операції не можна було однозначно трактувати рецидивом птозу, оскільки в 3 із 4 випадків пацієнтки були повторно оперовані у зв'язку з іншими ускладненнями, але належали до числа жінок, які первинно

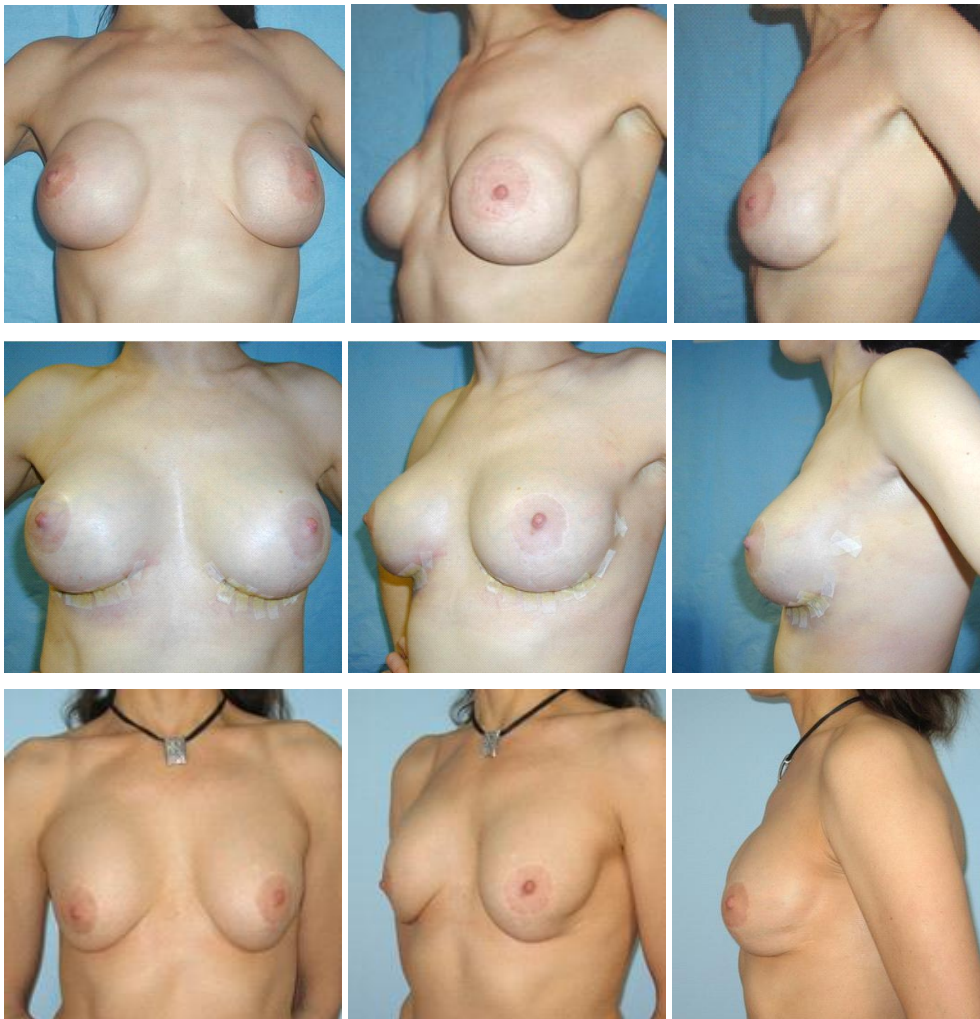

Рис. 3. Рецидив капсулярної контрактури після збільшувальної мамопластики текстурованими імплантатами "McGhan" 410 FM 270 см³: верхній ряд – капсулярна контрактура через 1 рік після первинного субгланулярного ендопротезування; середній ряд – через 2 тижні після субмускулярного реендопротезування текстурованими імплантатами "McGhan" 410 FM 270 см³ і часткової капсулектомії; нижній ряд – рецидив капсулярної контрактури через 8 років після повторної операції.

входили в групу 2. Лише в 1 пацієнтки, повторно оперованої із приводу птозу, яка категорично відмовилася від мастопексії та наполягла на збереженні того самого об'єму імплантатів, опущення молочної залози трактували як рецидив (рис. 4).

Хронічна нориця стала причиною незадовільного результату й повторної операції в одному випадку. Вона проявилася на 12-й день після частково субпекторального реендопротезування, виконаного при капсулярній контрактурі, у куті інфрамамарного розрізу.

У 3 пацієток, не задоволених результатами первинної збільшувальної мамопластики, зберігалася також незадоволеність результатами й повторного втручання. Серед причин невдоволення виділяли як більш-менш об'єктивні моменти появу незначної хвилястості шкірних покривів і/або пальпування країв імплантата у пацієток із малою кількістю покривних тканин, а також незначну асиметрію. Враховуючи можливий розлад самосприйняття, таким пацієткам було рекомендовано консультацію психолога.

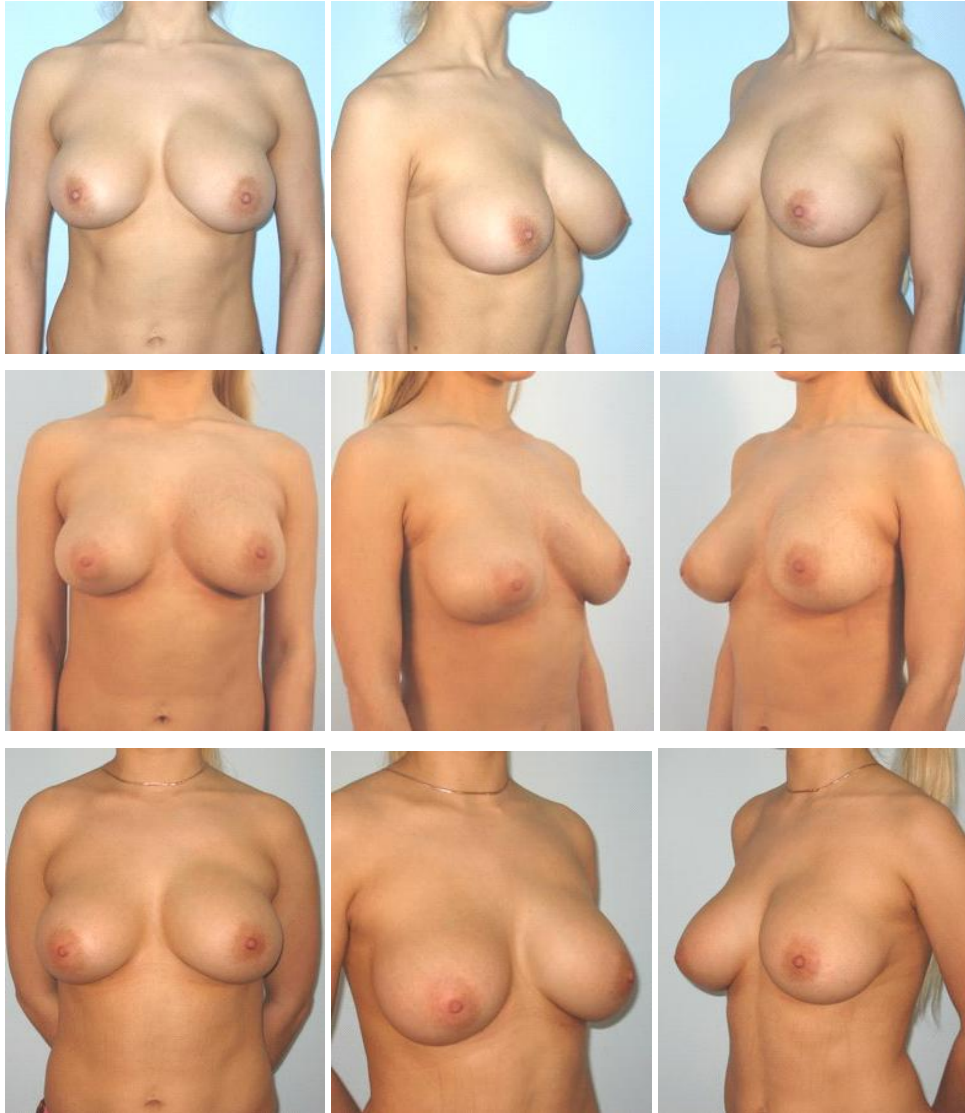


Рис. 4. Рецидив поєднаного птозу після субгландулярного ендопротезування анатомічними імплантатами “McGhan” 510 FX 280 см³: верхній ряд – поєднаний лівосторонній птоз через 3 місяці після збільшення грудей; середній ряд – 2 тижні після двоплощинного реендопротезування лівої молочної залози; нижній ряд – рецидив птозу лівої МЗ через 2 місяці після повторної операції.

Таким чином, підсумовуючи результати, слід зазначити, що особливостями повторних операцій із приводу ускладнень збільшувальної мамопластики є більш складні тактичні й технічні завдання порівняно з пер-

винним хірургічним втручанням, які необхідні далеко не в кожному випадку незадовільного результату.

Найбільш частою причиною незадовільного результату повторної операції були птоз молочної за-

лози й капсулярна контрактура. Трохи менше відзначено випадків суб'єктивного невдоволення результатами повторної операції. При цьому варто звернути увагу, що загальна кількість незадовільних результатів повторних операцій складала 13,9 %. У проведеному нами раніше дослідженні власних результатів виконання первинної збільшувальної мамопластики було відмічено 22,7% випадків незадовільних результатів [13]. Отже, порівняння результатів повторних хірургічних втручань із приводу незадовільних результатів збільшувальної мамопластики з результатами первинного ендопротезування свідчить про те, що кількість незадовільних результатів при повторних операціях була у 1,6 раза меншою. Цей факт, на перший погляд, суперечить логіці, адже повторні операції виконують при значно гіршому стані тканин грудних залоз, зумовлених хірургічною травмою. Однак, з іншого боку, це свідчить про доціль-

ність використання запропонованих нами алгоритмів лікувальної тактики при тих чи інших незадовільних станах первинної операції та ефективність розроблених способів реендопротезування [3–13].

Висновки. 1. На підставі аналізу найближчих та віддалених результатів повторних коригувальних операцій при ускладненнях після естетичної збільшувальної мамопластики встановлено, що загальна кількість незадовільних результатів повторних операцій зменшилась до 13,9 %, тобто стала у 1,6 раза меншою, ніж при первинному ендопротезуванні.

2. Отримані результати підтверджують доцільність використання запропонованих нами алгоритмів лікувальної тактики при незадовільних станах первинної операції та ефективність розроблених способів реендопротезування.

СПИСОК ЛІТЕРАТУРИ

1. Консилиум: "Аугментационная маммопластика. Случайные осложнения или неизбежные последствия" / А. М. Боровиков, А. А. Артемьев, С. В. Нудельман, В. Д. Пинчук, В. В. Храпач // Эстетическая медицина. – 2007. – Т. VI, № 1. – С. 113–132.
2. Миланов Н. О. Повторные операции после одномоментного эндопротезирования и мастопексии молочных желез / Н. О. Миланов, О. И. Старцева, С. И. Чаушева // Анналы пластической, реконструктивной и эстетической хирургии. – 2008. – № 3. – С. 23–30.
3. Пинчук В. Д. Віддалені гематоми після ендопротезування молочних залоз / В. Д. Пинчук, О. В. Тимофій // Хірургія України. – 2009. – № 3. – С. 57–61.
4. Пинчук В. Д. Особенности и хирургическая коррекция вторичного птоза после увеличивающей маммопластики / В. Д. Пинчук // Хірургія України. – 2010. – № 2. – С. 44–50.
5. Пинчук В. Д. Причины и особенности выполнения отдаленных повторных операций после увеличивающей маммопластики / В. Д. Пинчук, О. В. Тимофій // Анналы пластической, реконструктивной и эстетической хирургии. – 2010. – № 1. – С. 39–52.
6. Пинчук В. Д. Новый способ реендопротезування молочных залоз після субпекторальной збільшувальної мамопластики / В. Д. Пинчук, О. С. Ткач // Збірник наукових праць співробітників НМАПО імені П. Л. Шупика. – 2010. – Вип. 19, кн. 3. – С. 811–816.
7. Пинчук В. Д. Увеличение груди с использованием оригинального метода субмускулярного размещения имплантатов / В. Д. Пинчук, О. С. Ткач // Клінічна хірургія. – 2010. – № 5. – С. 51–54.
8. Пинчук В. Д. Серома, як пізні ускладнення після ендопротезування молочних залоз / В. Д. Пинчук, О. В. Тимофій // Пластична та реконструктивна хірургія. – 2010. – № 2. – С. 12–24.
9. Капсулярная контрактура после увеличивающей маммопластики / В. Д. Пинчук, О. С. Ткач, В. В. Замковой, О. В. Тимофій // Пластична та реконструктивна хірургія. – 2011. – № 1. – С. 12–18.
10. Пинчук В. Д. Динамічна деформація грудей при субмускулярній збільшувальній мамопластиці / В. Д. Пинчук // Шпитальна хірургія. – 2011. – № 1. – С. 29–32.
11. Пинчук В. Д. Спосіб хірургічної корекції птозу ендопротеза після субгландулярної збільшувальної мамопластики / В. Д. Пинчук, О. С. Ткач // Клінічна хірургія. – 2011. – № 6. – С. 16–18.
12. Разрывы имплантатов после увеличивающей маммопластики / В. Д. Пинчук, О. В. Тимофій, В. В. Замковой, О. С. Ткач // Пластична та реконструктивна хірургія. – 2011. – № 2. – С. 6–15.
13. Пинчук В. Д. Новый способ хірургічної корекції поєднаного мастоптозу після субгландулярної збільшувальної мамопластики / В. Д. Пинчук, О. С. Ткач // Збірник наукових праць співробітників НМАПО імені П. Л. Шупика. – 2011. – Вип. 20, кн. 2. – С. 550–555.
14. Пинчук В. Д. Профілактика та лікування ускладнень при естетичній збільшувальній мамопластиці : автореф. дис. на здобуття наук. ступеня д-ра мед. наук : спец. 14.01.03 "Хірургія" / В. Д. Пинчук ; НМАПО ім. П. Л. Шупика. – К., 2012. – 35 с.
15. Старцева О. И. Повторные операции в пластической и эстетической хирургии : автореф. дис. на соискание степени д-ра мед. наук : спец. 14.01.03 "Хірургія" / О. И. Старцева. – М., 2010. – 43 с.
16. A long-term study of outcomes, complications, and patient satisfaction with breast implants/ N. Handel, T. Cordray, J. Gutierrez, J. A. Jensen // Plast. Reconstr. Surg. – 2006. – Vol. 117, № 3. – P. 757–767.
17. Bengtson B. P. Complications, reoperations, and revisions in breast augmentation / B. P. Bengtson // Clin. Plast. Surg. – 2009. – Vol. 36, № 1. – P. 139–156.
18. Initial Report From an Online Breast Augmentation Follow-Up Survey / V. L. Young, M. Watson, R. F. Centeno, C. B. Boswell // Aesth. Surg. J. – 2004. – Vol. 24, № 3. – P. 229–243.
19. Spear S. L. Inamed Silicone Breast Implant Core Study Results at 6 Years / S. L. Spear, D. K. Murphy, A. Slicton // Plast. Reconstr. Surg. – 2007. – Vol. 120, № 7. – P. 8–16.

Отримано 26.11.13