

УДК 616–006.33.04:616–089.844

© Т. В. МУРАВЬОВ, Г. К. БАРТОШ, А. О. ПАТОЛА

Житомирська обласна клінічна лікарня ім. О. Ф. Гербачевського

Клінічний випадок лікування хондросаркоми груднини

T. V. MURAVYOV, H. K. BARTOSH, A. O. PATOLA

Zhytomyr Regional Clinical Hospital by O. F. Herbachevsky

CLINICAL CASE OF TREATMENT CHONDROSARCOMA OF THE STERNUM

Пухлини грудної стінки представлені різноманітним спектром пухлин скелета, м'яких тканин, а також пухлин, які проростають із сусідніх органів. Первинні злоякісні пухлини грудної стінки зустрічаються досить рідко. Ми хотіли б зупинитись на хірургічному способі лікування злоякісних пухлин груднини. Саме радикальне хірургічне лікування залишається основним етапом лікування даної патології.

Основною проблемою, яка виникає під час операційного втручання, є заміщення дефекту груднини. Труднощі пов'язані із виникненням значного за розмірами дефекту грудної стінки та порушенням каркасності грудної клітки. Розроблено численні методики, які спрямовані на усунення вказаних проблем та мають пластичний характер. Основними є використання аутоканин (кісткових фрагментів крила здухвинної кістки), пластин із нержавіючої сталі або титану, пластин із фторопласту.

Наводимо наше спостереження. Хворий С. віком 45 років, госпіталізований у відділення торакальної хірургії ЖОКЛ із скаргами на наявність пухлиноподібного утвору в ділянці груднини. Хворіє протягом року, відколи помітив пухлиноподібний утвір у нижній третині груднини, який 2 місяці тому почав швидко рости в об'ємі. 10 років тому в анамнезі була травма груднини (притиснув ломом у ділянці нижньої третини груднини).

Об'єктивно – без особливостей. Локально в ділянці нижньої третини груднини спостережено пухлиноподібний утвір щільної консистенції, нерухомий, розмірами 8×8×6 см, у центрі його визначається флюктуація, шкіра над ним не змінена, пальпаторно помірно болочий.

На рентгенограмі груднини в боковій проекції визначається остеолітична деструкція тіла груднини з виходом пухлинних мас у м'які тканини на цьому рівні, витягування дозад контура внутрішньогрудної фасції (рис. 1).

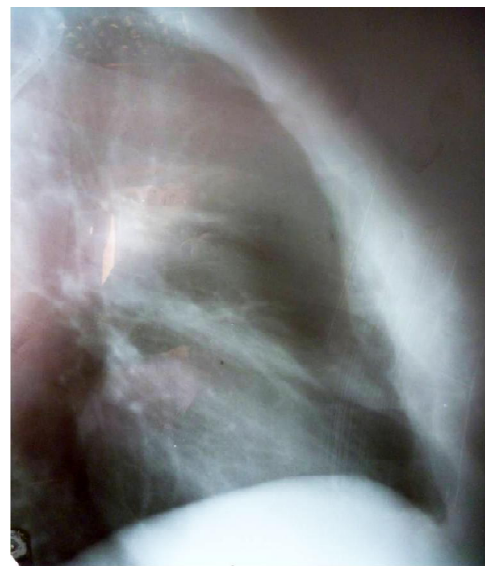

Рис. 1

Висновок: остеогенна саркома, не виключений метастаз у тіло груднини.

Комп'ютерна томографія: визначається деструкція середньої та нижньої третини тіла груднини з порушенням кіркового шару та здуттям кістки на збережених ділянках. Переходу патологічного процесу на суміжні хрящові відділи ребер не виявлено. У ділянці деструкції візуалізуються фрагменти кістки та хаотично розташовані фокуси звапнення. Перифокально відмічається осумкування рідини по внутрішньому та зовнішньому контурах зазначеної ділянки, ззовні великий грудний м'яз з обох сторін відтиснутий, інфільтрований, по внутрішньому контуру зазначеної ділянки внутрішня грудна фасція відтиснута дорзально. Жировий прошарок у зазначеній зоні збережений.

Висновок: об'ємний утвір груднини (хондросаркома?, змішана остеогенна саркома?) (рис. 2, 3).

Фібробронхоскопія, ЕФГДС, УЗД органів черевної порожнини патології не виявили. Клінічні мето-

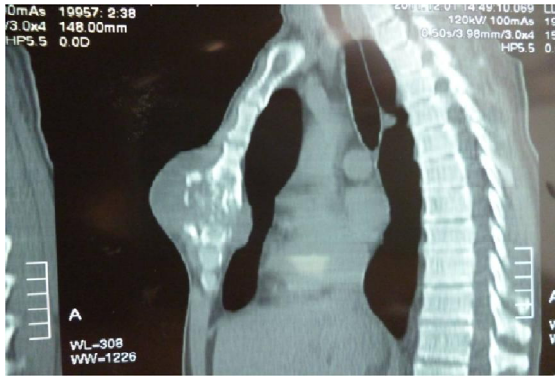

Рис. 2

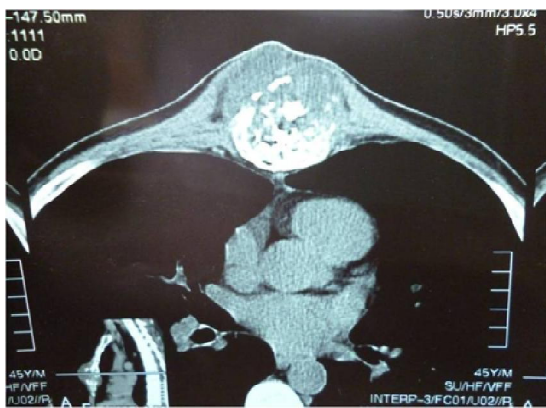

Рис. 3

ди обстеження – показники в межах норми. Проведено пункцію пухлини груднини, вилучено 15 мл слизово-геморагічного вмісту. Цитологічний висновок: значна оксифільна міксоматозна речовина, клітини хрящової тканини.

У результаті обстежень встановлено діагноз: “Пухлина груднини (хондрома)”. Виконано операційне втручання – резекцію середньої та нижньої третини тіла груднини з алопластиком титановою пластиною. У ході втручання відсепаровано шкірний клапоть розміром 10×9 см навколо пухлини, останню видалено разом із хрящовою частиною 5–7 ребер з обох сторін протягом 2 см (по ребру). В межах здорових тканин пересічено груднину за допомогою пили Джиглі в проксимальному та дистальному напрямках. Єдиним блоком разом із фрагментом груднини (9 см) та хрящовими частинами 5–7 ребер пухлину видалено. Проведено пластику дефекту титановою сіткою фірми “Stryker” 10×9 см, яку фіксували до проксимальної та дистальної частин груднини та ребер лавсановою ниткою. Для надання більшої жорсткості сітці на неї нанесено шар протакрилу товщиною 1 см. Середостіння дреновано з активною аспірацією.

Гістологічний висновок дослідженого операційного матеріалу – хондрома. Даний матеріал направлено для проходження імуногістохімічного дослідження, висновок – хондросаркома.

Незважаючи на важкість гістологічної діагностики та встановлення точного діагнозу за допомогою поглибленого дослідження препарату, а саме ІГХ дослідження, вибрана тактика (операційне лікування) вважається правильною. Саме радикальне видалення пухлини є основним методом лікування хондросарком.

Хворого оглянуто через місяць, 2 місяці, 6 місяців та рік після втручання. Рецидиву захворювання не спостережено (рис. 4).

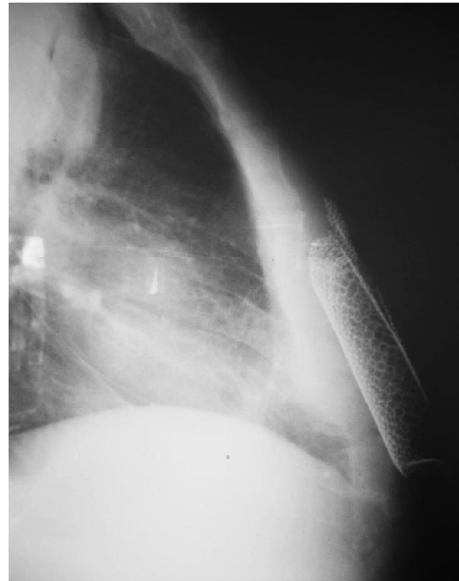


Рис. 4

Хондросаркома – вид злоякісної пухлини кісток, що зустрічається відносно часто. Спостерігається переважно в середньому та старшому віці, в 2 рази частіше у чоловіків, ніж у жінок. Зазвичай пухлина уражує кістки таза, плечового пояса та ребра.

Хондросаркома периферичної локалізації добре виявляється у вигляді щільної пухлини, прилеглої до кортикального шару кістки, іноді проростає в кістку на різну глибину. У ній можуть бути вогнища осифікації та петрифікати. Пухлина щільно-еластичної консистенції, при наявності ослизнення, розпаду або крововиливів – м'якша, не має чіткого відмежування від сусідньої тканини. При розрізі неважко визначити її хрящовий характер. При мікроскопічному дослідженні пухлина іноді нагадує хондрому.

Радикальне хірургічне втручання має бути способом вибору лікування таких пацієнтів. На даному етапі діагностики за допомогою мультиспіральної КТ, включаючи 3D реконструкцію, можна досить чітко встановити розповсюдження процесу, вибрати оптимальний спосіб пластики груднини на доопераційному етапі. Радикальне видалення пухлини дозволяє досягти добрих функціональних та косметичних ре-

зультатів, а також покращення якості життя пацієнта. Проте хочемо акцентувати увагу на певних труднощах встановлення гістологічного діагнозу. Цитологічне та гістологічне дослідження матеріалу не завж-

ди дозволяє із стовідсотковою вірогідністю встановити правильний тип пухлини. Інколи лише поглиблене вивчення матеріалу за допомогою ПХ дослідження дозволяє остаточно отримати відповідь.

СПИСОК ЛІТЕРАТУРИ

1. Реконструктивно-пластичні оперативні втручання у комплексному лікуванні злоякісних пухлин грудної стінки / В. Л. Ганул, А. В. Ганул, Б. О. Борисюк [та ін.] / Клінічна онкологія. – 2011. – № 1 (1).
2. Зацепин С. Т. Костная патология взрослых / С. Т. Зацепин. – М. : Медицина, 2001. – С. 501–519.
3. Хвастунов Р. А. Клинический случай хирургического лечения вторичной хондросаркомы [Электронный ресурс] / Р. А. Хвастунов, С. В. Теличко // Креативная онкология и хирургия – опубликовано 21.02.2013. – Режим доступа к журн. : <http://eoccosurg.com/page/8>
4. Хирургическое лечение злокачественных опухолей грудной стенки / М. И. Давыдов, М. Д. Алиев, В. А. Соболевский [и др.] // Вестник онкологии. – 2008. – № 1. – С. 35–40.
5. Тюрин И. Е. Компьютерная томография органов грудной полости / И. Е. Тюрин. – Элби – Санкт-Петербург, 2003. – 371 с.
6. Прокоп М. Спиральная и многослойная компьютерная томография / М. Прокоп, М. Галански : пер. с англ.; под ред. А. В. Зубарева, Ш. Ш. Шотемора. – М. : МедПресс, 2012. – 712 с.

Отримано 18.07.14