

## Терапевтичне і прогностичне значення форсованого внутрішньоартеріального введення в комплексному веденні хворих на синдром діабетичної стопи

S. V. SANDER

Vinnytsia National Medical University by M. I. Pyrohov

### THERAPEUTIC AND PROGNOSTIC IMPORTANCE OF FORCED INTRA-ARTERIAL INJECTION FOR COMPLEX MANAGEMENT OF PATIENTS WITH DIABETIC FOOT SYNDROME

Обстежено 130 хворих (фізикальне, клініко-лабораторне і біохімічне обстеження, УЗ-сканування, артеріографія, лазерна фотоплетизмографія). У 53 пацієнтів проводили форсоване внутрішньоартеріальне введення. У 35 осіб пунктували загальну стегнову артерію, у 18 – її катетеризували. При некритичній ішемії форсоване введення забезпечило у 2,4–4,3 рази більше клінічне покращення і стабілізувало процес у 92,9 % хворих. При критичній ішемії форсоване введення купірувало критичну ішемію у 10,3 % хворих і зменшило частку високих ампутацій до 35,9 %. При фармакотерапії ішемія прогресувала, частка високих ампутацій становила 58,2 %. Катетеризація спричиняла більший дискомфорт. У 4 (22,2 %) хворих виникали ускладнення. При пункційній методиці у 11 хворих (31,4 %) з 3–4-го дня відмічали технічні труднощі. Для обрання методики мали значення дисциплінованість і охайність хворого, товщина підшкірної клітковини у місці пункції, побажання хворого, ефективність першого введення. Якщо при форсованому внутрішньоартеріальному введенні реакція з боку стопи і пальців була відсутня понад 2 хв, збереження стопи визнавали безперспективним. Форсоване внутрішньоартеріальне введення – ефективний лікувально-прогностичний компонент комплексного ведення хворого на СДС, що дозволяє зменшити обсяг фармакотерапії та знизити частку високих ампутацій з 58,2 до 35,9 %.

We examined 130 patients (physical, laboratory and biochemistry investigations, ultrasound scanning, arteriography, laser photopletismography were used). Forced intraarterial injection were performed in 53 patients. We punctuated common femoral artery in 35 patients and conducted its catheterization in 18 patients. In uncritical ischemia forced intra-arterial injection caused in 2.4–4.3 times more clinical symptoms' regress and stabilised disease in 92.9 % patients. In critical ischemia forced intra-arterial injection arrested critical ischemia in 10.3 % of patients and decreased percentage of amputations of thighs and legs to 35.9 %. When pharmacotherapy ischemia progressed, percentage of high amputations was 58.2 %. Catheterized caused more discomfort. Complications occurred in 4 (22.2 %) patients. In needle procedure there were technical difficulties in 11(31.4 %) patients after 3–4 days. Factors for the choice of the method are discipline and accuracy of the patient, the thickness of the subcutaneous tissue at the puncture site, the patient's wishes, efficiency gains first injection. Response of the foot and toes registered after more than 2 minutes makes foot saving prospectless. Forced intra-arterial injection is effective therapeutic and prognostic component of complex management of patients with diabetic foot syndrome. At critical ischemia method decreased volume of pharmacotherapy and percentage of high amputations from 58.2 to 35.9 %.

**Постановка проблеми і аналіз останніх досліджень та публікацій.** Зростаюча поширеність цукрового діабету (ЦД) створює численні медико-соціальні проблеми, зокрема СДС [1–4]. Одним з найважливіших компонентів його лікування є покращення кровопостачання [5, 6]. В арсеналі лікувальних заходів помітне місце посідає тривала внутрішньоартеріальна інфузія [7, 8, 9]. Проте її терапевтичний ефект залежить лише від можливості створити високу концентрацію лікарських засобів в патологічному вогнищі. Ліки ж розповсюджуються в ділянці збереженого колатерального кровотоку. Деблокада колатерального русла нижче рівня оклюзії не відбу-

вається. Тривала внутрішньоартеріальна інфузія ефективна лише при відсутності оклюзійно-стенотичного ураження магістральних артерій [7]. Про прогностичне значення внутрішньоартеріального введення взагалі немає повідомлень.

**Мета роботи:** оцінка терапевтичного і прогностичного значення форсованого внутрішньоартеріального введення в комплексному веденні хворих на СДС.

**Матеріали і методи.** Спостерігали 130 хворих на ішемічний і змішаний варіанти СДС. Проводили фізикальне, клініко-лабораторне і біохімічне обстеження, УЗ-сканування, артеріографію, лазерну фотоплетизмо-

графію. У 36 хворих ішемія була некритична, у 94 – критична (подібно до 2-ї та 3-ї ст. критерію Perfusion класифікації PEDIS). Умови для реконструктивної операції були відсутні у 114 хворих, відмовились – 16. Всім хворим проводили фармакотерапію. У пацієнтів основної групи (53) додатково застосовували внутрішньоартеріальне введення. У 4 хворих на початку лікування проводили внутрішньоартеріальне введення 200 мл інфузату (новокаїн, гепарин, пентоксифілін та ін.) зі швидкістю 50 мл/год. При некритичній ішемії у 14 хворих пунктували загальну стегнову артерію і зі швидкістю 1–2 мл/с вводили 20–40 мл інфузату 1 раз на добу. При критичній ішемії (39 хворих) використовували два варіанти: у 21 – пункційний, у 18 – катетеризаційний. При останньому катетеризували загальну стегнову артерію і вводили 40–80 мл інфузату зі швидкістю 1–3 мл/с. Далі чергували швидке введення 20 мл інфузату, повільне відсмоктування рівного об'єму крові і подальше швидке її введення. Кількість інфузату не перевищувала 200 мл. У наступні 3–7 днів продовжували форсоване внутрішньоартеріальне введення по 20 мл 3–4 рази на добу.

#### Результати досліджень та їх обговорення.

При тривалому внутрішньоартеріальному введенні троє хворих відмічали сильний дискомфорт і посилення болю в зв'язку із тривалим обмеженням рухів і необхідністю тримати ногу в горизонтальному положенні. У них відмічали наростання набряку і посилення болю. В зв'язку з цим на другий–третій день переходили на проведення форсованого введення.

При першому форсованому введенні хворі на некритичну ішемію відмічали швидке (20–30 с) поширення хвилі тепла до пальців або поштовх у стопу і пальці з подальшим їх (за 30–60 с) потеплінням, яке зберігалось 8–24 год. Ці відчуття поширювались до гомілковостопної ділянки у всіх пацієнтів, до тилу стопи – у 12, до пальців – у 9 хворих.

За некритичної ішемії у хворих основної групи відмічали позитивну клінічну динаміку. Парестезії зникли або значно зменшились у 10 з 13 пацієнтів. Відчуття тепла відмічали 12 хворих (на початку – 5). Форсоване введення сприяло збереженню опорної функції стопи у 13 (92,9 %) пацієнтів. У контрольній групі динаміка клінічних проявів також була позитивною, але темпи регресу – повільнішими і потребували більшого обсягу фармакотерапії: парестезії зникли або зменшились у 13 хворих з 21 ( $p>0,05$ ). Відчуття тепла відмічали 13 пацієнтів (на початку – 9) ( $p<0,05$ ). Впродовж 1 року у 5 хворих ішемія поглиблювалась до критичної. Частота збереження опорної функції стопи склала 81,8 % ( $p>0,05$ ).

У хворих на критичну ішемію (39 осіб) темпи поширення відчуттів були повільнішими (за 30–90 с поштовх сягав колінної ділянки, 40–120 с – гомілки, 1–3 хв – гомілковостопної ділянки, 1,5 – 5 хв – плес-

на і пальців). Поширеність також була меншою: до середини гомілки відчуття поширювались у 32 хворих, гомілковостопної ділянки – у 26, тилу стопи – у 21, пальців – у 3 з них. Холодні парестезії відмічали 7 хворих ( $p<0,05$ ).

Форсоване внутрішньоартеріальне введення купірувало біль у 16 хворих (у 10 короткочасно). У решти пацієнтів лише зменшувалась інтенсивність болю. У 10 хворих виникало відчуття легкого тепла в проксимальній частині стопи. Набряк стопи дещо зменшувався, але у 9 пацієнтів (у 7 катетерна методика) він зростає. Високу ампутацію було виконано у 14 хворих (35,9 %). Форсоване введення у початковий період купірувало критичну ішемію у 4 хворих і зберігало опорну функцію – у 25. Досягнутий ефект зберігався 1 рік у 8 з 23 повторно обстежених пацієнтів.

Катетеризаційна методика спричиняла більший дискомфорт. Після 4–5-го дня у 4 (22,2 %) хворих спостерігали одне або декілька ускладнень: перегин катетера (2), утворення згортка крові в просвіті катетера (1), передчасний вихід катетера з артерії (1), тромбоз артерії (2). Але катетер мав більшу пропускну здатність і дозволяв ввести більший об'єм інфузату. При пункційній методиці в 11 хворих (31,4 %) на третій–четвертий день утворювались інфільтрати, що утруднювали пункцію артерії і спричиняли відмову від подальшого внутрішньоартеріального введення.

Для обрання методики мають значення дисциплінованість і охайність хворого, вираження підшкірної клітковини у місці пункції, побажання хворого. Вважаємо за раціональне починати з пункційної методики. При ефективності першого введення лікування варто проводити 3–4 дні. При сумнівних результатах або неефективності першого введення проводимо катетеризацію. За 4–5 днів вирішуємо питання про подальшу фармакотерапію або ампутацію.

У пацієнтів контрольної групи дещо знижувались інтенсивність болю і частота опускання ноги. Первинно високу ампутацію було виконано у 32 хворих (58,2 %).

На фоні форсованого введення навіть при критичній ішемії достовірно зростала швидкість течії крові. Але на стопі у більшості вона залишалась нижче критичного рівня (реактивна гіперемія – понад 70 с). Рівень систолічного тиску перевищив критичний у 4 хворих. Амплітуда і пульсативність кровотоку зростали в ділянці гомілки. В контрольній групі показники гемодинаміки майже не змінювались (рис. 1).

Механізм дії внутрішньоартеріальної інфузії полягає у відновленні судинного тонуусу [10]. При сегментарному блоці і доброму розвитку колатералей можливий перетік крові з проксимальної частини артерії у дистальну. Під впливом форсованого введення вираження цього явища значно зростає. Зростання градієнта тиску сприяє подоланню високо-

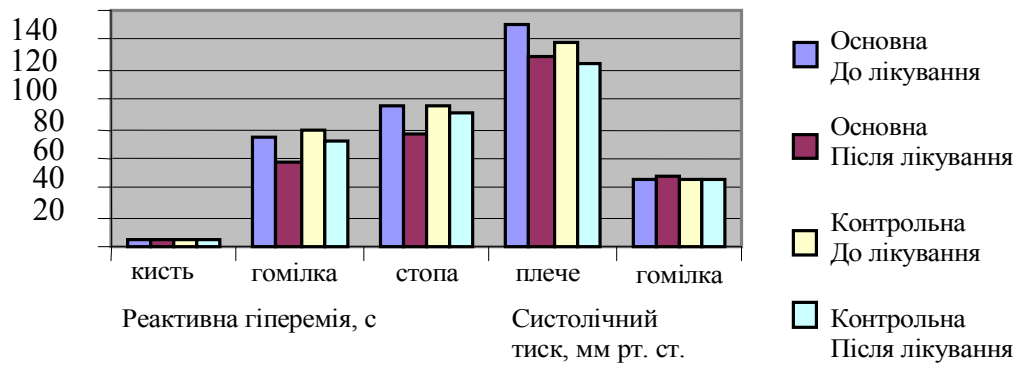


Рис. 1. Динаміка показників регіонарної гемодинаміки при критичній ішемії.

го судинного опору, розкриттю колатералей і підвищенню тиску на артеріальному кінці капіляра. При критичній ішемії виникають атонія судин, глибокі розлади мікроциркуляції і необоротні зміни тканин [11, 12]. Форсоване введення пришвидшує кровотік і купірує описані зміни. Можливо, це пов'язано із ростом продукції оксиду азоту на ділянках зі збереженим функціональним резервом.

Проте при оклюзії великої ділянки цей ефект реалізується в колінній ділянці і на гомілці. Покращення течії крові у проксимальних відділах, де збережено судинне русло і менш виражені гіпоксичні зміни, спричиняє обкрадання дистальних відділів, поглиблює їх ішемію і підвищує ймовірність високої ампутації. Можливо, епізод значного посилення течії крові і зростання тиску чинить руйнівну дію на мембрани, що тривалий час перебували у стані гіпоксії. Це, в свою чергу, спричиняє посилення набряку і прогресування некробіотичних змін.

Форсоване введення сприяє інтегральній оцінці резервів колатерального кровотоку (в т. ч. з огляду на адекватність рівня ампутації). Відмінності в ефектах форсованого введення при різній глибині

ішемії і доцільність збереження стопи ми пов'язуємо із рівнем опору течії крові, який залежить від кількості блоків магістрального русла, вільності просвіту, діаметра і звивистості колатералей. Як видно з отриманих результатів, якщо при форсованому введенні реакція з боку стопи і пальців відсутня понад 2 хв – збереження стопи безперспективне.

**Висновки.** 1. Форсоване внутрішньоартеріальне введення – ефективний компонент комплексного лікування СДС, який при критичному зменшенні перфузії дозволяє знизити частку первинних високих ампутацій з 58,2 до 35,9 %.

2. Форсоване внутрішньоартеріальне введення має додаткове прогностичне значення. Воно сприяє більш швидкому визначенню перспектив збереження стопи при передгангренозному стані. Пізня (понад 2 хв) реакція стопи і пальців – ознака безперспективності зусиль із збереження стопи.

**Перспективи подальших досліджень.** Опрацювання хірургічної тактики, зокрема визначення терміну і рівня ампутації.

## СПИСОК ЛІТЕРАТУРИ

- Особенности перфузии нижних конечностей у больных при осложнённом синдроме диабетической стопы / С. Д. Шаповал, И. Л. Савон, Д. А. Смирнова [та ін.] // Клінічна хірургія. – 2013. – № 5. – С. 50–54.
- Русин В. И. Эпидемиология сахарного диабета 2 типа и артериальной гипертензии у госпитализированных пациентов / В. И. Русин // Матеріали IV з'їзду судинних хірургів і ангіологів України. – Ужгород. – 2012. – С. 17–20.
- Holman N. Variation in the recorded incidence of amputation of the lower limb in England / N. Holman, R. J. Young, W. J. Jeffcoate // Diabetologia. – 2012. – Vol. 55, № 7. – P. 1919–1925.
- Hunt D. L. Diabetes: foot ulcer and amputation / D. L. Hunt // Clin. Evid. – 2009. – № 12. – P. 600–602.
- Горобейко М. Б. Контроль ефективності лікування хворих з приводу синдрому диабетичної стопи та перспективи ангіопластики / М. Б. Горобейко // Клінічна хірургія. – 2013. – № 12. – С. 37–39.
- Weck M. Diagnostik und Therapie des diabetischen fussen / M. Weck // Kreischa. – 2002. – P. 67.
- Ефективність внутрішньоартеріального введення лікарських

- препаратів у комплексному лікуванні пацієнтів із синдромом диабетичної стопи / М. І. Тутченко, В. Г. Меркоган, В. І. Смовженко [та ін.] // Хірургія України. – 2012. – № 4. – С. 83–86.
- Колобова О. И. Комплексное оперативное-медикаментозное лечение при ишемической форме синдрома диабетической стопы / О. И. Колобова, А. В. Козлов // Хирургия. – 2013. – № 8. – С. 36–42.
- Intraarterial thrombolysis of lower extremity occlusions: a prospective, randomized comparison of forced periodic infusion and conventional slow continuous infusion / K. Kandapra, P. S. Chopra, J. Aruny [et al.] // Radiology. – 1993. – Vol. 188. – P. 861–867.
- Блажа К. Теория и практика оживления в хирургии / К. Блажа, С. Кривда. – Бухарест : Мед. изд-во, 1967. – 521 с.
- Гуч А. А. Факторы развития хронической артериальной недостаточности при сочетанных поражениях брюшной части аорты и периферических артерий / А. А. Гуч // Хірургія України. – 2002. – № 2. – С. 74–75.
- Черняк В. А. Поражение периферических вен при хронической критической ишемии конечностей / В. А. Черняк // Серце і судини. – 2007. – № 1. – С. 87–95.

Отримано 01.07.14