

УДК 616.71-018.46-002-031.38:616.379-008.64]-08.001.26

© В. М. ШИМОН, А. А. ШЕРЕГІЙ, Р. М. СЛИВКА

ДВНЗ “Ужгородський національний університет”

Оптимізація комплексу лікувальних заходів при остеомиєліті нижніх кінцівок у пацієнтів з цукровим діабетом

V. M. SHYMON, A. A. SHERENIY, R. M. SLYVKA

SHEI “Uzhhorod National University”

OPTIMIZATION OF COMPLEX THERAPEUTIC INTERVENTIONS WITH OSTEOMYELITIS OF THE LOWER EXTREMITIES IN PATIENTS WITH DIABETES MELLITUS

Робота присвячена актуальній проблемі покращення результатів лікування хронічного післятравматичного остеомиєліту у хворих з цукровим діабетом. Клінічний матеріал оснований на обстеженні та лікуванні 27 хворих із післятравматичним остеомиєлітом нижніх кінцівок на фоні цукрового діабету, у 15 з яких в лікуванні використані високоінтенсивні лазерні технології та пролонговані регіонарні внутрішньоартеріальні інфузії. Доведена ефективність запропонованої методики лікування, що дозволяє уникнути інвалідизуючих операцій та швидше відновити функцію пошкодженої кінцівки.

The work is devoted to the problem of improving the results of treatment of chronic posttraumatic osteomyelitis in patients with diabetes. Clinical material is based on inspection and treatment of 27 patients with posttraumatic osteomyelitis of the lower extremities with diabetes, in 15 cases of which the high-intensity laser technology and prolonged regional endarterial infusion are used in the treatment. Proved the efficiency of the proposed methods of treatment that avoids disabling operations and quickly restore the function of damaged limbs.

Постановка проблеми і аналіз останніх досліджень та публікацій. Перед хірургією сьогодні все частіше постають складні питання лікування хворих із поєднаною патологією, коли супутнє захворювання суттєво впливає на перебіг основного, а значить, повинно враховуватись у лікувальному процесі. Проблема цукрового діабету сьогодні применшити важко, оскільки його поширеність у більшості країн Європи становить 2–4 %, число осіб із прихованим захворюванням перевищує число зареєстрованих у 2–3 рази, а загальна кількість хворих на планеті наближається до 200 млн осіб [1]. Немає жодної патології, на яку б супутній цукровий діабет не чинив негативного впливу, і післятравматичний остеомиєліт не є винятком. Поєднання цих двох патологій є своєрідною “вибухівкою сповільненої дії”, яка тільки й чекає, щоб завдати руйнівного впливу організму, виснаженому тривалими хворобами. І це не дивно, адже хронічний остеомиєлітичний процес є джерелом хронічної інтоксикації, що уражає імунну систему на всіх рівнях та зменшує резистентність організму до інфекційних чинників, а цукровий діабет, поступово та впевнено погіршуючи ангіотрофіку, сповільнює процеси регенерації [2, 3].

Сьогодні рецидивний перебіг гострого остеомиєліту зустрічається у 10–40 %, а у віддалений період хронічний остеомиєліт рецидивує в 61,5–74 % випадків. При лікуванні закритих переломів кісток остеомиєліт виникає як ускладнення в 0,65–3 %, відкритих – у 3–11 % [4, 5, 6].

Актуальність соціально-економічного аспекту проблеми остеомиєліту визначається його вагою у загальній структурі інвалідності. Цей показник перебуває в межах 2–3 %, а серед інвалідності від травм опорно-рухового апарату – в межах 9–13 %. Більш ніж у 70 % хворих, що страждають від хронічного травматичного остеомиєліту, настає тривала тимчасова або стійка втрата працездатності. Так, тимчасова втрата працездатності складає близько 32 %, а інвалідність – 68 % [7, 8, 9, 10].

Тому пошуки нових способів лікування остеомиєліту на фоні цукрового діабету, які поряд із радикальним хірургічним лікуванням, спрямованим на ефективне усунення гнійно-некротичного вогнища, та корекцією глікемічного профілю поєднували б ефективну стимуляцію ангіотрофіки, стимуляцію імунітетних процесів організму та зменшення інтоксикації, є виправданими. А використання малоінвазивних, сануючих лазерних за-

ходів дає можливість уникати значних травматичних операцій.

Мета роботи: покращення результатів лікування хворих із хронічним післятравматичним остеомієлітом нижніх кінцівок на фоні цукрового діабету.

Матеріали і методи. На базі кафедри загальної хірургії медичного факультету ДВНЗ “Ужгородський національний університет” за період з 2011 до 2013 року лікувалося 27 хворих із післятравматичним остеомієлітом нижніх кінцівок на фоні цукрового діабету, у 15 з яких у лікувальному комплексі поряд із радикальним хірургічним лікуванням та корекцією глікемічного профілю було використано регіонарне введення кістковотропних антибактеріальних, судинорозширювальних, знеболювальних, імуностимулювальних препаратів та малоінвазивні операційні втручання (обробка норицевих ходів, обробка секвестральних порожнин, секвестректомія, секвестротрипсія) із використанням високоінтенсивного лазерного випромінювання червоного спектра, довжиною хвилі 980 Нм та потужністю до 10 Вт.

Вік хворих – від 43 до 69 років; чоловіків було 16 (59,2 %), жінок – 11 (40,8 %). У 22 (81,5 %) пацієнтів було констатовано післятравматичний остеомієліт кісток гомілки, а у 5 (18,5 %) – стегна.

Усіх хворих було поділено на дві групи. До першої групи увійшли 8 осіб, які отримували загальноприйняте лікування, що полягало у проведенні санації вогнища гнійно-некротичного процесу, антибактеріальної, дезінтоксикаційної та судинної терапії, яку здійснювали внутрішньовенним, пункційним внутрішньоартеріальним та внутрішньом’язовим шляхами.

У лікуванні другої, основної групи пацієнтів (15 хворих), було використано методику, яка включала заходи корекції глікемічного профілю (переважно інсулінотерапію), операційне лікування, спрямоване на радикальне усунення гнійно-некротичного вогнища (секвестректомія з наступною обробкою секвестральної порожнини високоінтенсивним лазером, сануючі лазерні обробки норицевих ходів),

ефективну доставку до епіцентра гнійно-некротичного запалення антибактеріальних, судинних, дезінтоксикаційних, імуностимулювальних, знеболювальних препаратів шляхом пролонгованих регіонарних інфузій через катетеризовану а. epigastrica inferior за допомогою інфузоматів. Антибактеріальну терапію проводили з урахуванням чутливості мікроорганізмів; перевагу віддавали остеотропним препаратам (лінкоміцин, кліндаміцин).

Відмітимо, що домінантним патогеном виявився золотистий стафілокок [6], який було виявлено у 34,3 % випадків у вигляді монокультури та у 87,8 % в асоціації з іншими збудниками, кишкова паличка присутня у 26,5 % випадків, синьогнійна паличка – у 18,2 %, протей – у 11,6 %, стрептококи – у 9,4 %. У 53,5 % випадках висіано змішану флору (рис. 1).

Всім пацієнтам проводили корекцію глікемічного профілю під наглядом ендокринолога, переважала інсулінотерапія. Рівень глюкози крові в середньому складав $(6,2 \pm 0,7)$ ммоль/л.

Ефективність лікування оцінювали за ступенем вираження загальних та локальних ознак запальної реакції, динаміки загоєння кісткової рани та уражень м’язових тканин, характером репаративних процесів, функціональних можливостей, ґрунтуючись на аналізі термінів відновлення функції кінцівки та працездатності.

Результати досліджень та їх обговорення.

У результаті проведеного лікування спостерігали прискорення динаміки ранового процесу у хворих основної групи, що проявлялося у скороченні термінів очищення рани, появи грануляції та початку епітелізації. Післяопераційні рани загоювалися вторинним натягом протягом 14–18 діб. З метою фіксації кісткових фрагментів використовували апарати зовнішньої фіксації, зокрема перевагу віддавали багатоплощинному апарату зовнішньої фіксації типу Попсуйшапки, який для зручності використання доповнили мобілізуючою муфтою (патент України № 87675), та апарату зовнішньої фіксації для репозиції відламків довгих кісток та компресійно-

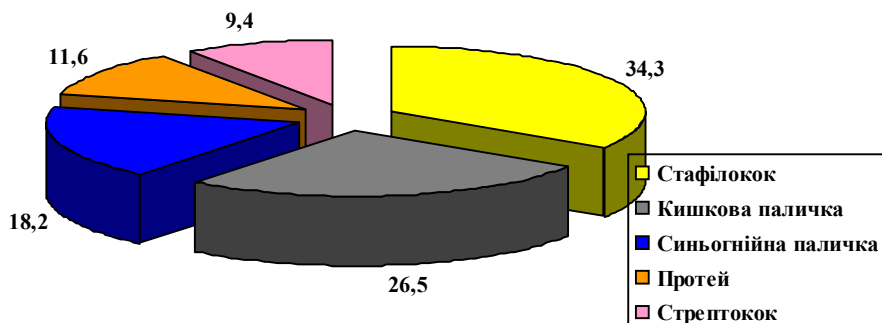


Рис. 1. Питома вага виявлених збудників у вогнищі остеомієлітичного запалення.

дистракційного остеосинтезу власної конструкції (патент України № 49002).

У пацієнтів першої (контрольної) групи опорність нижніх кінцівок відновлювалась на 22–24 тиждень лікування. У пацієнтів другої групи функція кінцівки відновлювалась на 21–22 тиждень. Показником успішності проведеного лікування була ліквідація гнійно-некротичного процесу.

Позитивна динаміка ранового процесу, зупинка остеомієлітичних явищ кісток нижніх кінцівок привела до скорочення перебування хворих на стаціонарному лікуванні з $(38,6 \pm 2,8)$ до $(22,4 \pm 3,2)$ ліжко-дня.

СПИСОК ЛІТЕРАТУРИ

1. Risk factors for developing osteomyelitis in patients with diabetic foot wounds / L. A. Lavery, E. J. Peters, D. G. Armstrong [et al.] // *Diab. Res. Clin. Pract.* – 2009. – Vol. 83, №3. – P. 347–352.
2. Bevin C. R. Surgical management of primary chronic osteomyelitis: a long-term retrospective analysis / C. R. Bevin, C. Y. Inwards, E. E. Keller // *J. Oral. Maxillofac. Surg.* – 2008. – Vol. 66, № 10. – P. 2073–2085.
3. Мамышов А.Ж. Анализ результатов хирургического лечения хронического остеомиелита у больных сахарным диабетом / А. Ж. Мамышов // *Вестник КГМА им. И. К. Ахунбаева.* – 2013. – № 4(1). – С. 68–71.
4. Леонова С. Н. Хирургическое лечение больных с переломами костей голени, осложненными хирургическим травматическим остеомиелитом / С. Н. Леонова, А. В. Рехов, А. Л. Каменка // *Сибирский медицинский журнал (Иркутск).* – 2012. – № 5. – С. 111–113.
5. Корж А. А. Посттравматический остеомиелит – инфекционное осложнение открытых повреждений / А. А. Корж, Г. В. Бэц // *Искусство лечения.* – 2004. – № 8. – С. 56–59.
6. Мікробіологічний спектр збудників хронічного остеомиєліту довгих кісток верхньої кінцівки та антибіотикотерапія захворювання / С. І. Бідненко, М. П. Грицай, Д. В. Івченко [та ін.] // *Укр. мед. альманах.* – 2002. – Т. 5, № 1. – С. 17–20.
7. Назаров Х. Н. Травматический и послеоперационный остеомиелит при сочетанных и множественных повреждениях нижних конечностей / Х. Н. Назаров, С. А. Линник // *Научно-практический журнал ТИППМК.* – 2013. – № 2. – С. 179–180.
8. Леонова С. Н. Способы оптимизации репаративного процесса у пациентов с переломами костей голени, осложненными хроническим травматическим остеомиелитом / С. Н. Леонова, А. В. Рехов, А. Л. Каменка // *Сибирский медицинский журнал.* – 2013. – № 1. – С. 71–74.
9. Хирургическое лечение больных с хроническим гнойным поражением костей и крупных суставов конечностей / Г. А. Оноприенко, О. Ш. Буачидзе, А. В. Еремін [и др.] // *Хирургия. Журнал имени Н. И. Пирогова.* – 2005. – № 8. – С. 29–35.
10. Developing and evaluating outcomes of an evidence-based protocol for the treatment of osteomyelitis in stage IV pressure ulcers: a literature and wound electronic medical record database review / R. Rennert, M. Golinko, A. Yan [et al.] // *Ostomy Wound Management.* – 2009. – Vol. 55, № 3. – P. 42–53.

Отримано 01.07.14