

УДК 616.155.34/.394.5-06:616.2-001-036.1]-092.9

© Ю. М. ОРЕЛ

ДВНЗ "Тернопільський державний медичний університет імені І. Я. Горбачевського"

## Участь нейтрофільних гранулоцитів у розвитку морфологічних змін у легенях при гострому їх пошкодженні в експерименті

YU. M. OREL

SHEI "Ternopil State Medical University by I. Ya. Horbachevsky"

### ROLE OF NEUTROPHIL GRANULOCYTES IN THE DEVELOPMENT OF MORPHOLOGICAL CHANGES IN LUNGS IN CASE OF ACUTE TRAUMA IN EXPERIMENT

За допомогою комплексу клініко-лабораторних та морфологічних методів досліджували роль нейтрофільних гранулоцитів у розвитку структурних змін тканини легень при їх гострому пошкодженні, відтвореному в експерименті. Уточнено окремі аспекти патогенезу гострого пошкодження легень, зокрема підтверджено важливу роль у пусковому механізмі даного патологічного стану активованих нейтрофілів, які утворюють та вивільняють кисневі радикали, секреторні дегранулянти, що зумовлює пряму пошкоджувальну дію на ендотеліоцити. Визначено окремі морфометричні критерії ремоделювання судинного русла легень при досліджуваній патології. Доведено, що морфологічні зміни у респіраторному відділі легень при їх гострому пошкодженні реалізуються комплексом патологічних процесів, зокрема регіонарною секвестрацією нейтрофілів у легенях та гіперпродукцією ними активних форм кисню, що приводить до дистрофічних змін структурної організації легень.

In complex of clinical, laboratory and morphological methods of research the part of neutrophil granulocytes in the development of structural changes in lung tissue by cause of acute trauma was analyzed. There were precised some aspects of the pathogenesis of acute lung trauma, especially the trigger's role of activated neutrophils that produce and release oxygen radicals, secretory degranulates, which determine the strict damaging role onto endotheliocytes. Particular morphometrical criterions of remodeling of the pulmonary blood flow were defined. It was proved that morphological changes in the respiratory portion of lungs in case of acute trauma in experiment are realized through the complex of pathological processes, especially, regional sequestration of neutrophils into lung tissue and their hyperproduction of active forms of oxygen, which leads to the dystrophy of lung structural organization as a result.

**Постановка проблеми і аналіз останніх досліджень та публікацій.** Гостре пошкодження легень (ГПЛ) – це гостре запалення, що призводить до порушення ендотеліального й епітеліального бар'єрів легень. ГПЛ також характеризується втратою альвеолярно-капілярної цілісності мембрани, надмірною трансепітеліальною міграцією нейтрофілів і вивільненням прозапальних, цитотоксичних медіаторів [1, 2]. Під дією різних екстремальних чинників, як, наприклад, аспірація шлункового вмісту, токсичні речовини, запальні процеси, в організмі інтенсифікуються окиснювальні процеси, порушується збалансованість антиоксидантної та прооксидантної систем, внаслідок чого розвивається оксидантний стрес, який є однією з головних патогенетичних ланок серцево-судинної і бронхолегеневої патологій, алергічних захворювань, хімічних інтоксикацій, деструктивних процесів [3, 4].

Регуляція прозапальних цитокінів за дії певного патологічного чинника відбувається як пряма

відповідь чи опосередковано, як маркер клітинного ушкодження [5]. Важлива роль у розвитку ГПЛ належить і нейтрофільним гранулоцитам (НГ). Проведений літературний аналіз вказує на те, що тяжкість ГПЛ зменшується, коли нейтрофіли еліміновані до впливу певного патогенетичного чинника ураження легень [6, 7]. Також доведено, що в пацієнтів з нейтропенією найчастіше погіршення легеневої функції і прогресування ГПЛ спостерігається при нормалізації числа НГ [8]. Відомо, що в основі ГПЛ лежить поєднаний вплив численних патогенетичних факторів, проте на сьогодні знання та розуміння механізмів їх дії і морфологічних наслідків ГПЛ недостатні, що зумовлює необхідність подальших досліджень.

**Мета роботи:** проаналізувати кількісні параметри вмісту нейтрофільних гранулоцитів у бронхоальвеолярному змиві (БАЗ) та обґрунтувати їх роль у морфологічних змінах легень при їх гострому пошкодженні в експерименті.

**Матеріали і методи.** Досліди було проведено на 24 білих статевозрілих нелінійних щурах-самцях масою 200–220 г, яких утримували на стандартному раціоні віварію Тернопільського державного медичного університету. Утримання тварин та експерименти проводили відповідно до положень “Європейської конвенції про захист хребетних тварин, які використовуються для експериментальних та інших наукових цілей”. Тварин поділили на 2 групи по 12 щурів: 1 – контрольна група; 2 – дослідна (ураження хлоридною кислотою тривалістю 24 год).

ГПЛ відтворювали за допомогою нейтрофілзалежної експериментальної моделі [9]. Щурів анестезували внутрішньоочеревинним введенням тіопенталу натрію в дозі 40 мг/кг маси тварини. Вентральну поверхню ший обробляли хлоргексидином і робили серединний розріз для візуалізації трахеї. Тварин розміщували горизонтально під кутом 45°, інсуліновим шприцом на вдиху вводили в трахею HCl, рН 1,2, у дозі 1,0 мл/кг. Тваринам контрольної групи вводили фізіологічний розчин у такій же дозі.

Через 24 год тварин повторно анестезували. Для одержання БАЗ інтратрахеально вводили 2 мл стерильного фізіологічного розчину, який через 1 хв забирали. Дану процедуру повторювали 3 рази. Отриманий змив центрифугували протягом 10 хв при 3000 об., з отриманого осаду готували мазки, які фарбували за Папенгеймом для підрахунку НГ.

Також у нейтрофілах БАЗ досліджували активні форми кисню (АФК). Для цього отримували популяцію НГ за допомогою центрифугування на подвійному градієнті щільності 1,077 і 1,093 фіколуверографіну. Життєздатність клітин у тесті з трипановим синім складала 98–99 %. Аналіз зразків клітин проводили на проточному цитометрі Erics XL (“Beckman Coulter”, США) за допомогою 2,7-дихлорфлуоресцеїну діацетату.

Для гістологічного дослідження фрагменти легеневої тканини забирали із прикореневих ділянок та каудальних, краніальних і латеральних відносно кореня сегментів. Гістологічні препарати виготовляли згідно із загальноприйнятими методиками та забарвлювали гематоксиліном та еозином. При здійсненні морфометрії використовували стандартизовану ком-

п’ютерну програму для аналізу зображень ImageJ 1.32 (National Institutes of Health, США).

Отриманий цифровий матеріал обробляли методом варіаційної статистики з використанням U-критерію Манна-Уїтні та критерію Стьюдента. Результати вважали достовірними при значеннях  $p < 0,05$ .

Статистичну обробку результатів виконано у відділі системних статистичних досліджень університету в програмному пакеті Statsoft STATISTICA.

**Результати досліджень та їх обговорення.**

За результатами мікроскопічного дослідження мазків з осаду БАЗ встановлено, що у тварин контрольної групи НГ складають лише незначну частку клітинних елементів лейкоцитарного ряду (табл. 1). При змодельованому ГПЗ мало місце значне – у 3,16 раза – збільшення числа лейкоцитів. При цьому не лише різко зросла кількісно популяція нейтрофілів, але й суттєво змінився клітинний склад, оскільки НГ складала вже  $(69,89 \pm 2,27) \%$ , тобто цей показник інтенсифікувався на 69,88 %.

Отримані результати підтверджують припущення про регіонарну секвестрацію нейтрофілів у легенях в умовах ГПЛ та гострого респіраторного дистрес-синдрому, внаслідок чого відбувається зниження метаболічного резерву НГ периферичної крові. Це вказує на участь нейтрофілів у пусковому механізмі розвитку даного патологічного стану як клітин, які в активованому стані утворюють та вивільняють кисневі радикали, секреторні деградулянти, що мають пряму пошкоджувальну дію на ендотеліоцити.

Наступний етап дослідження полягав у з’ясуванні ролі активних форм кисню в нейтрофілах БАЗ експериментальних тварин у патогенезі розвитку гострого пошкодження легень. Проводячи аналіз рівня АФК нейтрофільних гранулоцитів у БАЗ, було встановлено зростання частки кисневих радикалів на 56,04 %. Важливо відмітити, що власне гіперпродукція АФК в нейтрофільних гранулоцитах може зумовлювати функціональні порушення клітини і, як наслідок, смерть клітини в результаті розвитку оксидантного стресу.

**Таблиця 1. Результати комплексного дослідження бронхоальвеолярних змивів білих щурів із гострим пошкодженням легень ( $M \pm m$ )**

Показник	Досліджувані групи	
	контроль (n=12)	експеримент (n=12)
Загальна кількість лейкоцитів, $10^9/л$	$1,04 \pm 0,05$	$3,24 \pm 0,08^{**}$
Кількість НГ, $10^9/л$	$0,01 \pm 0,001$	$2,25 \pm 0,05^{**}$
Відносна частка НГ, %	$0,92 \pm 0,07$	$69,89 \pm 2,27^{**}$
Частка кисневих радикалів, %	$39,29 \pm 0,69$	$95,33 \pm 0,97^{**}$

Примітка. \*\* –  $p < 0,01$  порівняно з контрольною групою.

Морфологічним підтвердженням отриманих змін було гістологічне дослідження легеневої тканини, при якому виявлено потовщення міжальвеолярних перетинок за рахунок дифузної лімфогістіоцитарної інфільтрації та розширення і гіперемії судин дрібно-го калібру. Навколо дилатованих та повнокровних судин спостерігали периваскулярний набряк, накопичення лейкоцитів. У стромальних структурах навколо бронхів мала місце клітинна інфільтрація гострого запального характеру (рис. 1).

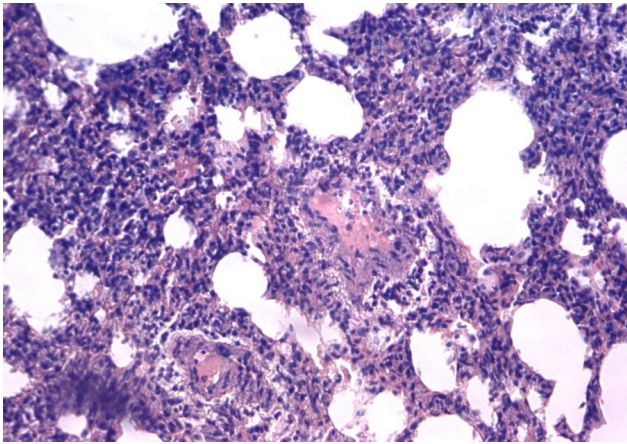


Рис. 1. Гістологічна структура легеневої тканини щура через 24 год після моделювання ГПЛ. Потовщення міжальвеолярних перетинок за рахунок дифузної лімфогістіоцитарної інфільтрації та розширення і повнокров'я дрібних судин. Забарвлення гематоксилином та еозином.  $\times 180$ .

За цих умов у легенях, на нашу думку, підвищується внутрішньосудинне згортання крові та порушується регіонарна мікроциркуляція, що призводить до зростання НГ у бронхоальвеолярному

зміві. Дане припущення було підтверджено морфометричними показниками тканини легень. Так, ремоделювання судинного русла легень в умовах НСІ-індукованого їх гострого пошкодження проявилось змінами відносної площі кровоносних судин та відносної товщини судинної стінки. У дослідній групі просвіт дрібних артерій був паретично розширеним і виповненим кров'ю. Величина відносної площі кровоносних судин дорівнювала  $(17,29 \pm 2,05) \%$  і перевищувала контрольні показники  $-(8,93 \pm 1,13) \%$ . Аналогічна динаміка простежувалася і при визначенні відносної товщини судинних стінок  $-(11,90 \pm 0,91)$  і  $(5,28 \pm 0,73) \%$  відповідно. При цьому відмінність між величинами обох згаданих показників в експериментальній і контрольній групах була статистично значимою ( $p < 0,01$ ).

**Висновок.** При гострому пошкодженні легень, змодельованому шляхом введення хлористоводневої кислоти, в їх респіраторному відділі виникає комплекс патоморфологічних змін, зокрема регіонарна секвестрація нейтрофілів, що супроводжується гіперпродукцією ними активних форм кисню, наслідком чого є структурна перебудова легеневої паренхіми та гемоциркуляторного русла.

**Перспективи подальших досліджень.** Деталізація і уточнення механізмів патогенезу ГПЛ, зокрема й описаних у даній роботі, з використанням інших морфологічних методів дослідження – імуногістохімічних, електронно-мікроскопічних дозволить розширити існуючі уявлення про вказану патологію та розробити більш ефективні методи її корекції.

#### СПИСОК ЛІТЕРАТУРИ

1. Matthay M. A. Acute lung injury and the acute respiratory distress syndrome: four decades of inquiry into pathogenesis and rational management / M. A. Matthay, G. A. Zimmerman // *Am. J. Respir. Cell Mol. Biol.* – 2005. – Vol. 33(4). – P. 319–327.
2. Pathogenetic and prognostic significance of altered coagulation and fibrinolysis in acute lung injury/acute respiratory distress syndrome / L. B. Ware, M. A. Matthay, P. E. Parsons [et al.] // *Crit. Care Med.* – 2007. – Vol. 35. – P. 1821–1828.
3. Soluble endothelial selectin in acute lung injury complicated by severe pneumonia / D. Osaka, Y. Shibata, K. Kanouchi [et al.] // *Int. J. Med. Sci.* – 2011. – Vol. 8, № 4. – P. 302–308.
4. Марущак М. І. Метаболічні порушення у щурів з гострим ураженням легень / М. І. Марущак // *Медична хімія.* – 2012. – Т. 14, № 2 (51). – С. 99–103.
5. Lower tidal volume ventilation and plasma cytokine markers of inflammation in patients with acute lung injury / P. Parsons, M. Eisner, B. Thompson [et al.] // *Crit. Care Med.* – 2005. – Vol. 33. – P. 1–6.
6. Abraham E. Neutrophils and acute lung injury / E. Abraham // *Crit. Care Med.* – 2003. – Vol. 31. – P. 195–199.
7. Neutrophils play a critical role in development of LPS-induced airway disease / J. D. Savov, S. H. Gavett, D. M. Brass [et al.] // *Am. J. Physiol.* – 2002. – Vol. 283. – P. 952–962.
8. Deterioration of previous acute lung injury during neutropenia recovery / E. Azoulay, M. Darmon, C. Delclaux [et al.] // *Crit. Care Med.* – 2002. – Vol. 30. – P. 781–786.
9. Matute-Bello G. Animal models of acute lung injury / G. Matute-Bello, C. Frevert, T. Martin // *Am. J. Physiol. Lung Cell Mol. Physiol.* – 2008. – Vol. 295. – P. 379–399.

Отримано 21.01.15