

УДК 617-073.756.8:007

© Ю. С. ЛИСЮК, Р. М. ЛОЗИНСЬКИЙ¹, О. М. ДВОРЧИН, О. І. ЗАНІКЛьвівський національний медичний університет імені Данила Галицького
Комунальна міська клінічна лікарня швидкої медичної допомоги м. Львова¹

Клінічні аспекти комп'ютерної томографії у складних хірургічних випадках

YU. S. LYSIUK, R. M. LOZYNSKYI¹, O. M. DVORCHYN, O. I. ZANIKLviv Danylo Halytsky National Medical University
Lviv Municipal City Clinical Emergency Hospital¹

CLINICAL ASPECTS OF COMPUTER TOMOGRAPHY IN COMPLICATED SURGICAL CASES

У статті наведено результати ретроспективного аналізу нестандартних хірургічних ситуацій у 19 пацієнтів із невідкладними захворюваннями органів черевної порожнини та флегмонами глибоких локалізацій. В усіх випадках мали місце діагностичні труднощі внаслідок нетипової клінічної маніфестації захворювання або тяжкості стану пацієнтів. Дані ультрасонографії у 31,6 % випадків були інформативними для прийняття лікувально-тактичних рішень, водночас у 36,8 % – хибними. Дані комп'ютерної томографії (КТ) та висновки лікарів променевої діагностики були первинно інформативними у 52,6 % випадках, а в інших 47,4 % – інформативність суттєво підвищувалася при сумісній клінічній інтерпретації томограм лікарем-радіологом з хірургом. Ствердження точного діагнозу дозволило в 21,1 % випадків застосувати міні-інвазивні хірургічні методики, в 5,3 % – виконати втручання з малого шадного доступу, а в 10,6 % – уникнути операції. Зіставлення результатів візуалізаційних методів обстеження дозволяє стверджувати, що дані КТ та їх клінічна інтерпретація були визначальними для вибору лікувальної тактики. У нестандартних хірургічних ситуаціях ускладнених захворювань органів черевної порожнини та флегмон глибоких локалізацій результати комп'ютерної томографії є більш значимими порівняно із даними ультрасонографії. Співпраця хірургів і лікарів-діагностів щодо інтерпретації клінічних аспектів може підвищити інформативність комп'ютерної томографії та сприятиме вибору адекватного методу й об'єму втручання.

This article includes the results of retrospective analysis of the untypical surgical cases in 19 patients with acute abdominal diseases and infection of the soft tissues. Diagnostic difficulties as the result of untypical clinical disease manifestation or severity of the case were seen in all cases. The results of ultrasonography in 31.6 % cases were informative enough to perform tactical and treatment desigions, in 36.8 % cases they were incorrect. At the same time according to the CT results interpreted by doctor-radiology they were correct in 52.6 % cases. In the rest 47.4 % cases informativety increased thanks to the mixed clinical tomogram interpretation of the doctor rentgenologist together with surgeon. Finding the correct diagnosis helped to perform miniinvasive surgical methods in 21.1 %, perform operations from small incisions in 5.3 % and in 10.6 % – to avoid the operation at all. The comparence of the visualization diagnostic methods helped us to find that CT and its clinical interpretation were main in choosing the treatment tactise. Radiation visualization methods are informative in diagnostics of rare complications of the acute abdominal diseases and soft tissue infection. In uncommon surgical situations results of the computer tomography are more informatively than the results of ultrasonography. The work of surgeons together with doctors–rentgenologists and their interpretation of the clinical aspects can increase the informativeness of the CT and help to choose correct treatment strategy.

Постановка проблеми і аналіз останніх досліджень та публікацій. Променеві візуалізаційні методи є інформативними в діагностиці захворювань органів черевної порожнини та нагноїних процесів [1, 2]. При нетипових ускладненнях та нестандартних клінічних ситуаціях потенційними є діагностичні труднощі внаслідок особливостей перебігу захворювання та суб'єктивізму в інтерпретації результатів дослідження.

Мета роботи: визначити роль клінічного трактування результатів комп'ютерної томографії на підставі аналізу складних хірургічних випадків.

Матеріали і методи. Ретроспективно проаналізовано особливості клінічного перебігу та дані візуалізаційних методик обстежень 19 стаціонарних хворих, які лікувалися у хірургічному відділенні Комунальної міської клінічної лікарні швидкої медичної допомоги м. Львова в період з 2006 до 2015 року. Критерієм включення у дослідження була наявність у пацієнтів рідкісних ускладнень, нетиповий перебіг гострої хірургічної абдомінальної або гнійної патології м'яких тканин. У діагностичній програмі в усіх випадках застосовували комп'ютерну томографію. Ретроспективно порівнювали інформативність діагностич-

них висновків ультразвукографії (УСГ) та комп'ютерної томографії (КТ) для вибору лікувальної тактики.

Результати досліджень та їх обговорення.

В групу вивчення включено пацієнтів віком від 21 до 85 років із первинними діагнозами гострого і хронічного панкреатиту (n=6; 31,6%), флегмонами глибоких локалізацій (5; 26,3%), інтраабдомінальною патологією (5; 26,3%), абсцесами печінки (2; 10,5%) та нетравматичною гематомою черевної стінки і заочеревинної клітковини таза (1; 5,3%). До актуальної госпіталізації майже третина (36,8%) пацієнтів отримувала амбулаторне або стаціонарне лікування в інших установах. У всіх випадках спостерігали діагностичні труднощі внаслідок нетипової клінічної маніфестації захворювання або тяжкості стану пацієнтів із виявами органної дисфункції або недостатності, що було причиною первинної госпіталізації 26,3% хворих у реанімаційне відділення. Окрім того, у 21% пацієнтів спостерігали інтоксикаційний синдром із гіпотонією та анемією.

У діагностичній програмі УСГ застосовано в 94,7% хворих. При зіставленні ультразвукографічних висновків із клінічними діагнозами можна стверджувати, що 31,6% висновків були достатньо інформативними для прийняття лікувально-тактичних рішень, водночас у 36,8% випадків вони були помилковими. Загалом, в усіх випадках для уточнення діагнозу було застосовано КТ як додатковий метод візуалізації. У 52,6% випадків первинні діагностичні висновки лікарів променевої діагностики були інформативними, а в інших 47,4% випадків інформативність суттєво підвищувалася при сумісній клінічній інтерпретації томограм лікарем-радіологом із хірургом.

Структуру верифікованих у процесі доопераційного та післяопераційного обстеження склали типові хірургічні захворювання із нестандартними ускладненнями та рідкісна патологія із клінічною симптоматикою поширених невідкладних захворювань. Зокрема, у пацієнтів (3) із гострим панкреатитом діагностовано дуоденальну непрохідність внаслідок компресивної дії дренажів (1), піддіафрагмальний абсцес (1), псевдомембранозний коліт у післяопераційному періоді. У пацієнтів (2) із постнекротичною псевдокістою підшлункової залози як ускладнення діагностовано гостру ниркову недостатність внаслідок компресії сечовода (1) та кровотечу в кісту (1). У випадках (2) тонкокишкової непрохідності діагностовано хворобу Крона (1) та госсипібому (1). У пацієнтів (2) із абсцесами печінки додатково виявлено резидуальний холедохолітіаз (1) та стороннє тіло печінки (1). У хворих (2) із гострим апендицитом стверджено аномальне розта-

шування сліпої кишки (1) та формування абсцесу (1). У випадках глибоких флегмон (4) діагностовано флегмони заочеревинного простору (2) та внутрішньотазової (2) локалізації. По одному випадку рідкісних клінічних ситуацій становили: тяжкий некротичний постпапілотомний панкреатит, псевдопухлина великого сальника (інкапсульована хвойна голка), нетравматична гематома передньої черевної стінки з поширенням в клітковину таза, параартикулярна флегмона таза і стегна. Загалом, більшість пацієнтів (57,9%) була із захворюваннями, при яких основний патологічний процес локалізувався позаочеревинно, що спричинювало додаткові діагностичні труднощі.

Проведене зіставлення особливостей перебігу захворювань, результатів візуалізаційних методів обстеження дозволяє стверджувати, що висновки КТ були визначальними для обґрунтованого вибору лікувальної тактики. На підставі цих даних у 78,9% пацієнтів виконано хірургічні втручання, зокрема у 31,6% – відкриті абдомінальні операції, у 21,1% – релaparотомії або ресанації гнійних вогнищ. Водночас встановлення точного діагнозу та локалізації патологічного процесу дозволило в 21,1% випадків застосувати міні-інвазивні хірургічні методики, в 5,3% – виконати втручання з малого щадного доступу, а в 10,6% – уникнути операції.

Інформативність КТ у нестандартних хірургічних ситуаціях та рідкісних ускладненнях наведена в таких клінічних випадках.

Випадок 1. Пацієнт Н. віком 30 р. оперований з приводу гострого некротизуючого панкреатиту на 26 день від початку захворювання: розкрито та дреновано абсцес у проекції головки підшлункової залози та ретроколярний абсцес справа. На 16-ту післяопераційну добу виникли диспептичні розлади, при контрастному рентгенологічному обстеженні та клінічно стверджено діагноз ускладнення – субкомпенсований дуоденостаз; на 18-ту добу, за даними КТ, діагностовано парпанкреатичний інфільтрат (рис. 1).

Після спільної інтерпретації з лікарем-рентгенологом потрактовано компресію дванадцятипалої кишки дренажними трубками як ймовірну причину непрохідності. Після підтягування дренажів пацієнт відразу відмітив ефект (зменшення диспептичних проявів), впродовж першої доби спожив 2500 мл рідкої їжі. Через 9 днів у задовільному стані виписаний із стаціонару.

Випадок 2. Пацієнт Р. віком 29 р. протягом 2-х тижнів лікувався амбулаторно і стаціонарно з приводу загострення хронічного пієлонефриту. При ургентній госпіталізації пальпаторно визначали виповнення на всю епігастральну ділянку, були прояви

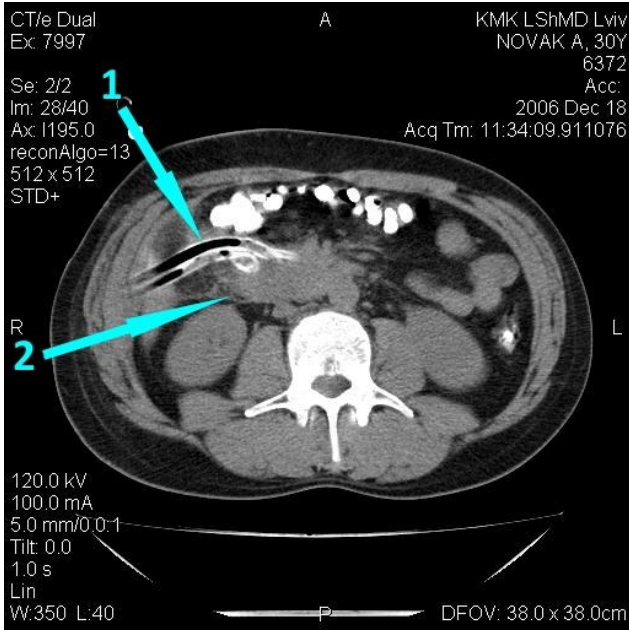


Рис. 1. Комп'ютерна томографія: 1 – розташування дренажів під висхідною кишкою (з контрастом) у напрямі до мезентеріальних судин; 2 – дванадцятипала кишка.

ниркової недостатності з олігоанурією, азотемією (сечовина – 28,1 ммоль/л, креатинін – 765 мкмоль/л). При УСГ діагностовано псевдокісту підшлункової залози. За даними невідкладної КТ, підтверджено наявність великої постнекротичної псевдокісти сальникової сумки, лівобічного гідронефрозу. При клінічній інтерпретації даних КТ гідронефроз по-трактовано як наслідок компресивної дії псевдокісти на лівий сечовід (рис. 2).

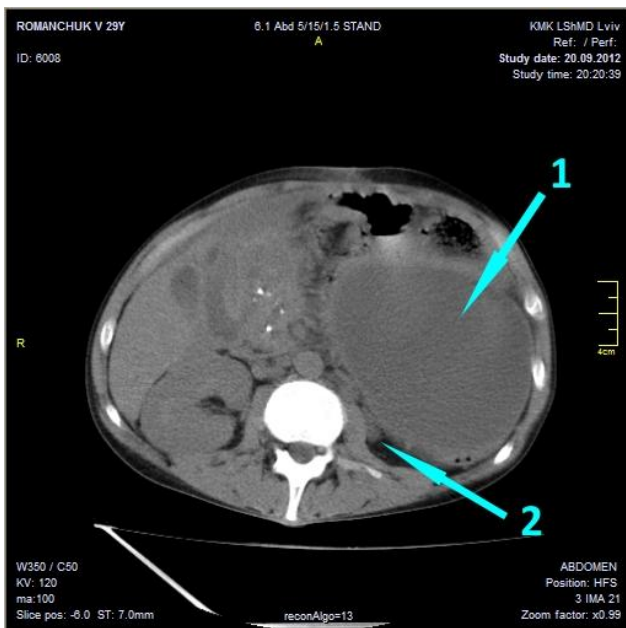


Рис. 2. Комп'ютерна томографія: 1 – псевдокіста підшлункової залози; 2 – лівий сечовід (проксимальніше місця компресії).

Упродовж першої доби лікування виконано пункційне дренирування кісти підшлункової залози під ультразвукографічним наведенням, одночасно евакуйовано 300 мл рідинного вмісту. Протягом 6 діб проводили лікування у відділенні інтенсивної терапії із поступовим зменшенням проявів ниркової недостатності. Дренаж кісти видалений на 24-ту добу, через 5 днів виписаний у задовільному стані.

Обговорення. Відомо, що променеві візуалізаційні методи можуть бути достатньо інформативними при діагностиці хірургічних захворювань та їх ускладнень [1, 3]. На практиці як етап скринінгу або уточнюючої діагностики застосовується УСГ. Мультидетекторна КТ завдяки високій швидкості обстеження, низькій залежності від оператора, який проводить обстеження, та можливості перегляду результатів КТ іншими радіологами та клініцистами, поряд з ультразвуковою діагностикою, все частіше застосовується для діагностики у складних клінічних ситуаціях абдомінальних хірургічних захворювань [3].

КТ у більшості випадків є визначальною у встановленні діагнозу при підозрі на сторонні тіла, а також більш чітко визначає їх локалізацію (інтра- чи екстралюмінальне розташування) та матеріал. Окрім того, можливості КТ дозволяють чіткіше локалізувати розміщення дренажних трубок та катетерів у пацієнтів, яким було проведено хірургічні маніпуляції [4].

Сучасні променеві методи діагностики (УСГ, КТ) також є достатньо інформативними для виявлення великих об'ємних нагнійних процесів [2]. КТ може бути методом вибору у випадках нагнійних процесів глибоких локалізацій, при яких у зв'язку із особливостями фасціальних структур можливим є поширення процесу різними шляхами із формуванням різноманітних клінічних варіантів без вираженої локальної маніфестації [5]. Застосування КТ дозволяє діагностувати шляхи поширення глибоких нагнійних процесів, що є особливо важливим для вибору адекватного хірургічного доступу та об'єму операції.

Водночас наводяться дані про те, що від 1 до 2,6 % КТ висновків можуть містити серйозні помилки, більшості з яких можна уникнути [6]. Лікар-рентгенолог часто є віддаленим від клінічної симптоматики захворювання у конкретного пацієнта, що може призвести до недостатності причинно-наслідкового бачення в інтерпретації результатів КТ [7]. Важливим елементом у покращенні якості діагностичної роботи в складних випадках може бути співпраця з хірургами – як на етапах визначення завдань до проведення обстеження і спільного перегляду томограм, так і при ретроспективному

зіставленні результатів КТ з інтраопераційними знахідками та кореляція даних КТ з верифікованими діагнозами.

Проведене в нашому дослідженні зіставлення особливостей клінічного перебігу захворювання, результатів візуалізаційних методів обстеження дозволяє стверджувати, що саме клінічна інтерпретація даних КТ була визначальною для обґрунтованого вибору лікувальної тактики при нетиповому перебігу типових захворювань та рідкісних ускладненнях.

СПИСОК ЛІТЕРАТУРИ

1. Прокоп М. Спиральная и многослойная компьютерная томография / М. Прокоп, М. Галански. – М. : МЕДпресс-информ, 2006.
2. Imaging of Soft Tissue Infections / D. W. Struk, P. L. Munk, M. J. Lee [et al.] // Radiologic Clinics. – 2001. – № 2. – P. 277–303.
3. Puylaert J. Acute Abdomen - Role of Ultrasound [Електронний ресурс] / Julien Puylaert, 2007. – Режим доступу до ресурсу : <http://www.radiologyassistant.nl/en/p4613dde72e42c/acute-abdomen-role-of-ultrasound.html>.
4. Gayer G. Foreign objects encountered in the abdominal cavity at CT / G. Gayer, I. Petrovitch, R. Jeffrey // Radiographics: A Review Publication of the Radiological Society of North America, Inc. – 2011. – № 2. – P. 409–428.
5. Гостищев В. К. Гнойная хирургия таза : руководство для врачей / В. К. Гостищев, Л. П. Шалчкова. – М. : Медицина, 2000. – 288 с.
6. Coakley F. Pearls and Pitfalls in Abdominal Imaging: Pseudotumors, Variants and Other Difficult Diagnoses / Fergus V Coakley. – Cambridge : Cambridge University Press, 2010. – 376 p.
7. Яргин С. В. Компьютерная томография: некоторые аспекты теории и практики / С. В. Яргин // Український медичний часопис. – 2009. – № 2. – С. 55–56.

Отримано 20.01.15