

Нові підходи до вибору операційного втручання у хворих з поєднаними захворюваннями аноректальної зони

R. V. BURATYNSKYI¹, A. YA. HOSPODARSKYI², R. S. DREVNITSKYI¹, YA. F. CHAYKIVSKYI¹

Ternopil Town Municipal of Emergency Care
SHEI "Ternopil State Medical University by I. Ya. Horbachevsky"

NEW APPROACHES TO CHOICE OF SURGICAL TREATMENT OF PATIENTS WITH COMBINED DISEASES OF ANORECTAL REGION

Проведено порівняння методики гемороїдектомії за Мілліганом–Морганом та степлерної гемороїдектомії із дезартеризацією гемороїдальних вузлів та мукопексією при хірургічному лікуванні геморою III–IV стадій у поєднанні з анальними тріщинами та параректальними норицями. 94 пацієнти, які перенесли гемороїдектомію за Мілліганом–Морганом та 156 хворих після степлерної гемороїдектомії з дезартеризацією гемороїдальних вузлів та мукопексією склали контрольну та основну групи. Проводили аналіз ранніх та віддалених результатів. Післяопераційний період та повне відновлення пацієнтів були значно довшими після гемороїдектомії за Мілліганом–Морганом. Необхідність додаткового консервативного лікування була майже однаковою в контрольній та основній групах (6,4 та 5,8 % відповідно). Необхідність додаткового хірургічного лікування була вищою в групі з відкритою гемороїдектомією (2,1 %) порівняно з основною групою (1,3 %). Степлерна гемороїдектомія із дезартеризацією гемороїдальних вузлів та мукопексією є надійною альтернативою гемороїдектомії за Мілліганом–Морганом і дозволяє статистично достовірно зменшити рівень болю у післяопераційному періоді й скоротити період непрацездатності пацієнтів. Степлерна гемороїдектомія з дезартеризацією гемороїдальних вузлів та мукопексією не відрізняється за ефективністю з традиційною гемороїдектомією у віддаленому післяопераційному періоді у пацієнтів з III–IV стадіями захворювання в поєднанні з анальними тріщинами та параректальними норицями.

We aimed to compare long-term outcomes in patients undergoing circular stapled hemorrhoidopexy with dearterialization to those who had Milligan-Morgan hemorrhoidectomy. 94 patients who underwent Milligan-Morgan hemorrhoidectomy and 156 patients who underwent circular stapled hemorrhoidopexy with dearterialization were reviewed. Long-term follow-up was assessed. Postoperative period was longer in the Milligan-Morgan hemorrhoidectomy subgroups (7.2±2.0 vs. 2.7±1.1 days, p=0.003). Short-term need for additional medical treatment was similar in the Milligan-Morgan hemorrhoidectomy and circular stapled hemorrhoidopexy groups (6.4 % vs. 5.8 %, respectively). Long-term need for additional surgical treatment was higher in the Milligan-Morgan group (2.1 % vs. 1.3 %). Compared with Milligan-Morgan hemorrhoidectomy, stapled hemorrhoidopexy with dearterialization resulted in less postoperative pain, shorter operating time, a shorter hospital stay, and a shorter convalescence. Patient satisfaction, resolution of symptoms, quality of life, and functional outcome appear similar after circular stapled hemorrhoidopexy with dearterialization and Milligan-Morgan hemorrhoidectomy in long term in patients with grade III–IV hemorrhoids combined anal fissure and fistula.

Постановка проблеми і аналіз останніх досліджень та публікацій. Геморої все ще залишається одним із найпоширеніших захворювань людини. За даними ряду авторів [2], захворюваність на геморої становить 130–150 на 1000 осіб дорослого населення, а питома вага в структурі колопроктологічних захворювань коливається від 30 до 40 %. У Європі питома вага гемороїдальної хвороби становить від 39 до 64 %. Лише у США геморої мають понад 10 млн осіб, тобто понад 4 % населення. Третина з них звертається за медичною допомогою, що становить до 1,5 млн

відвідувань щороку [4, 5]. Клінічну симптоматику гемороїдальні вузли спричинюють при збільшенні, запаленні, тромбозі та випаданні, а також при поєднанні з анальними тріщинами та параректальними норицями [8, 12].

На думку провідних світових організацій, найефективнішим хірургічним методом лікування геморою IV стадії є відкрита гемороїдектомія (ГЕ) за Мілліганом–Морганом, закрита ГЕ за Фергюсоном, яка характеризується високою ефективністю у віддаленому післяопераційному періоді й незначним відсотком рецидивів. Однак така ГЕ – досить

травматична операція і її тяжко переносять пацієнти. У післяопераційному періоді відзначають виражений больовий синдром, що пов'язаний із масивним пошкодженням анодерми, тривалість госпіталізації та період непрацездатності досить довгі й можуть тривати до 2 місяців. Крім того, ГЕ може супроводжуватися такими серйозними ускладненнями, як стриктура анального каналу, недостатність анального сфінктера і формування ран, які довго не загоюються [1, 3, 10].

Щоб запобігти або звести до мінімуму недоліки ГЕ, в даний час розробляють і широко впроваджують у практичну діяльність малоінвазивні методи лікування геморою, що дозволяє значно знизити рівень болю в післяопераційному періоді, скоротити тривалість госпіталізації та період непрацездатності. Для деструкції внутрішніх гемороїдальних вузлів застосовують багато методів: лікування латексними кільцями, склеротерапію, інфрачервону фотокоагуляцію, біполярну електрокоагуляцію, лазерну абляцію, кріодеструкцію. Усі ці методики вважають неоперативним лікуванням і пропонують їх як лікування першого вибору при геморої I і II ступенів, що не піддається консервативному лікуванню.

Першу роботу, присвячену виконанню дезартеризації внутрішніх гемороїдальних вузлів, опублікували К. Morinaga і К. Nasuda в 1995 р. Ефективність даного методу при IV стадії геморою становить 40,7–66,0 %, а рецидив випадання внутрішніх гемороїдальних вузлів досягає 60 %. З метою зниження відсотка рецидиву пролапсу внутрішніх вузлів дезартеризацію доповнили мукопексією. Перші спроби виконання мукопексії шляхом плікації внутрішнього гемороїдального вузла окремими вузловими швами зробив Farag у 1978 р. Проте методика не отримала широкого поширення через високий відсоток ускладнень у післяопераційному періоді. Сучасну вдосконалену техніку мукопексії запропонував М. Scheyer у 2006 р. Ефективність дезартеризації внутрішніх гемороїдальних вузлів із мукопексією при IV стадії захворювання складає 70 %, проте рецидив випадання внутрішніх гемороїдальних вузлів у віддаленому післяопераційному періоді сягає 28,6 %.

Хірургічна резекція є методом резерву для пацієнтів із гемороєм III–IV ступенів, при неефективності малоінвазивного лікування та при суттєвій симптоматиці зовнішнього геморою. Оперують гемороєм також як супутнє захворювання при втручанні на анальній ділянці з приводу іншого захворювання (наприклад тріщини). При хірургічній гемороїдектомії важливими є перев'язка ніж-

ки вузла і збереження слизової між гемороїдальними комплексами. У Великобританії традиційно частіше виконують класичну гемороїдектомію за Мілліганом–Морганом із залишенням ран відкритими, а у США – варіант за Фергюсоном з ушиванням рани розсмоктувальним шовним матеріалом. Сьогодні в західних країнах досліджують можливість гемороїдектомії за допомогою спеціальних степлерів, що відзначається легким післяопераційним періодом.

Мета роботи: оцінити ефективність використання методики степлерної гемороїдектомії із дезартеризацією гемороїдальних вузлів та мукопексією при хірургічному лікуванні геморою III–IV стадій у поєднанні з анальними тріщинами та параректальними норицями.

Матеріали і методи. Проаналізовано результати 156 операційних втручань із використанням методики степлерної гемороїдектомії з дезартеризацією гемороїдальних вузлів та мукопексією, що склали основну групу. Чоловіків було 72 (46,2 %), жінок – 84 (53,8 %). Вік хворих коливався від 18 до 64 років. У 34 (21,8 %) пацієнтів було поєднання геморою з параректальною норицею, у 52 (33,3 %) хворих – з хронічною анальною тріщиною. 70 (44,9 %) пацієнтів прооперовано з приводу III–IV ступенів гемороїдальної хвороби, ускладненої кровотечею чи тромбозом; з них 27 (17,3 %) хворих – з III стадією, 43 (27,6 %) із IV стадією. В усіх пацієнтів була комбінована форма геморою. 131 хворий був працездатного віку. Усім пацієнтам виконували клініко-лабораторні обстеження згідно з стандартами, а також огляд періанальної ділянки, пальцеве дослідження прямої кишки, ректороманоскопію або колоноскопію хворим, які були старші 40 років.

Усім пацієнтам було виконано степлерну гемороїдектомію з дезартеризацією гемороїдальних вузлів та мукопексією (рис. 1), – за загальноприйнятими правилами накладали шви на 2 см вище зубчастої лінії в зоні 3, 7, 11 годин умовного циферблата (місце проходження гемороїдальних артерій), після чого додатково формували внутрішній кисетний шов та, зтягуючи шви, підтягували зовнішні гемороїдальні вузли в задній прохід, після чого виконували степлерну слизово-підслизову резекцію з видаленням внутрішніх та зовнішніх гемороїдальних вузлів. Таким чином, забезпечувалося попередження виникнення кровотеч із зони проходження гемороїдальних артерій, усувалася можливість виникнення тромбозів та запалень від залишених зовнішніх гемороїдальних вузлів. При поєднанні геморою з параректальною норицею спершу

робили повну фістулектомію з усіма розгалуженнями та висіченням внутрішнього отвору нориці. Внутрішній кисетний шов накладали проксимальніше внутрішнього отвору нориці. Таким чином, під час проведення слизово-підслизової степлерної резекції виконували переміщення клаптя слизової з її низведенням і закриттям внутрішнього отвору. При поєднанні з анальною тріщиною зовнішній кисетний шов накладали на край анодерми. За допомогою подальшої степлерної резекції висікали хронічну тріщину з її краями.

У дослідження включено 94 пацієнти контрольної групи з гемороєм III і IV стадій, яким виконано гемороїдектомію за Мілліганом–Морганом. У 60 (63,8 %) хворих встановлено діагноз геморою III, у 34 (36,2 %) – IV стадії. Вік хворих коливався від 18 до 64 років.

Оцінку результатів лікування проводили за такими параметрами: тривалість операції, больові відчуття в ранньому післяопераційному періоді за шкалою Вонга–Бейкера, реакція оточуючих тканин, наявність післяопераційних ускладнень та рецидиву, відновлення працездатності.

Результати досліджень та їх обговорення.

Тривалість операції в групі степлерної гемороїдектомії склала (14±3) хв порівняно з відкритою гемороїдектомією (84±24) хв (табл. 1). Рівень болю за шкалою Вонга–Бейкера в післяопераційному періоді у контрольній групі був значно вищий і склав у середньому 8 балів порівняно з 4 балами у другій групі (p<0,01). Наркотичні анальгетики використовували лише в групі хворих після відкритої гемороїдектомії – у середньому 2 дози (p<0,01). Після-

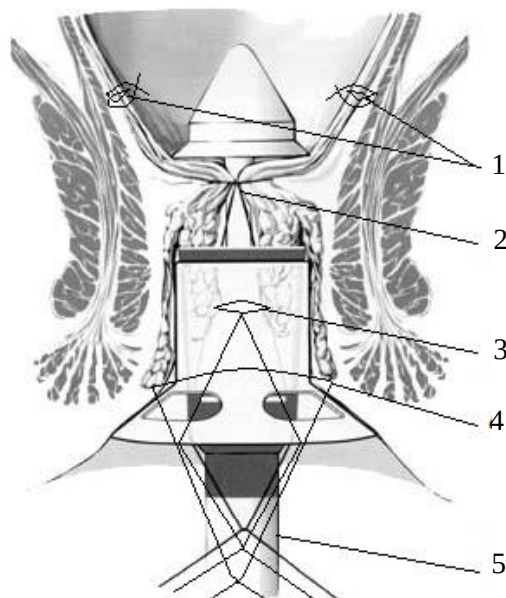


Рис. 1. Загальний вигляд застосування степлерної гемороїдектомії із дезартеризацією гемороїдальних вузлів та мукопексією при лікуванні хронічного комбінованого геморою III–IV стадій, де 1 – Z-подібні шви на гемороїдальні артерії; 2 – кисетний шов для степлерного апарата; 3 – кисетний шов для мукопексії; 4 – додатковий модифікований кисетний шов на слизову зовнішніх гемороїдальних вузлів; 5 – степлерний апарат.

операційний ліжко-день у контрольній групі склав (7,2±2,0) дня, що значно перевищує показник порівняно з основною групою – 2,7±1,1. Проводили моніторинг пацієнтів у термін від 1 до 6 місяців.

Період непрацездатності в контрольній групі склав (30,3±5,4) дня порівняно з (11,9±5,3) дня у групі зі степлерною гемороїдектомією.

Таблиця 1. Результати порівняльного дослідження степлерної гемороїдектомії із дезартеризацією гемороїдальних вузлів та мукопексією і гемороїдектомією за Мілліганом–Морганом протягом 40 днів після операції

	Контрольна група	Основна група		
	ГЕ за Мілліганом–Морганом, n=94	степлерна ГЕ, n=70	степлерна ГЕ+ висічення нориці, n=34	степлерна ГЕ+ висічення тріщини, n=52
Тривалість операції, хв	84±24	14±3	27±4	15±4
Оцінка болю, бали I доба	8±1	3±1	5±1	4±1
Оцінка болю, бали II доба	7±1	2±1	3±1	2±1
Наркотичні анальгетики, днів	2±1	–	–	–
Післяопераційний л/д	7,2±2	2,3±0,7	3,3±1,5	2,5±1,0
Непрацездатність, днів	30,3±5,4	10,2±5,2	14,2±5,4	11,2±5,2
Рецидив	2	–	1	1
Гостра затримка сечовипускання	4	3	2	1
Кровотеча	1	–	–	–
Тромбоз зовнішніх вузлів	1	–	–	–
Фіброзне звуження анального каналу	–	2	–	1

З ДОСВІДУ РОБОТИ

Хірургічні ускладнення у ранньому післяопераційному періоді виникали значно частіше в контрольній групі. Функціональні розлади частіше відмічали у групі зі степлерною гемороїдектомією.

Рецидив захворювання виник у 2 з 94 (2,1 %) пацієнтів у контрольній групі й у 2 з 156 (1,3 %) пацієнтів основної групи (рецидив анальної тріщини та параректальної нориці), що вимагало повторних хірургічних втручань. Фіброзне звуження анального каналу, що виникло у 2 (1,3 %) пацієнтів після степлерної гемороїдектомії з дезартеризацією гемороїдальних вузлів та мукопексією, було ліквідовано консервативними заходами. Таким чином, необхідність додаткового консервативного лікування була майже однаковою в контрольній та основній групах (6,4 та 5,8 % відповідно). Необхідність додаткового хірургічного лікування

була вищою у групі з відкритою гемороїдектомією (2,1 %) порівняно з основною групою (1,3 %).

Висновки. 1. Степлерна гемороїдектомія з дезартеризацією гемороїдальних вузлів та мукопексією є надійною альтернативою гемороїдектомії за Мілліганом–Морганом або за Фергюсоном і дозволяє статистично достовірно зменшити рівень болю у післяопераційному періоді й скоротити період непрацездатності пацієнтів.

2. Степлерна гемороїдектомія з дезартеризацією гемороїдальних вузлів та мукопексією не відрізняється за ефективністю з традиційною гемороїдектомією у віддаленому післяопераційному періоді в пацієнтів із III–IV стадіями захворювання у поєднанні з анальними тріщинами та параректальними норицями.

СПИСОК ЛІТЕРАТУРИ

1. Титов А. Ю. Допплероконтролируемая дезартеризация внутренних геморроидальных узлов с мукопексией и геморроидэктомия (сравнительное рандомизированное проспективное исследование) / А. Ю. Титов, М. В. Абрицова // Колопроктология. – 2015. – № 1 (51). – С. 47–48.
2. Шельгин Ю. А. Клинические рекомендации. Колопроктология / Ю. А. Шельгин. – М. : ГЭОТАР-Медиа, 2015. – С. 526.
3. The treatment of hemorrhoids: guidelines of the Italian Society of Colo-Rectal Surgery / D. F. Altomare, A. Roveran, G. Pecorella [et al.] // Tech Coloproctol. – 2006. – Vol. 10. – P. 181–186.
4. Altomare D. F. Conservative and surgical treatment of haemorrhoids / D. F. Altomare, S. Giuratrabocchetta // Na. Rev. GastroenterolHepatol. – 2013. – Vol. 10. – P. 513–521.
5. Chen J. S. Current status of surgical treatment for hemorrhoids—systematic review and meta-analysis / J. S. Chen, J. F. You // Chang. Gung. Med. J. – 2010. – Vol. 33. – P. 488–500.
6. Jacobs D. Hemorrhoids // N Engl J. M. – 2014. – Vol. 371. – P. 944–951.
7. Kaidar-Person O. Hemorrhoidal disease: a comprehensive review / O. Kaidar-Person, B. Person, S. D. Wexner // J. Am. Coll. Surg. – 2007. – Vol. 204. – P. 102–117.
8. Long-term results after stapled hemorrhoidopexy: a prospective study with a 6 year follow-up / A. Ommer, J. Hinrichs, H. Mollenberg [et al.] // Dis. Colon. Rectum. – 2011. – Vol. 54. – P. 601–618.
9. Ratto C. THD Doppler procedure for hemorrhoids: the surgical technique / C. Ratto // Tech. Coloproctol. – 2014. – Vol. 18. – P. 291–298.
10. Doppler-guided hemorrhoidal artery ligation / M. Scheyer, E. Antoniotti, G. Rollinger [et al.] // Am. J. Sur. – 2006. – Vol. 191. – P. 89–93.
11. Scheyer M. Hemorrhoidal artery ligation (HAL) and rectoanal repair (RAR): retrospective analysis of 408 patients in a single center / M. Scheyer, E. Antoniotti, G. Rollinger // Tech. Coloproctol. – 2014.
12. Shao W. J. Systematic review and meta analysis of randomized controlled trials comparing stapled haemorrhoidopexy with conventional Haemorrhoidectomy / W. J. Shao, G. C. Li, Z. H. Zhang // Br. J. Surg. – 2008. – Vol. 95. – P. 147–160.

Отримано 11.01.16