

## Повідомлення про клінічний випадок геморагічного інсульту у вагітної внаслідок розриву артеріовенозної мальформації мозочка

V. V. SYVOKONIUK, V. M. LITUCHYI, D. M. SAVCHUK

Shepetivka Central District Hospital

### CLINICAL CASE OF HEMORRHAGIC STROKE IN A PREGNANT WOMAN DUE TO RUPTURE OF ARTERIOVENOUS MALFORMATION OF THE CEREBELLUM

У статті представлено рідкісний випадок артеріовенозної мальформації у вагітної, що ускладнилася розвитком геморагічного інсульту мозочка із позитивними наслідками для матері та плода. Показано ефективність ранньої хірургічної тактики.

The paper presents a rare case of pregnancy pathology. The case of hemorrhagic stroke due to rupture of arteriovenous malformation of the cerebellum in 31-st week of pregnancy with favorable consequences for a mother and a fetus. It was proved the success of early surgical treatment.

АВМ є рідкісною патологією із частотою пенетрантності 1:100 000. Частота у вагітних не відрізняється у такої у невагітних [3]. Під час вагітності описано одиничні випадки даної патології. Внутрішньомозкові, внутрішньошлуночкові та субарахноїдальні крововиливи є третьою за розповсюдженістю не акушерською причиною материнської смертності [2]. Геморагічний інсульт може ускладнювати еклампсію, розрив аневризми або артеріовенозної мальформації, HELLP-синдром тощо [2, 3]. Артеріовенозні мальформації (АВМ) судин головного мозку є причиною внутрішньочерепних крововиливів у вагітних у 23 % випадків, а материнської смертності в 5–12 % випадків [2]. АВМ є уродженою аномалією розвитку судинної системи головного мозку та являє собою пряме артеріовенозне шунтування без проміжних капілярів [1, 2, 3]. Може локалізуватись у всіх відділах півкуль мозку та дещо рідше в задній черепній ямці, підкіркових структурах. Чоловіки хворіють вдвічі частіше. Внутрішньомозкові, внутрішньошлуночкові та субарахноїдальні крововиливи є найбільш частими проявами АВМ, що зустрічаються в 50–70 % випадків із віковим піком 20–40 років. Клінічні прояви включають раптовий біль голови, нудоту, блювання, ригідність м'язів потилиці, епілептиформні напади [3, 5]. Вогнищева симптоматика може бути відсутньою, її наявність свідчить про формування

внутрішньомозкової гематоми. Розлади свідомості під час нападу (оглушеність, сопор, кома) є несприятливими прогностичними ознаками та потребують негайної консультації нейрохірурга [4, 5].

Метою роботи було дослідження випадку геморагічного інсульту внаслідок розриву артеріовенозної мальформації мозочка у вагітної в термін 31 тиждень.

*Клінічний випадок.* Під нашим спостереженням та лікуванням перебувала пацієнтка С., віком 31 рік, що була доставлена швидкою допомогою 10.11.14 р. до відділення невідкладної медичної допомоги Шепетівської ЦРЛ. Госпіталізована в стані непритомності. Жінка була вагітна, зі слів родичів, головний біль хвору турбував 2–3 дні. У день госпіталізації біль різко посилювався, виникло блювання, під час огляду фельдшера бригади ШМД хвора поскаржилась на різкий головний біль та втратила свідомість. При госпіталізації в ВАІТ Шепетівської ЦРЛ стан хворої був тяжкий, свідомість 5–6 балів за шкалою ком Глазго (ШКГ), зіниці D=S міоз, фотореакція в'яла, лице симетричне, сухожильні рефлекси D>S. М'язовий гіпертонус, більше виражений у ногах. Патологічні знаки на стопах. Менінгеальні знаки: позитивний симптом Керніга, ригідність м'язів потилиці на два поперекових пальці. Гемодинаміка стабільна, АТ – 120/90 мм рт. ст., пульс – 64/хв. Живіт збільшений за рахунок вагітної матки 30–31 тиждень, матка в

нормотонусі, положення плода поздовжнє, головне. Головка над входом у малий таз. Серцебиття плода гучне, ритмічне, 110–120/хв. Пацієнтку інтубовано, проведено АКТ головного мозку (рис. 1).

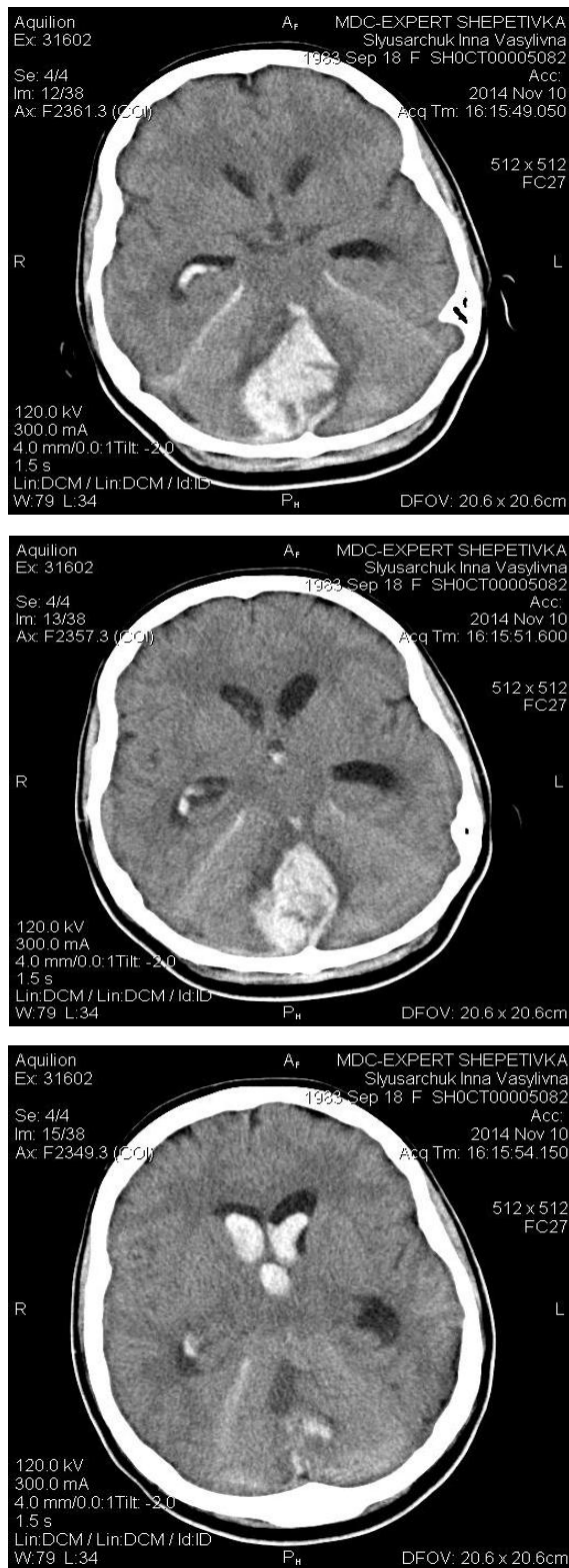


Рис. 1

З анамнезу життя відомо, що з приводу головного болю до лікарів хвора ніколи не зверталась, алергологічний, епідеміологічний, спадковий анамнези не обтяжені, хронічних захворювань немає, дана вагітність перебігає без ускладнень, травм та операцій не було. Оглянута консилиумом лікарів, який встановив такий діагноз: гостре порушення мозкового кровообігу за геморагічним типом; набряк головного мозку; мозкова кома II; друга вагітність терміном 30–31 тиждень; пологи другі, очікувані.

На серії комп'ютерних томограм у м'якотканинному режимі в задній черепній ямці, в зоні черв'яка та правої півкулі мозочка, простежується гіперденсна ділянка неправильної овальної форми з достатньо чіткими контурами, розмірами 48,8×46,2×23,5 мм, оточена зоною перифокального набряку, максимальною шириною до 11,3 мм. Четвертий шлуночок зменшений в передньо-задньому розмірі до 8,3 мм, містить кров. Зміщення серединних структур головного мозку відсутнє. Бокові шлуночки мозку асиметричні, помірно розширені. В порожнині обох бокових шлуночків відзначено кров. Третій шлуночок серединного розміщення, овоїдний, завширшки 10,5 мм, теж містить кров. Цистерни мозку не розширені, простежуються всі їх групи. Субарахноїдальні простори не розширені, рисунок борозен збережений. Сіра та біла маса головного мозку зі збереженим диференціюванням, локалізацією структур і звичайними сенситометричними характеристиками. Висновок: КТ-ознаки гострого порушення мозкового кровообігу за геморагічним типом у задній черепній ямці (в зоні черв'яка та правої півкулі мозочка) із проривом в усі шлуночки мозку.

УЗД вагітності та дослідження плода (III триместр вагітності). Висновок: вагітність відповідала терміну 31 тиждень. Брадикардія плода. Первинні ознаки дистресу плода.

ЗАК, ЗАС, біохімічний аналіз крові, коагулограма без суттєвих відхилень показників. Проводили постійний моніторинг стану плода.

10.11.14 р. скликали консилиум у складі обласних спеціалістів; об'єктивно: пацієнтка без суттєвих змін відносно попереднього консилиуму. Висновок: моніторинг вітальних функцій жінки та плода. У разі погіршення стану жінки чи плода вирішення питання про термінове розродження. На ранок 11.11.14 р. стан хворої без суттєвих змін відносно попереднього огляду консилиуму, стан плода – стабільний. Проведено повторну КТ головного мозку. Висновок: динаміка відсутня; розмір крововиливу в задній черепній ямці попередній, лише зменшилась зона перифокального набряку до 9,5 мм.

## ПОВІДОМЛЕННЯ

О 14<sup>00</sup> 11.11.14 р. був проведений повторний консилиум обласних спеціалістів (нейрохірурга, акушера-гінеколога, анестезіолога), та в телефонному режимі мала місце консультація з республіканськими спеціалістами відповідного профілю, після чого було прийнято рішення: враховуючи тяжкість стану вагітної, вкрай високий ризик транспортування її на третинний рівень, вирішено провести операційне лікування в об'ємі видалення внутрішньомозкової гематоми правої півкулі мозочка та черв'яка шляхом декомпресійної трепанації потиличної кістки, під полікомпонентним знеболюванням із ШВЛ, під постійним моніторингом за внутрішньоутробним станом плода. При погіршенні стану плода або при термінальному стані вагітної провести ургентний кесаревий розтин.

Гемодинаміку підтримували мікродозами дофаміну 4 % через перфузор (2–5 мкг/кг/хв) протягом всього операційного втручання.

Під час операційного втручання при проведенні загальної анестезії коливань гемодинамічних показників не відмічались. Операційне втручання та загальне знеболювання тривало 2 год 30 хв, по закінченні хвору переведено до ВАІТ, продовжено ШВЛ.

12.11.14 р. хвора перебувала в свідомості, ШКГ – 12 балів, інструкції виконувала, на питання відповідала киванням голови, її переведено на самостійне дихання через ЕТТ.

12.11.14 р. об 11<sup>00</sup> хвору екстубовано, дихання самостійне, адекватне, проводиться подача зволоженого O<sub>2</sub> через носові канюлі, свідомість на рівні 12–13 балів за ШКГ, на питання відповідає, орієнтується в своїй ситуації. Неврологічний статус: ЧМН – легка різниця очних щілин, зіниці S=D, легка асиметрія обличчя. Сухожилкові рефлексі D>S. М'язова гіпотонія. Рухи в кінцівках достатні, легкий правобічний геміпарез. Патологічні знаки на стопах. Менінгеальні знаки слабопозитивні.

14.11.14 р. проведено контрольну КТ головного мозку – динаміка позитивна (рис. 2).

О 15<sup>00</sup> хвору транспортовано бригадою ОЦЕМ та МК для подальшого дообстеження та лікування у ВАІТ ХОПНЦ, де вона перебувала із 14.11.14 р. до 05.12.14 р.

28.11.14 проведено операцію кесаревого розтину (наркоз ендотрахеальний). Стан дитини задовільний.

05.12.14 р. пацієнтку переведено в нейрохірургічне відділення, де вона перебувала до 10.12.14 р.

10.12.14 р. пацієнтку направлено в Київський інститут нейрохірургії АМН України ім. А. П. Роданова для уточнення діагнозу й тактики подальшого лікування. 11.12.14 р. проведено се-

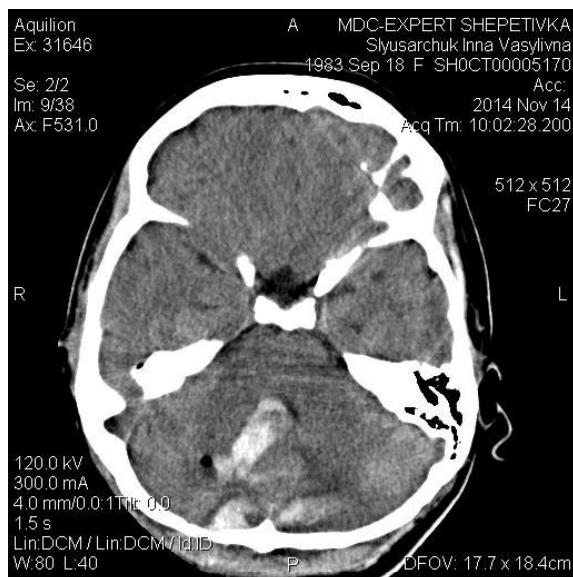


Рис. 2.

лективну церебральну ангіографію – верифіковано артеріовенозну мальформацію (АВМ) ділянки черв'яка мозочка. Кровопостачання АВМ здійснюється з умовно гіпертрофованої аференти, якою є дистальний відділ правої верхньої мозочкової артерії. Також АВМ кровопостачається дифузно через гіпертрофовані дистальні гілки лівої передньонижньої (ПНАМ) та задньонижньої (ЗНАМ) артерій мозочка. Розмір гнізда АВМ складає 1,5×2,0 см. Відток крові здійснюється у вени конвексимальної поверхні мозочка та прямий синус.

16.12.14 р. мала місце операція: емболізація артеріовенозної мальформації черв'яка мозочка (емболізуюча композиція Опух, тотальне виключення).

Післяопераційна контрольна селективна ангіографія від 16.12.14 засвідчує відсутність контррастування АВМ, остання емболізована на всьому протязі (тотальне виключення). Прохідність обох ХА та їх гілок (ЗНАМ, ПНАМ), ОА та її гілок (ВМА), обох ЗМА та їх гілок, магістральних венозних колекторів не порушені. В проекції гнізда АВМ визначається тінь емболізату (Опух).

Післяопераційний період перебігав без особливостей, проводили керовану гіпотонію. Пацієнтка отримувала інфузійну, протинабрякову, дегідратаційну терапію та симптоматичне лікування. Утримуються дискоординаторні, вестибулярні порушення. Хвору виписано в задовільному стані під нагляд нейрохірурга та невропатолога за місцем проживання.

**Висновки:** 1. Можна зі впевненістю сказати, що випадок рідкісний, не описаний в літературі, що викликало багато проблем щодо вирішення тактики проведення лікувальних заходів, адже рекомен-

даційної, а тим паче, протокольної літератури немає. Але, зважаючи на результат проведеного лікування, можна сказати, що тактика правильна і може слугувати основою для написання рекомендацій щодо надання допомоги на первинному та вторинному рівні надання допомоги, при дуже високому рівні транспортування на третинний рівень та буде слугувати прикладом для наслідування.

При взятті на облік вагітних потрібно звертати увагу на спадковість та при підозрі на різноманітні аномалії розвитку судин призначати додаткові обстеження, що будуть спрямовані на виявлення аномалій, з подальшим призначенням профілактичних заходів, лікування та, можливо, скеровування в певний термін вагітності на відповідний рівень для запобігання ускладненням.

#### СПИСОК ЛІТЕРАТУРИ

1. Разрыв артериовенозной мальформации во время беременности и в послеродовом периоде / Р. Р. Арустамян, Е. С. Ляшко, Е. М. Шифман [и др.] // Российский медицинский журнал. – 2014. – № 1.
2. Cerebral arteriovenous malformation in pregnancy: Presentation and neurologic, obstetric, and ethical significance / J. James, M. D. Finnerty, A. Christian [et al.] // American Journal of Obstetrics and Gynecology. – 1999. – Vol. 181, № 2.
3. Интракраниальные артериовенозные мальформации во время беременности, родов и послеродового периода / Е. М. Шифман, А. В. Куликов, А. Ю. Лубнин [и др.] // ФГБОУ ВПО Российский университет дружбы народов Минобрнауки РФ, 117198, Москва; ГБОУ ВПО Уральская государственная медицинская академия Минздрава РФ, 620028, Екатеринбург; НИИ нейрохирургии им. акад. Н. Н. Бурденко РАМН, Москва; ФГБОУ ВПО Новосибирский государственный университет, Новосибирск.
4. Yih P. S. Anaesthesia for caesarian section in a patient with intracranial arteriovenous malformation / P. S. Yih, K. F. Cheong // Anaesth. Intensive Care. – 1999. – Vol. 27. – P. 66–68.
5. Endovascular treatment of acutely ruptured intracranial aneurysms in pregnancy / M. Piotin, C. B. de Souza Filho, R. Kothimbaka, J. Moret // Am. J. Obstetr. Gynecol. – 2001. – Vol. 185. – P. 1261–1262.

Отримано 12.01.16