

## Штучна вентиляція легень під час операції черезшкірної дилатаційної трахеостомії

A. A. ILKO<sup>1</sup>, I. O. BABIN<sup>2</sup>, I. V. VYNNYTSKYI<sup>3</sup>

Novovolynsk Central Hospital<sup>1,3</sup>  
Volynsk Regional Clinical Hospital<sup>2</sup>

### ARTIFICIAL VENTILATION OF LUNGS DURING PERCUTANEOUS DILATIVE TRACHEOSTOMY

Висвітлено спосіб надійної штучної вентиляції легень (ШВЛ) під час виконання операції черезшкірної дилатаційної трахеостомії шляхом заміни перед операцією інтубаційної трубки на ларингеальну маску. При проведенні ШВЛ через ларингеальну маску відпадає необхідність ідентифікації місця формування трахеостомічного каналу за допомогою фібробронхоскопа, зростають ефективність ШВЛ і, відповідно, рівень забезпечення організму пацієнта киснем під час операційного втручання.

The description of a reliable method of artificial lung ventilation (ALV) during controlled percutaneous dilative tracheostomy by the replacing of endotracheal tube to laryngeal mask. During artificial lung ventilation using a laryngeal mask eliminates a needful to find the placement of the tracheostoma by endoscopic control, help to improve the efficiency of artificial lung ventilation and the level of oxygen saturations.

Черезшкірна дилатаційна трахеостомія є альтернативою класичній трахеостомії у хворих, що потребують тривалої штучної вентиляції легень (ШВЛ), якій в останні роки віддають перевагу в зв'язку з меншою травматичністю і невеликою кількістю ускладнень. За літературними даними і з урахуванням нашого досвіду на етапі постановки, в післяопераційний період знижується ризик кровотеч, операція займає менше часу порівняно з відкритим методом, а в подальшому зменшуються ймовірність інфікування післяопераційної рани і розміри післяопераційного рубця. Крім того, при достатньому досвіді роботи немає необхідності надавати хворому особливого положення (закидання голови, валик під плечі). Це особливо важливо для нейрохірургічних хворих з ушкодженням задньої черепної ямки, переломами шийних хребців.

В умовах відділення анестезіології з ліжками інтенсивної терапії Нововолинської центральної міської лікарні виконано 28 черезшкірних дилатаційних трахеостомій. 18 пацієнтам операцію проведено під час ШВЛ через інтубаційну трубку, 10 пацієнтам ШВЛ здійснювали через ларингеальну маску. 27 хворих перебували в коматозному стані, 1 пацієнтка була притомною. ШВЛ їй проводили з зв'язку з наявністю синдрому Гійєна-Барре.

Для формування трахеостомічного каналу ми використовуємо стандартний набір "PercuTwist" (виробник – фірма "Teleflex Medical", Ірландія), в якому для дилатації тканин передбачено конусоподібний гвинт. Трахеостомічний канал формується шляхом вкручування конусоподібного гвинта за годинниковою стрілкою, проникаючи через тканини перед трахеєю та власне передню стінку трахеї. Наявність різьби на гвинті дозволяє поступово, атравматично, з достатною швидкістю сформувати трахеостомічний канал.

Пропонуємо методика, яка спрощує виконання черезшкірної дилатаційної трахеостомії за рахунок надійної герметизації контура "пацієнт-апарат ШВЛ" і не потребує використання бронхоскопа.

Згідно із запропонованою нами методикою, перед початком операції здійснюємо заміну інтубаційної трубки на ларингеальну маску. Використання ларингеальної маски, особливо під час операції черезшкірної дилатаційної трахеостомії, на сьогодні можна вважати методом вибору, оскільки не потребує ідентифікації розташування кінця інтубаційної трубки в трахеї за допомогою бронхоскопа або прямої ларингоскопії. Водночас надійна герметизація вентиляційного контура ла-

рингеальною маскою, на відміну від зміщеної інтубаційної трубки, дозволяє хірургу суттєво не обмежувати себе в часі при формуванні отвору в трахеї. Відсутність інтубаційної трубки в трахеї дає змогу вільно маніпулювати з тканинами трахеї, ризик паратрахеального введення трахеостомічної трубки зводиться до мінімуму, пункція бічної стінки трахеї, що в подальшому може слугувати причиною її стенозу, майже не можлива.

Переваги запропонованої методики черезшкірної трахеостомії над відкритою трахеостомією та іншими видами черезшкірних дилатаційних трахеостомій:

- Простота техніки виконання.
  - Не потрібно умов операційної. Виконують у відділенні інтенсивної терапії.
  - Використання ларингеальної маски створює умови для надійної підтримки прохідності дихальних шляхів, що неможливо при виконанні операції з інтубаційною трубкою.
  - Відсутність інтубаційної трубки в трахеї дозволяє вільно, без особливого обмеження часу, формувати трахеостомічний отвір, що підвищує якість операційного втручання.
  - При формуванні отвору між кільцями трахеї кровоносні судини, як правило, не ушкоджуються, в результаті чого кров не потрапляє в трахеобронхіальне дерево.
  - Відсутність кровотечі під час дилатаційної трахеостомії не призводить до obturaції згустками крові дихальних шляхів, що, у свою чергу, виключає необхідність санаційних бронхоскопій, обов'язкових після виконання відкритих трахеостомій.
  - Частота інфекційних ускладнень після черезшкірної трахеостомії складає від 0 до 3,3 %, тоді як при відкритій трахеостомії цей показник може сягати 36 %.
  - Частота виникнення стенозів при черезшкірній трахеостомії становить від 0 до 9 % залежно від якості догляду за трахеостомиєю і частоти заміни трахеостомічної трубки. Кількість пізніх ускладнень після відкритої трахеостомії, таких як стеноз трахеї, трахеомаліяція, нориця і рубцювання, значно вища.
  - Методика може бути запропонована для навчання медперсоналу в умовах відділення інтенсивної терапії.
- Черезшкірну дилатаційну трахеостомию виконували в такій послідовності. Більшість пацієнтів, які потребували накладання трахеостоми, перебувала різний період часу (від 3 до 5 діб) на ШВЛ через оротрахеальну інтубаційну трубку. Ключовим моментом у нашій методиці є заміна інтубаційної трубки на ларингеальну маску, якщо вона не була

встановлена на попередніх етапах надання медичної допомоги, і продовження ШВЛ через ларингеальну маску (рис. 1).

Переконавшись у надійній герметизації дихального контура (немає витoku дихальної суміші на висоті вдиху апарата ШВЛ у місці контакту ларингеальної маски зі слизовою гортані), розпочинаємо операційне втручання за допомогою стандартного набору "PercuTwist" (виробник – фірма "Teleflex Medical", Ірландія). Можливе використання інших наборів для дилатаційної трахеостомії.

Під загальним наркозом в асептичних умовах робимо горизонтальний надріз на рівні 1–2 або 2–3 кілець трахеї довжиною 0,8–1,0 см. У подальшому в трахею вводимо гнучкий металевий J-подібний провідник, використовуючи методику Сельдінгера. На J-подібний провідник нанизуємо конусоподібний гвинт з різьбою та обертовими рухами за годинниковою стрілкою вкручуємо його в трахею до формування каналу потрібного діаметра (рис. 2).

Видаляємо конусоподібний гвинт, на J-подібний провідник нанизуємо трахеостомічну трубку з пластиковим провідником, вводячи її в трахею на необхідну глибину (рис. 3).

Пластиковий провідник трахеостомічної трубки видаляємо разом із J-подібним металевим провідником. У трахеї залишається трахеостомічна трубка, манжетку якої роздуваємо шприцом (рис. 4).

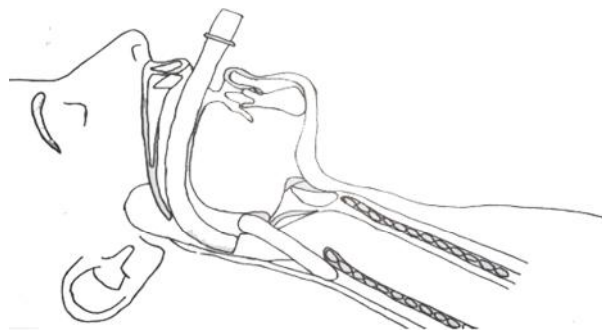


Рис. 1. Інтубаційну трубку замінено на ларингеальну маску.

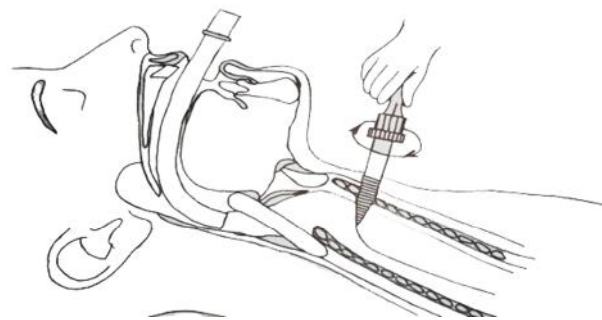
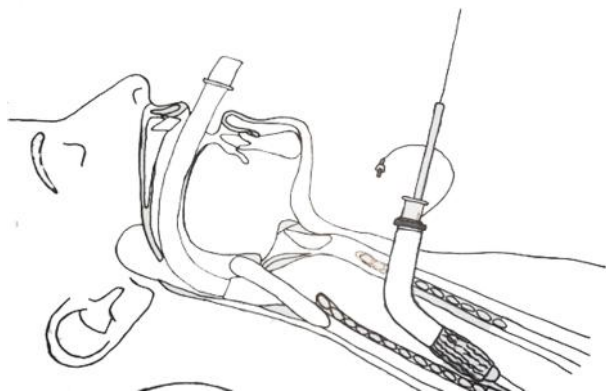
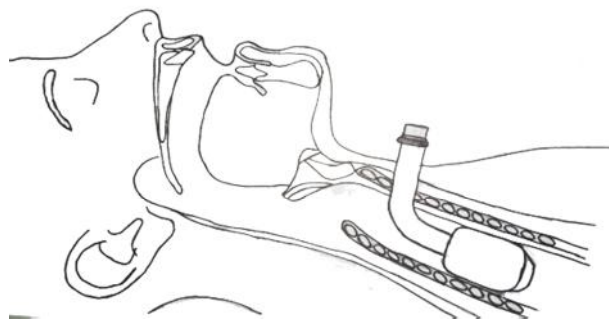


Рис. 2. Формування трахеостомічного каналу за допомогою конусоподібного гвинта.



**Рис. 3.** Трахеостомічну трубку за допомогою J-подібного і пластикового провідників уведено в трахею.



**Рис. 4.** Трахеостомічна трубка в трахеї.

Приєднуємо апарат ШВЛ до трахеостомічної трубки. Шляхом аускультативних шумів та візуального спостереження за екскурсіями грудної клітки переконуємось в ефективності проведення ШВЛ. Переконавшись у надійності ШВЛ через трахеостомічну трубку, видаляємо ларингеальну маску.

**Висновки.** 1. ШВЛ через ларингеальну маску під час операцій черезшкірної дилатаційної трахеостомії будь-яким методом є ефективним способом підтримки прохідності дихальних шляхів пацієнта за рахунок надійної герметизації контура “пацієнт–апарат ШВЛ”.

2. ШВЛ через ларингеальну маску не потребує використання бронхоскопа для ідентифікації місця формування трахеостомічного каналу.

3. Лікар, який виконує операцію дилатаційної трахеостомії, не обмежений у часі проведення операції у зв'язку з розгерметизацією дихального контура, розвитком гіпоксії, пов'язаної з проколом манжетки інтубаційної трубки або надмірним її підтягуванням над голосовими зв'язками.

4. Використання конусоподібного гвинта з різьбою значно пришвидшує процес формування трахеостомічного каналу, запобігає інтра- та післяопераційній кровотечі, не вимагає проведення повторних бронхоскопій для видалення з трахеобронхіального дерева згустків крові.

5. Методика може бути використана в лікувальних закладах, де відсутні умови для проведення фібробронхоскопії.

#### СПИСОК ЛІТЕРАТУРИ

1. Бердикян А. С. Чрезкожная дилатационная трахеостомия / А. С. Бердикян // Весник интенсивной терапии. – 1999. – № 1. – С. 22–27.
2. Транскутанная дилатационная трахеостомия в детском возрасте / І. А. Савин, А. С. Горячев, К. М. Горшков [и др.] // Анестезиология и реаниматология. – 2006. – № 1. – С. 65–69.
3. Транскутанная дилатационная трахеостомия в остром периоде у больных с проникающей черепно-мозговой травмой, осложненной внутричерепной гипертензией / І. А. Савин, А. С. Горячев, К. М. Горшков [и др.] // Анестезиология и реаниматология. – 2006. – № 6. – С. 65–69.

4. Эпштейн С. Л. Чрезкожная трахеостомия – оптимальная альтернатива стандартной методике / С. Л. Эпштейн, Ю. Я. Романовский, В. В. Назаров // Весник интенсивной терапии. – 1997. – № 4. – С. 33.
5. Mayberry J. C. Cervical spine clearance and neck extension during percutaneous tracheostomy in trauma patient / J. C. Mayberry, Ic. Wu, R. K. Goldman // Crit. Care. Med. – 2000. – Vol. 28 (10). – P. 3436–3440.
6. Comparison of percutaneous and surgical tracheostomies / J. S. Friedman, J. Fildes, B. Mizok [et al.] // Chest. – 1996. – № 110. – P. 80–85.

Отримано 15.01.16