

Вплив екстра-інтракраніального мікроанастомозу на церебральну гемодинаміку при лікуванні оклюзійно-стенотичного ураження брахіоцефальних артерій: застосування перфузійної комп'ютерної томографії

О.Ю. Гарматіна^{1,2}, В.В. Мороз¹, Р.Г. Красільников³, Л.Д. Цибенко³, О.В. Селюк³

¹ДУ «Інститут нейрохірургії ім. акад. А.П. Ромоданова НАМН України», м. Київ

²Українська військово-медична академія, м. Київ

³Національний військово-медичний клінічний центр «Головний військовий клінічний госпіталь», м. Київ

Мета дослідження: аналіз змін показників церебральної гемодинаміки у пацієнтів із симптомною стено-оклюзивною патологією (СОП) брахіоцефальних артерій (БЦА) до та після створення екстра-інтракраніального мікросудинного анастомозу (ЕІКМА) за результатами перфузійної мульти-спіральної комп'ютерної томографії.

Матеріали та методи. Проведено аналіз результатів хірургічного лікування 12 пацієнтів до та після ЕІКМА за результатами нейропсихологічного тестування та інструментальних досліджень.

Результати. Достовірно встановлено ефективність ЕІКМА за даними анамнезу та результатами церебральної перфузії.

Заключення. ЕІКМА поліпшує перфузію головного мозку при СОП БЦА. При цьому потрібне динамічне спостереження з метою оцінювання віддалених результатів хірургічної ре-васкуляризації.

Ключові слова: нейрорадіологія, перфузійна комп'ютерна томографія, стено-оклюзивна патологія брахіоцефальних артерій, судинна хірургія.

Критичне ураження брахіоцефальних артерій (БЦА) є однією з причин порушення мозкового кровообігу, яка зумовлює прогресуюче зниження кровопостачання головного мозку (ГМ) і призводить до розвитку хронічної церебральної ішемії, ішемічного інсульту та дегенеративних процесів [3, 13].

На сьогодні існує дві категорії операцій створення анастомозу за умов патології ГМ, основна мета яких полягає у збільшенні потоку крові до тканин або в його збереженні. Збереження потоку крові у магістральних церебральних судинах у разі зміни його напрямлення необхідно під час лікуванні таких захворювань, як аневризми або пухлини [4, 11]. Хірургічна корекція при хронічній цереброваскулярній патології, зокрема оклюзійно-стенотичній патології (ОСП) БЦА, направлена на збільшення потоку крові у ділянках мозку з гіперперфузією та попередження розвитку інсульту [12]. Для вирішення цього питання поряд із каротидною ендартеректомією застосовують екстра-інтракраніальну мікросудинну ре-васкуляризацію [14]. Гемодинамічно значущі порушення церебральної гемодинаміки за недостатності мозкового кровообігу та ефективність хірургічного втручання можуть бути оцінені за допомогою перфузійної мультиспіральної комп'ютерної томографії (ПМСКТ) [9].

Мета дослідження: вивчення змін гемодинаміки ГМ при створенні ЕІКМА у пацієнтів з ОСП БЦА.

МАТЕРІАЛИ ТА МЕТОДИ

Було проаналізовано 12 історій хвороби 10 (83,3%) чоловіків та 2 (16,6%) жінок у період з 2014 по 2018 р. Середній вік хворих становив $48,1 \pm 6,7$ року. Пацієнтам проводили нейропсихологічне тестування, дуплексне сканування судин голови та шиї, мультиспіральну комп'ютерну томографію (МСКТ) та МСКТ-перфузійне (ПМСКТ) дослідження ГМ, селективну церебральну ангиографію (СЦАГ). Десяти пацієнтам (83,3%) був виконаний екстра-інтракраніальний мікросудинний анастомоз (ЕІКМА) між поверхневою скроневою артерією та середньою мозковою артерією (СМА, сегмент М3-М4), 2 (16,6%) пацієнтам – високопоточковий анастомоз між ВСА на шиї та СМА (сегмент М2-М3).

Церебральна гемодинаміка досліджувалась за допомогою ПМСКТ. Перфузійні гемодинамічні показники (об'єм мозкового кровотоку (СВВ, мл/100 г), об'ємну швидкість кровотоку (СВФ, мл/100 г × хв), середній час транзиту контрасту (МТТ, с) реєстрували та оцінювали в симетричних ділянках перфузійних карт на рівні зони інтересу.

Дослідження виконували за принципами біоетики. Всі пацієнти підписали форму «Інформована згода». Результати дослідження вважалися статистично достовірними при рівні вірогідності помилки $P < 0,05$. Отримані результати аналізували за допомогою методів варіаційної статистики з використанням пакета програм Statistica для Windows, версія 7.0.

РЕЗУЛЬТАТИ ДОСЛІДЖЕННЯ ТА ЇХ ОБГОВОРЕННЯ

У 83,3% випадків ($n=10$) діагностували атеросклеротичні ураження БЦА, у 16,7% ($n=2$) – хворобу Мойя-Мойя. Під час виконання МСКТ-ангіографії, СЦАГ, дуплексному скануванні судин голови та шиї було встановлено ізольовані ураження артерій у 2 (16,7%) пацієнтів, в інших (83,3%) виявляли множинні стено-оклюзійні ураження БЦА з переважно однією оклюзією або стенозом ВСА понад 60%. За даними МСКТ, у 9 (75%) пацієнтів були виявлені вогнища перенесеного інфаркту мозку давністю від 30 до 254 днів (у середньому – 91 день).

Після створення ЕІКМА регрес неврологічного дефіциту було зареєстровано в 7 випадках, у 2 пацієнтів відзначали покращення когнітивних функцій. За даними МСКТ-ангіографії, дуплексного сканування або СЦАГ об'ємний кровоток через ЕІКМА був достатній, що свідчить про функціонування анастомозу (мал. 1).

Створення ЕІКМА у пацієнтів з ОСП БЦА зумовлювало певні зміни церебральної гемодинаміки, яка була досліджена за допомогою ПМСКТ. Раніше нами було показано, що при стенозах ВСА >50% фіксували виражені зміни всіх параметрів ПМСКТ (CBV, CBF, MTT), особливо в басейні СМА – іпсилатерально показники перфузії CBV, MTT збільшувалися при зменшенні CBF. Найбільш чутливими до змін показниками перфузії виявилися CBF та MTT [1].

Під час контрольної ПМСКТ через 6 міс після ЕІКМА іпсилатерально встановлено статистично вірогідне зменшення абсолютних середніх значень CBV, MTT та підвищення CBF. Відносні показники церебральної перфузії, розраховані відносно контралатеральної сторони, показали покращення перфузії ГМ у вигляді збільшення CBF на 33,2%, зменшення MTT на 30,4% (мал. 2). Описані зміни церебральної перфузії свідчать про ефективність проведеної ревазуляризації. Жодного випадку повторного інсульту протягом періоду спостереження у наших дослідженнях зареєстровано не було.

Отримані результати впливу ЕІКМА на зміни мозкового кровотоку у пацієнтів з ОСП БЦА узгоджуються з даними інших авторів, які зафіксували значне поліпшення мозкової гемодинаміки після хірургічної ревазуляризації за даними патологічних станів [8, 13, 14]. При цьому більш виражена відповідь на ЕІКМА була у пацієнтів зі значним порушенням мозкового кровообігу [14], що також відзначалось у нашому спостереженні.

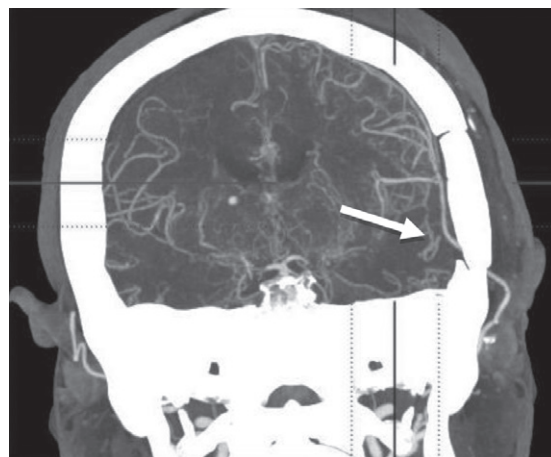
Результати проведених клінічних досліджень (EDAS (Surgical) Revascularization in patients with Symptomatic Intracranial Arterial Stenosis (ERSIAS), St Louis Carotid Occlusion Study (STLCOS), Carotid Occlusion Surgery Study (COSS)) свідчать, що у пацієнтів із симптомною оклюзією каротидної артерії проведення хірургічної ревазуляризації може бути ефективним [6, 7]. Після проведення клінічних досліджень з приводу створення ЕІКМА були перевірені критерії кількісної оцінки порушення гемодинаміки ГМ, які до цього були відсутні.

Дослідження STLCOS проспективно показало, що у пацієнтів із симптомною оклюзією сонної артерії при порушенні гемодинаміки II рівня (та вище), для якої за даними позитронно-емісійної томографії характерно збільшення фракції виділення кислороду [OEF-PET], був значно збільшений ризик розвитку інсульту з іпсилатеральної сторони порівняно з пацієнтами без порушень церебральної гемодинаміки [5, 6]. При цьому було зазначено, що під дією ЕІКМА споживання кислороду тканиною мозку поліпшується, а в деяких випадках навіть нормалізується міжпівкульне співвідношення OEF [6].

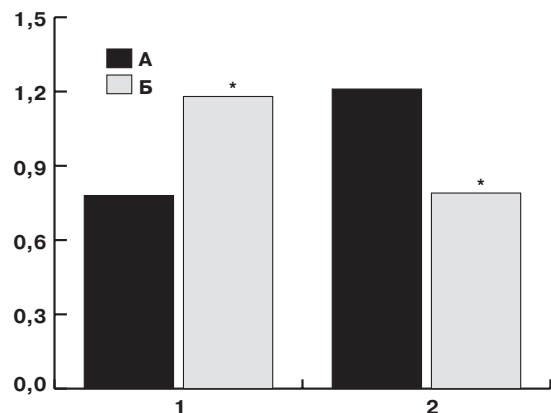
Результати дослідження COSS відзначали, що створення ЕІКМА при СОП БЦА поліпшує показники церебральної гемодинаміки. Їхнє відновлення спостерігали протягом майже 2 міс після операції, що зменшувало ризик нового інсульту у даних пацієнтів. При цьому констатували більш низький відсоток іпсилатерального ішемічного інсульту в перші післяопераційні дні порівняно з групою хворих без оперативного втручання [2]. У дослідженні RECON (Randomized Evaluation of Carotid Occlusion and Neurocognition) спостерігали покращення когнітивних функцій у пацієнтів з оклюзією каротидних артерій після хірургічної ревазуляризації [10].

Влияние экстра-интракраниального микроанастомоза на церебральную гемодинамику при лечении окклюзионно-стенотического поражения брахиоцефальных артерий: применение перфузионной компьютерной томографии
О.Ю. Гарматина, В.В. Мороз, Р.Г. Красильников, Л.Д. Цибенко, О.В. Селюк

Цель исследования: оценка измененных показателей церебральной гемодинамики у пациентов с симптомной стено-окклюзивной патологией (СОП) брахиоцефальных артерий (БЦА) до и после создания экстраинтракраниального микроваккулярного анастомоза (ЭИКМА) по результатам перфузионной мультиспиральной компьютерной томографии.



Мал. 1. Контрольна МСКТ-ангіографія судин головного мозку пацієнта М., 38 р., з оклюзією обох ВСА, перенесеною недостатністю мозкового кровообігу за ішемічним типом в басейнах лівої СМА, обох ЗМА через 6 міс після створення ЕІКМА (МІР, стрілка – функціонуючий ЕІКМА лівої скроневої ділянки)



Мал. 2. Відносні перфузійні параметри в басейні СМА до (А) та після (Б) ЕІКМА. 1 – CBF, 2 – MTT

Примітки: * – вірогідність різниці відносно перфузійних параметрів до ЕІКМА; $p < 0,05$.

ВИСНОВКИ

За результатами перфузійної мультиспиральної комп'ютерної томографії створення екстра-інтракраниального мікросудинного анастомозу поліпшує, але не нормалізує перфузію головного мозку, зменшує вірогідність появи інсульту та поліпшує неврологічний статус пацієнтів із стено-оклюзивною патологією брахиоцефальних артерій. За даних умов потрібне подальше спостереження в динаміці для оцінювання ефективності хірургічної ревазуляризації у віддалений постопераційний період.

Матеріали і методи. Проведен аналіз результатів хірургічного лікування 12 пацієнтів по даним нейропсихологічного тестування і інструментальних досліджень.

Результати. Достовірно встановлено ефективність ЕІКМА даними анамнеза і результатами церебральної перфузії.

Заключення. ЕІКМА удешевлює перфузію головного мозку при ОСП БЦА. При цьому необхідно динамічне спостереження для оцінки віддалених результатів хірургічної ревазуляризації.

Ключеві слова: нейрорадіологія, перфузійна комп'ютерна томографія, стено-оклюзивна патологія брахиоцефальних артерій, судинна хірургія.

Effect of extra-intracranial bypass on cerebral hemodynamics in treatment of occlusion-stenotic disorder of brachio-cephal arteries: applying of perfusion computed tomography
O.Yu. Harmatina, V.V. Moroz, R.G. Krasilnikov, L.D. Tsybenko, O.V. Seljuk

The objective: was to evaluate of the cerebral hemodynamic changes in patients with the symptomatic occlusal-stenotic pathology (OSP) of brachiocephalic arteries (BCA) before and after the creation of extra-intracranial (EC-IC) microvascular bypass by perfusion multispiral computed tomography (PMSCT).

Materials and methods. The analysis of the results of surgical revascularization in 12 patients before and after placement of EC-IC bypass based on the results of neuropsychological examinations and instrumental tests were recorded.

Results. The statistical analysis reliably confirmed of the efficacy of EC-IC bypass by anamnesis and the cerebral perfusion results.
Conclusion. EC-IC bypass improves the brain perfusion in OSP BSA. Dynamic observation is necessary to evaluate the long-term results of surgical revascularization.

Key words: *neuroimaging, perfusion computed tomography, stenosis/occlusion of brachiocephalic artery, vascular surgery.*

Сведения об авторах

Гарматина Ольга Юрьевна – ГУ «Институт нейрохирургии им. акад. А.П. Ромоданова НАМН Украины», 04050, г. Киев, ул. Платона Майбороды, 32; Украинская военно-медицинская академия, 01015, г. Киев, ул. Московская, 45/1; тел.: (063) 650-50-90. E-mail: harmatina@ukr.net

Мороз Владимир Васильевич – ГУ «Институт нейрохирургии им. акад. А.П. Ромоданова НАМН Украины», 04050, г. Киев, ул. Платона Майбороды, 32; тел.: (044) 483-07-25

Красильников Руслан Геннадиевич – Национальный военно-медицинский клинический центр «Главный военный клинический госпиталь», 02000, г. Киев, ул. Госпитальная, 16; тел.: (044) 529-38-29

Цибенко Лилия Дмитриевна – Национальный военно-медицинский клинический центр «Главный военный клинический госпиталь», 02000, г. Киев, ул. Госпитальная, 16; тел.: (044) 529-38-29

Селюк Ольга Викторовна – Национальный военно-медицинский клинический центр «Главный военный клинический госпиталь», 02000, г. Киев, ул. Госпитальная, 16; тел.: (097) 070-88-08

СПИСОК ЛІТЕРАТУРИ

- Гарматина О.Ю. Зміни показників перфузійної комп'ютерної томографії головного мозку у пацієнтів зі стенозом/оклюзією внутрішньої сонної артерії / О.Ю. Гарматина, О.П. Робак, В.В. Мороз // Укр. радіол. журн. – 2017. – Т. XXV, Вип. 1. – С. 23–27.
- Carotid Occlusion Surgery Study Investigators. Surgical results of the Carotid Occlusion Surgery Study / R.L. Grubb Jr, W.J. Powers, W.R. Clarke [et al.] // J Neurosurg. – 2013. – Vol. 118. – P. 25–33.
- Cerebral hemodynamics in asymptomatic and symptomatic patients with high-grade carotid stenosis undergoing carotid endarterectomy / L. Soine, J. Helenius, T. Tattisumak [et al.] // Stroke. – 2003. – Vol. 34. – P. 1655–1661.
- Cerebral revascularization for ischemia, aneurysms, and cranial base tumors / L.N. Sekhar, S.K. Natarajan, R.G. Ellenbogen, B. Ghodke // Neurosurgery. – 2008. – Vol. 62 (6 suppl 3). – P. 1373–1408.
- Cost-effectiveness analysis of therapy for symptomatic carotid occlusion: PET screening before selective extracranial-to-intracranial bypass versus medical treatment / C.P. Derdeyn, B.F. Gage, R.L. Grubb Jr, W.J. Powers // J. Nucl. Med. – 2000. – Vol. 41. – P. 800–807.
- Extracranial-intracranial arterial bypass surgery for occlusive carotid artery disease / F. Fluri, S. Engelter, P. Lyrer // Cochrane Database Syst Rev. 2010: CD005953.
- Extracranial-intracranial bypass for ischemic cerebrovascular disease: what have we learned from the Carotid Occlusion Surgery Study? / M.R. Reynolds, C.P. Derdeyn, R.L. Grubb Jr. [et al.] // Neurosurg. Focus. – 2014. – Vol. 36. – P. E9.
- Mrówka R. Microanastomosis of temporal external artery (TEA) to middle cerebral artery (MCA) branch in 150 cases of cerebrovascular occlusive disease / R. Mrówka // Neurochirurgie. – 1984. – Vol. 45. – P. 233–244.
- Quantitative assessment of the ischemic brain by means of perfusion-related parameters derived from perfusion CT / M. Koenig, M. Kraus, C. Theek [et al.] // Stroke. – 2001. – Vol. 2. – P. 431–437.
- RECON Investigators. Randomized Evaluation of Carotid Occlusion and Neurocognition (RECON) trial: main results / R.S. Marshall, J.R. Festa, Y.K. Cheung [et al.] // Neurology. – 2014. – Vol. 82. – P. 744–751.
- Selective-targeted extra-intracranial bypass surgery in complex middle cerebral artery aneurysms: correctly identifying the recipient artery using indocyanine green videoangiography / G. Esposito, A. Durand, T. Van Doormaal, L. Regli // Neurosurgery. – 2012. – Vol. 71 (2 suppl Operative). – P. ons274–ons284.
- «STA-MCA bypass with encephaloduro-myo-synangiosis combined with bifrontal encephaloduro-periosteal-synangiosis» as a one-staged revascularization strategy for pediatric moyamoya vasculopathy / G. Esposito, A. Kronenburg, J. Fierstra [et al.] // Childs Nerv Syst. – 2015. – Vol. 31. – P. 765–772.
- The effect of hemodynamically significant carotid artery disease on the hemodynamic status of the cerebral circulation / W.J. Powers, G.A. Press, R.L. Grubb Jr. [et al.] // Ann. Intern. Med. – 1987. – Vol. 106. – P. 27–34.
- The efficacy of direct extracranial-intracranial bypass in the treatment of symptomatic hemodynamic failure secondary to athero-occlusive disease: a systematic review / M.C. Garrett, R.J. Komotar, R.M. Starke [et al.] // Clin. Neurol. Neurosurg. – 2009. – Vol. 111 (4). – P. 319–326.

Статья поступила в редакцию 04.09.2018