ISSN 1727-5717. Серце і судини.— 2013.— № 3.— С. 93—96.

УДК 616.136.7-089

Эндоваскулярное лечение аневризмы почечной артерии

С.Н. Фуркало, И.В. Хасянова

Национальный институт хирургии
и трансплантологии имени А.А. Шалимова
НАМН Украины, Киев

23-летняя женщина с умеренной артериальной гипертензией в течение последних трех лет обследована для исключения стеноза почечной артерии. По результатам дуплексного сканирования почечных артерий и спиральной компьютерной томографии выявлена мешотчатая аневризма на основном стволе правой почечной артерии. Выполнено эндоваскулярное исключение аневризмы путем имплантации стент-графта. Непосредственный результат хороший. По данным контрольной компьютерной томографии, стент-графт в почечной артерии проходим, аневризма полностью исключена из кровотока. Клинически отмечается снижение артериального давления.

Ключевые слова: аневризма почечной артерии, эндоваскулярное лечение, стент-графт.

Аневризмы почечной артерии (АПА) — относительно редкое заболевание. В общей популяции их частота составляет до 0,09 % [1, 5]. Морфологически АПА можно разделить на мешотчатые, веретенообразные и диссекционные. Они могут быть врожденными и приобретенными. Достаточно часты посттравматические аневризмы, в том числе и ятрогенные после биопсии, нефростомии и т. д. По локализации АПА классифицируют на паренхиматозные и экстрапаренхиматозные. Экстрапаренхиматозные встречаются чаще и локализуются в средней и дистальной третях почечной артерии с тенденцией к формированию на бифуркации сосуда. До 60 % АПА расположено на бифуркации основного ствола почечной артерии [1]. В большинстве случаев это случайная находка при компьютерной, магнитно-резонансной томографии или УЗИ [2, 3]. У небольшой части пациентов АПА может быть симптомной, и основными проявлениями ее могут быть артериальная гипертензия и гематурия. Наиболее опасен из клинических симптомов геморрагический шок вследствие разрыва аневризмы. Частота разрывов АПА небольшая, особенно высок риск ее разрывов у беременных. Причины артериальной гипертензии при АПА до конца не известны [3, 5]. Наиболее значимыми патогенетическими звеньями являются механический перегиб почечной артерии, сегментарная гипоксия почечной паренхимы, турбулентный кровоток и сосуществующий стеноз почечной артерии.

Клинический случай

В Национальный институт хирургии и трансплантологии имени А.А. Шалимова НАМН Украины поступила для исключения стеноза почечной артерии 23-летняя женщина с умеренной артериальной гипертензией в течение последних трех лет. Со слов пациентки, в анамнезе не было заболеваний почек и хирургических вмешательств или травм. Нет также факторов риска атеросклероза. При поступлении АД было 150/105 мм рт. ст. При лабораторных исследованиях уровень сывороточного креатинина был 66,8 мкмоль/л, мочевины — 5,9 ммоль/л. В общем анализе мочи отклонений не выявлено. Как скрининговый метод применяли дуплексное сканирование почечных артерий, при котором отмечены ускорение кровотока по правой почечной артерии и расширение просвета с турбулентным кровотоком. В дальнейшем проведена спиральная компьютерная томография (СКТ) с контрастным усилением (рис. 1). Правая почечная артерия в области отверстия проходима, без

Стаття надійшла до редакції 30 травня 2013 р.

Фуркало Сергій Миколайович, д. мед. н., проф., зав. відділу
03126, м. Київ, вул. Героїв Севастополя, 30
Тел. (44) 408-27-34

© С.М. Фуркало, І.В. Хасянова, 2013

Рис. 1. Компьютерная томография с контрастным усилением: на уровне средней трети основного ствола почечной артерии определяется мешотчатая аневризма

признаков стенозирования, в ее средней трети определяются субтотальный стеноз и мешотчатая аневризма до 1,7 см по передней стенке артерии на уровне ее максимального стенозирования. В воротах почки постстенотическое расширение до 0,7 см. Внутрипочечные артерии проходимы, без особенностей.

Учитывая расположение и размеры аневризмы, принято решение провести эндоваскулярное исключение. Трансфеморально с правой стороны был установлен интродьюсер 8 F. Внутривенно введено 5000 ЕД гепарина. Отверстие правой почечной артерии катетеризировано проводниковым почечным катетером 7 F. Выполнены обзорная аортография и селективная ангиография почечной артерии, полностью подтвердившие результаты СКТ (рис. 2, 3).

В почечную артерию установлен коронарный провод Sion (Asahi, Japan) и выполнена предилатация стенозированного сегмента артерии коронарным баллоном Trek 4,0—15 (Abbott Medical). Предилатация эффективна, просвет сосуда расширился достаточно для проведения стент-графта. Имплантирован коронарный стент-графт Jostent Graftmaster (Abbott Medical) 5,0—16 до полного расправления баллона давлением 10 атм. Выполнена постдилатация баллоном 6,0. Окончательная ангиограмма продемонстрировала полное исключение аневризмы и разрешение субокклюзирующего стеноза с сохранением проходимости оставшихся сегментарных ветвей почечной артерии, ни одна из которых не запитывала аневризматический мешок (рис. 4).

Постпроцедуральный период протекал без особенностей, и пациентка выписана через 2 сут после вмешательства. На момент выписки АД было 137/90 мм рт. ст., функция почек в норме. Пациентке назначены клопидогрель (75 мг/сут) и ацетилсалициловая кислота (100 мг/сут) в течение 4 нед, после чего рекомендована долгосрочная терапия ацетилсалициловой кислотой. Измерение артериального давления, контроль функции почек и дуплексное сканирование почечных артерий рекомендовано через 3 и 6 мес. Через 3 мес выполнена контрольная МСКТ с контрастированием. Аневризма полностью исключена из кровотока (рис. 5).

Обсуждение

Единой тактики в лечении АПА до сегодняшнего дня не выработано [6]. Большинство исследователей сходятся на том, что принципиально важно исключить аневризму из системного кровотока. J. Rundback и соавторы [8] предложили разделение АПА на три типа в зависимости от морфологии и расположения. Эта классификация содержит также рекомендации по лечению. Первый тип включает в себя мешотчатые аневризмы, расположенные на главных почечных артериях или больших сегментарных ветвях, второй — веретенообразные и третий — интралобарные, происходящие из мелких сегментарных ветвей, питающих не-

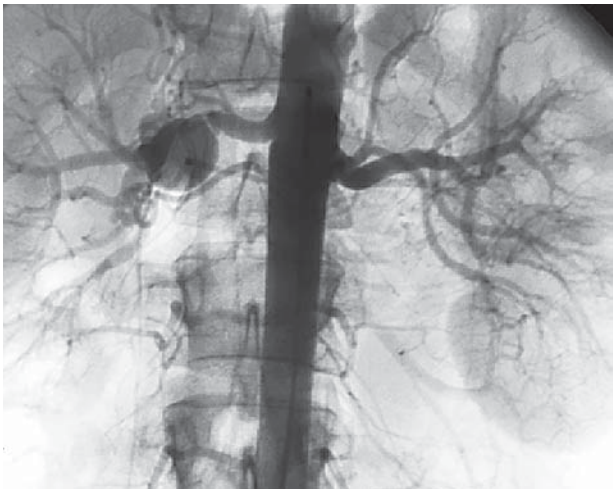

Рис. 2. Обзорная аортография

Рис. 3. Селективная ангиография правой почечной артерии

Рис. 4. Селективная ангиограмма почечной артерии после имплантации стент-графта. Определяется полное исключение аневризмы из кровотока

Рис. 5. Стент-графт в почечной артерии через 3 мес после имплантации

большие участки почечной паренхимы. Для аневризм первого типа можно рассматривать как хирургический, так и эндоваскулярный метод лечения. Многие авторы сообщают о высокой эффективности эндоваскулярной эмболизации полости аневризмы, особенно при аневризмах с узкой шейкой [1, 7, 9]. Мешотчатые аневризмы с широкой шейкой можно лечить методом стент-асистированной эмболизации [7]. Другой способ исключения мешотчатых аневризм (имплантация стент-графтов) — наиболее удачная методика для исключения аневризм первого типа. Для имплантации стент-графта необходим нормальный размер артериального сегмента проксимальнее и дистальнее аневризмы. Стент-графты обычно не могут быть размещены на бифуркации, поскольку это влечет за собой частичное нарушение дистального кровотока. Для аневризм второго типа оптимальна хирургическая коррекция путем наложения обходного шунта либо аутотрансплантация почки с пластикой приносящей артерии. Аневризмы третьего типа лучше всего поддаются прямой эмболизации с использованием микроэмболов и спиралей [7]. Хирургическая коррекция остается наиболее травматичной и требует длительного послеоперационного восстановления. Даже в ведущих клиниках сохраняется высокая частота окклюзии аорторенальных шунтов и последующих незапланированных нефрэктомий [3, 5]. В последние годы активно внедряют лапароскопические технологии как менее инвазивную альтернативу хирургическим методам. Имплантация стент-графтов, безусловно, менее опасна и эффективна, однако имеет свои ограничения в случае применения в извитых и малых сосудах, а также из-за достаточно высокого риска тромбоза и рестеноза. Такие новые эмболизационные технологии, как суперселективная эболизация спиралями, стент- и/или баллон-ассистированная эмболизация, эмболизация с жидкими эмболизирующими агентами, все больше применяют, и у некоторых пациентов их рассматривают как процедуры первого шага для исключения АПА из кровотока.

Таким образом, эндоваскулярные методики демонстрируют безопасность и эффективность при лечении пациентов с вазоренальной гипертензией. В связи с низкой летальностью и травматичностью эти методики находят свое место в повседневной практике, несмотря на отсутствие доказательной базы об их долгосрочной эффективности. Приведенный клинический случай подтверждает литературные данные об эффективности и безопасности имплантации стент-графта при лечении вазоренальной гипертензии.

Литература

1. Chimpiri A.R., Natarajan B. Renal vascular lesions: diagnosis and endovascular management // Semin. Intervent. Radiol.— 2009.— 26.— P. 253—261.
2. Cura M., Elmerhi F., Bugnogne A. et al. Renal aneurysms and pseudoaneurysms // Clin. Imag.— 2011.— 35 (1).— P. 29—41.
3. English W.P., Pearce J.D., Craven T.E. et al. Surgical management of renal artery aneurysms // J. Vasc. Surg.— 2004.— 40.— P. 53—60.
4. Gandini R., Spinalli A., Pampana E. et al. Bilateral Renal Artery Aneurysm: Percutaneous treatment with stent-graft placement // Cardiovasc. Intervent. Radiol.— 2006.— 26.— P. 875—878.
5. Henke P.K., Cardneau J.D., Welling T.H. et al. Renal artery aneurysms. A 35-year clinical experience with 252 aneurysms in 168 patients // Ann. Surg.— 2001.— Vol. 234 (4).— P. 454—463.
6. Moreira N., Pego M., Carvalheiro V. et al. Renal artery aneurysm: an endovascular treatment for a rare cause of hypertension // Rev. Port. Cardiol.— 2012.— 31 (10).— P. 667—670.
7. Nosher J.L., Chung J., Brevetti L.S. et al. Visceral and renal artery aneurysms: a pictorial essay on endovascular therapy // Radio Graphics.— 2006.— 26 (6).— P. 1687—1704.
8. Rundback J.H., Rizvi A., Rosenblit G.N. at al. Percutaneous stent-graft management of renal artery aneurysms // J. Vasc. Interv. Radiol.— 2000.— 11.— P. 1189—1193.
9. Sedat J., Chau Y., Baque J. Endovascular treatment of renal aneurysms: a series of 18 cases // Eur. J. Radiol.— 2012.— 81 (12).— P. 3973—3978.

Ендоваскулярне лікування аневризми ниркової артерії

С.М. Фуркало, І.В. Хасянова

Національний інститут хірургії та трансплантології імені О.О. Шалімова НАМН України, Київ

23-річну жінку з помірною артеріальною гіпертензією протягом останніх трьох років обстежено для заперечення стенозу ниркової артерії. За результатами дуплексного сканування ниркових артерій та спіральної комп'ютерної томографії виявлено мішкоподібну аневризму на основному стовбурі правої ниркової артерії. Виконано ендоваскулярне вилучення аневризми шляхом імплантації стент-графта. Безпосередній наслідок добрий. За даними контрольної комп'ютерної томографії, стент-графт у нирковій артерії прохідний, аневризму цілком вилучено з кровоплину. Клінічно спостерігається зниження артеріального тиску.

Ключові слова: аневризма ниркової артерії, ендоваскулярне лікування, стент-графт.

Endovascular treatment of renal artery aneurysm

S.N. Furkalo, I.V. Khasyanova

O.O. Shalimov National Institute of Surgery and Transplantology of NAMS of Ukraine, Kyiv

A 23-year-old woman with moderate hypertension during the last three years was examined to rule out renal artery stenosis. Renal artery duplex scanning and spiral computed tomography revealed saccular aneurysm on the main trunk of the right renal artery. Endovascular exclusion of the aneurysm by implantation of a stent-graft was performed. The immediate result was good. The follow-up CT scan showed that the stent-graft in the renal artery was open ended, the aneurysm was completely excluded from the circulation. The decrease in blood pressure was clinically observed.

Key words: renal artery aneurysm, endovascular treatment, stent-graft.