

ДЕФЕКТИ, ВИЯВЛЕНІ ПРИ СУДОВО-МЕДИЧНИХ ЕКСПЕРТИЗАХ ЕКСГУМОВАНИХ ТРУПІВ, В ДУ «ГОЛОВНЕ БЮРО СУДОВО-МЕДИЧНОЇ ЕКСПЕРТИЗИ МОЗ УКРАЇНИ» ЗА ОСТАННІ П'ЯТЬ РОКІВ

Т. В. Личман, Є. А. Варфоломєєв, О. Ю. Петрошак

Державна установа «Головне бюро судово-медичної експертизи МОЗ України»

Резюме. В даній статті аналізуються ті випадки, коли фахівцями ДУ «Головне бюро судово-медичної експертизи» МОЗ України проводились судово-медичні дослідження ексгумованих трупів. Так із загальної кількості проведених досліджень (20 випадків) у 16 випадках (80%) при дослідженні ексгумованих трупів були виявлені тілесні ушкодження, які не знайшли свого відображення у первинних експертизах. У всіх випадках (100%) були виявлені ознаки, які свідчили про неповноту первинного дослідження трупа. В 5 випадках (25%) була встановлена відсутність ознак тих досліджень, які нібито виконувались судово-медичними експертами при первинному дослідженні.

Ключові слова: судово-медична експертиза, ексгумовані трупи, об'єм дослідження

ВСТУП. За останні декілька років значно виросла кількість матеріалів, які направляються правоохоронними органами в ДУ «Головне бюро судово-медичної експертизи» для проведення повторних судово-медичних експертиз. В постановчій частині постанови про призначення такої експертизи нерідко вказується причина – недовіра, вказана на адресу судово-медичних експертів обласних бюро однією із сторін процесу (стороною захисту чи стороною обвинувачення).

Проаналізувавши результати судово-медичних експертиз за останні п'ять років ми прийшли до висновку, що іноді дійсно були підстави для проведення повторних судово-медичних експертиз. Однак, при дослідженні ексгумованих трупів в ДУ «Головне бюро судово-медичної експертизи» – були виявлені тілесні ушкодження, які не знайшли свого відображення у первинних експертизах, що і послугувало стимулом для написання цієї статті.

Мета – на прикладах інформувати судово-медичних експертів не тільки про доцільність, але й необхідність дотримання «Правил проведення судово-медичної експертизи трупів у бюро судово-медичної експертизи».


Матеріал і методи дослідження. Матеріалом дослідження слугували судово-медичні дослідження ексгумованих трупів в ході проведення повторних судово-медичних експертиз судово-медичними експертами ДУ «Головне бюро СМЕ МОЗ України».

РЕЗУЛЬТАТИ ДОСЛІДЖЕННЯ І ЇХ ОБГОВОРЕННЯ.

Однією з основних функцій ДУ «Головне бюро судово-медичної експертизи МОЗ України» є проведення повторних судово-медичних експертиз, серед яких досить великий відсоток складають експертизи призначені стосовно встановлення причини смерті, наявності на трупі тілесних ушкоджень тощо, тобто тим чи іншим чином пов'язані з дослідженням трупного матеріалу. При цьому в переважній більшості випадків інформації, викладеної у «Висновках» складених при проведенні первинної судово-медичної експертизи буває достатньо для відповіді на поставлені перед експертами Головного бюро запитаннями. Проте, час від часу, через недостатню повноту первинного дослідження, недостатній опис характеру та морфології ушкоджень, а інколи і за категоричним наповнянням слідчих органів, виникає потреба у проведенні повторних експертиз ексгумованих трупів. При цьому, у всіх без виключення випадках були виявлені ті чи інші дефекти первинного судово-медичного дослідження. Серед них найприкрішими є випадки, коли у «Висновку» первинної судово-медичної експертизи вказувались такі дослідження, які насправді проведені не були, адже вказані недоліки не можна пояснити помилкою або неухважністю. Так, за останні роки, у 25 відсотках випадків повторних експертиз ексгумованих трупів проведених експертами ДУ «Головне бюро судово-медичної експертизи МОЗ України» була встановлена відсутність ознак тих досліджень, які нібито проводились експертом. Наприклад при виконанні однієї із повторних судово-медичних експертиз, в «Акті» судово-медичного дослідження трупа судово-медичним експертом, який мав на той час понад 20 років експертного стажу було вказано, що «При разрезе и отсепаровке подкожной клетчатки и мышц задней поверхности тела от затылка до подошв кровоизлияний в последних не обнаружено.» При судово-медичній експертизі ексгумованого трупа експертами нашої установи не були виявлені сліди, які б свідчили на користь того, що труп досліджувався зі сторони спини (мал.1).

В цьому ж випадку нами була встановлена відсутність ознак первинного дослідження нижніх ребер (мал. 2).

Окрім вищезазначеного, експерт відмітив, що «При отсепаровке мягких тканей лица» ним були досліджені кістки лицевого скелету і встановлено, що «...Кости лицевого черепа целы». При повторному дослідженні було встановлено, що шкіряні покриви в ділянці обличчя та верхніх відділів шиї збереглися у відносно задовільному стані, і секційних розрізів характерних для такого виду дослідження виявлено не було. Після очищення кісток лицевого скелету від м'яких тканин нами були виявлені переломи кісток носа, висхідної гілки нижньої щелепи та передньої стінки рідця на верхній щелепі.

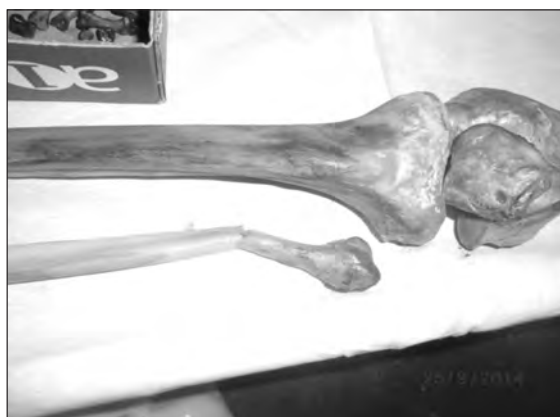

Мал. 1. Відсутність слідів дослідження трупа зі сторони спини.



Мал. 2. Відсутність розрізів міжреберних м'язів.

Іншими суттєвими недоліками, виявленими при проведенні повторних судово-медичних експертиз ексгумованих трупів фахівцями ДУ «Головне бюро судово-медичної експертизи МОЗ України» є виявлення тілесних ушкоджень, які не були зазначені в «Висновках» первинних експертиз, а також не проведення обов'язкових при певних видах смерті досліджень. Так наприклад при проведенні повторної судово-медичної експертизи ексгумованого трупа чоловіка, що загинув від черепно-мозкової травми внаслідок дорожньо-транспортної пригоди, був виявлений перелом лівої малоюмілкової кістки, який має беззаперечно суттєве значення в даному випадку для встановлення механізму травми. Вказане ушкодження не було зазначене при проведенні первинного судово-медичного дослідження. Більш того, згідно з «Актом» первинного судово-медичного дослідження не були виконані обов'язкові в даному випадку (автомобільна травма), діагностичні розрізи м'яких тканин з дослідженням глибоких м'язів і кісток верхніх та нижніх кінцівок, що є прямим порушенням «Правил проведення судово-медичної експертизи (досліджень) трупів у бюро судово-медичної експертизи». В іншому випадку, при повторній експертизі ексгумованого трупа, окрім зазначених в «Акті» первинного судово-медичного дослідження ушкоджень (численні переломи ребер), додатково були виявлені переломи поперечних відростків поперекових хребців та перелом груднини. Ще при одному первинному судово-медичному дослідженні трупа серед кісткових ушкоджень були вказані та описані лише багатоосколкові переломи кісток склепіння та основи черепа, а при повторній судово-медичній експертизі ексгумованого трупа були додатково виявлені переломи крижі та лівої тазової кістки. Слід зазначити, що при цьому в «Акті» первинного судово-медичного дослідження було вказано, що проводилося дослідження кісток тазу та хребта, відсепарування від них м'яких тканин та зазначено: «Кости таза и позвоночника целы». Наявність вказаних дефектів при проведенні первинних експертиз суттєвим чином впливає на встановлення причини смерті, механізму отримання тілесних ушкоджень. Так, у першому з вищевказаних випадків перелом малоюмілкової кістки був єдиним ушкодженням, яке вказувало на місце первинного контакту з транспортним засобом, отже мало вирішальне значення для встановлення механізму травмування (мал. 3).



Мал. 3. Перелом малої гомілкової кістки

Досить часто важливою причиною для проведення ексгумації трупа та повторного його дослідження стають недоліки в описі морфології ушкоджень, що не дає можливості точно встановити механізм травми та викли-

кає сумніви щодо обґрунтованості висновків попередніх експертиз. Так, у багатьох з вищезгаданих первинних експертиз, весь опис переломів зводиться лише до встановлення їх наявності та приблизної локалізації, подеколи навіть без відображення наявності чи відсутності крововиливів в м'яких тканинах з ділянки переломів. Саме такий опис, без зазначення характеру та морфології перелому (краї, площина перелому тощо), не дає можливості встановити механізм їх утворення, місце прикладання та напрямок дії травмуючої сили, характеристики травмуючого предмету та інше.

Серед інших чинників, що призводять до проведення ексгумацій та повторних судово-медичних експертиз ексгумованих трупів є відбір недостатньої кількості матеріалу для лабораторних досліджень, зокрема для судово-токсикологічних, судово-гістологічних та медико-криміналістичних досліджень. В одному з випадків, за наявності на трупі численних рубаних ран, врубів та розрубів кісток скелету при проведенні первинного розтину не було дотримано вимог «Правил проведення судово-медичної експертизи (досліджень) трупів у бюро судово-медичної експертизи» і не вилучено відповідний матеріал для медико-криміналістичного дослідження. При проведенні повторної судово-медичної експертизи ексгумованого трупа в даному випадку були вилучені клапті шкіри та кістковий матеріал з ушкодженнями (мал. 4, 5), що дозволило вирішити питання, які стояли перед правоохоронними органами.



Мал. 4. Розруб головки лівої плечової кістки



Мал. 5. Клапоть шкіри з ушкодженнями

Слід зазначити, що в цьому ж випадку при проведенні експертизи ексгумованого трупа були виявлені численні ушкодження, що не були зазначені в «Висновку» первинної судово-медичної експертизи, серед них: розруб лівої ключиці, головки лівої плечової кістки, розруби тіл 4-5 поперекових хребців, крижі, багатоуламковий перелом лопатки.

ВИСНОВКИ. Таким чином, вважаємо за доцільне підкреслити необхідність дотримання обсягу досліджень, регламентованих «Правилами проведення судово-медичної експертизи (досліджень) трупів у бюро судово-медичної експертизи». Адже виконання і дотримання цього, не тільки забезпечує повноту дослідження, що дозволяє правильно визначити причини смерті, механізм утворення тілесних ушкоджень, предмет або знаряддя травми, але і певною мірою захищає самого експерта у випадку виникнення сумнівів щодо повноти та обґрунтованості його висновків з боку зацікавлених сторін.

Література

1. **Бедрин Л.М.** Судебно-медицинские возможности исследования эксгумированного трупа // Бедрин Л.М., Загрядская А.П. Учебно-методическое пособие. – Горький, 1978, – 49 с.
2. **Бурчинский В. Г.** К вопросу о первичных судебно-медицинских экспертизах эксгумированных трупов. Вопр. судебной травмат. Вып. 2., Киев, «Здоровье», 1969, с. 122–124.
3. **Судебная медицина** (Навчально-практичний посібник) / М.М. Тагаєв. – 2-ге вид., перероб. і доп. – Харків, 2012, – 1296 с.
4. **Судова медицина** (Підручник) / Під заг. ред. А.А. Бабаніна, В.Д. Мішалова, О.В. Біловицького, О.Ю. Скребкової. – Сімферополь, 2012, – 580 с.
5. **Поркшеян О. Х.** Судебно-медицинская экспертиза эксгумированного трупа (темп и характер изменения трупа в могиле). Лекции для врачей-курсантов. Л., 1970, с. 30.
6. **Поркшеян О. Х.** Судебно-медицинская экспертиза, эксгумированного трупа. Лекции для врачей-курсантов. Л., 1971, 2, с. 53.
7. **Наказ МОЗ України** «Про розвиток та вдосконалення судово-медичної служби України» від 17.01. 1995 р. №6. Зареєстровано Міністерством юстиції України 26 липня 1995 р. за № 248 / 784.

**ДЕФЕКТЫ, ВЫЯВЛЕННЫЕ ПРИ СУДЕБНО-МЕДИЦИНСКИХ
ЭКСПЕРТИЗАХ ЭКСГУМИРОВАННЫХ ТРУПОВ,
В ГУ «ГЛАВНОЕ БЮРО СУДЕБНО-МЕДИЦИНСКОЙ ЭКСПЕРТИЗЫ
МЗ УКРАИНЫ» ЗА ПОСЛЕДНИЕ ПЯТЬ ЛЕТ**

Лычман Т.В., Варфоломеев Е.А., Петрошак А.Ю.

Резюме. В статье анализируются те случаи, когда специалистами ГУ «Главное бюро судебно-медицинской экспертизы МЗ Украины» проводились судебно-медицинские исследования эксгумированных трупов. Так из общего количества проведенных исследований (20 случаев) в 16 (80 %) при исследовании эксгумированных трупов были выявлены телесные повреждения, которые не нашли своего отражения в первичных экспертизах. Во всех случаях (100 %) были выявлены признаки, которые свидетельствовали о неполноте первичного исследования трупа. В 5 случаях (25 %) было установлено отсутствие признаков тех исследований, которые якобы выполнялись судебно-медицинскими экспертами при первичном исследовании.

Ключевые слова: судебно-медицинская экспертиза, эксгумированные трупы, объем исследований.

**DEFICIENCIES DISCOVERED DURING FORENSIC MEDICAL
EXAMINATIONS OF EXHUMED CORPSES OVER THE LAST FIVE YEARS
IN STATE INSTITUTION «HEAD BUREAU OF FORENSIC MEDICINE
OF THE MINISTRY OF HEALTH OF UKRAINE»**

Lichman T.V., Varfolomeiev Y.A., Petroshak O.Y.

Introduction. During the last years the number of forensic medical reexaminations prescribed for the State Institution «Head bureau of forensic medicine of the Ministry of Health of Ukraine» significantly increased. One of the most common causes which leads to the reexamination is distrust to the conclusions of primary forensic examination. In this article we want to light up cases of forensic medical examinations of exhumed corpses performed by the experts of our institution.

Goal. Emphasize about necessity of the accurate compliance of «Rules of forensic medical examinations of corps in forensic medical bureaus».

Materials. Results of forensic medical examinations of exhumed corpses performed by the experts the State Institution «Head bureau of forensic medicine of the Ministry of Health of Ukraine».

Summary. One of the main function of the State Institution «Head bureau of forensic medicine of the Ministry of Health of Ukraine» is fulfillment of forensic reexamination among which there are from time to time cases requiring exhumation and further forensic examination of exhumed corpse. The main reasons leading to exhumations were an inadequacy of the primary examination of a corpse, insufficient description of the morphology of injuries and sometimes the insistence of investigating authorities. During forensic medical reexaminations of exhumed corpses by the experts the State Institution «Head bureau of forensic medicine of the Ministry of Health of Ukraine» in all cases (100%) were found some different deficiencies of the primary forensic examinations. Thus, in 25 percent of cases during reexaminations of exhumed corpses were not found traces of investigations, described in protocols of the primary forensic examinations, e.g. a back muscles incision, examination of facial bones etc. Furthermore, in most cases of reexaminations were found injuries not described in the results of the primary forensic examinations. It is usually caused by the disregarding of the volume of the examination prescribed by the «Rules of forensic medical examinations of corps in forensic medical bureaus», for example lack of investigation of lower extremities bones after motor vehicle trauma and so on. Such defects of the primary examinations are often the reasons of mistakes in determining the cause of death, trauma mechanism etc.

Another important reason of reexaminations of exhumed corpses is an insufficient description of morphology of injuries. Thus in many cases the description have no such important features like an edge and a flat of the fracture, morphology properties of soft tissue injuries and so on. In these cases the insufficient description make a determination of trauma mechanism impossible. Sometimes insufficient volume of the materials taken for additional examination in departments of forensic toxicology, histopathology and medical criminalistics affects the accuracy of the forensic conclusions and may also lead to the exhumations and reexaminations of corpses.

Conclusions. Thus we want to emphasize the necessity of strict implementation the scope of forensic medical examinations regulated by «Rules of forensic medical examinations of corps in forensic medical bureaus». Implementation and compliance of these rules not only permit accurately ascertain cause of death and trauma mechanism, but also to some extent protects experts in the case of claims against them from stakeholders.