

ІДЕНТИФІКАЦІЯ БОЄПРИПАСІВ ДО АВТОМАТИЧНОГО СТАНКОВОГО ГРАНАТОМЕТУ АГС-17 ЗА МОРФОЛОГІЧНИМ ХАРАКТЕРОМ УШКОДЖЕНЬ ТА УЛАМКІВ, ВИЛУЧЕНИХ З ТРУПІВ ПІД ЧАС СУДОВО-МЕДИЧНОЇ ЕКСПЕРТИЗИ

©В. В. Войченко¹, Козлов С.В.², Ткаченко О.В.¹, Зубов О.Л.¹

КЗ «Дніпропетровське обласне бюро судово-медичної експертизи» ДОР¹
ДЗ «Дніпропетровська медична академія МОЗ України»²

Резюме. Публікація присвячена актуальній проблемі – постмортальній діагностиці вибухової травми. В роботі наведені особливості тілесних ушкоджень, вмісту ранових каналів при вибухах уламкової гранати ВОГ-17М. Отримані дані дозволяють ідентифікувати вибуховий пристрій та провести диференційну діагностику з дією інших вибухових боєприпасів.

Ключові слова: вибухова травма, осколкова граната ВОГ 17М, тілесні ушкодження.

ВСТУП. Найбільш розповсюдженою причиною смерті військовослужбовців, що загинули в зоні АТО за матеріалами Дніпропетровського обласного бюро судово-медичної експертизи, є вибухова травма [3]. Судово-медичні експерти, які проводять дослідження даних трупів, стикаються з проблемою встановлення вибухового пристрою, яким було спричинено тілесні ушкодження. У своїй більшості дане питання залишається не вирішеним [2]. Це пов'язане, перш за все з тим, що експерт не має можливості оглянути місце події і вся інформація включає в себе лише дані вказані слідчим в тексті постанови, яка практично завжди має виключно лаконічний характер – «загинув в ході бою», «під час артилерійського обстрілу» і т. ін. Другою, не менш важливою причиною є те, що судово-медичні експерти не володіють інформацією щодо сучасних систем зброї, озброєння та боєприпасів до них, які використовуються у збройному конфлікті на сході України.

Метою дослідження було визначення особливостей тілесних ушкоджень, отриманих в результаті підриву уламкової гранати ВОГ-17М.

Матеріал і методи дослідження. Для вирішення поставленої мети за архівними даними КЗ «Дніпропетровське обласне бюро судово-медичної експертизи» ДОР було проаналізовано 4 смертельних випадки поранень внаслідок вибуху уламкової гранати ВОГ-17М.

РЕЗУЛЬТАТИ ДОСЛІДЖЕННЯ ТА ЇХ ОБГОВОРЕННЯ. Боєприпас до автоматичного станкового гранатомету АГС-17 (рис. 1) – ВОГ-17М (рис. 2) є 30-мм уламковою гранатою, що призначена для ураження живої сили на відстані до 1700 м. Основними його частинами є: уламкова граната ОГ-17, розривний заряд, що представлений циліндричною шашкою вибухової речовини марки А-ІХ-І, головний підричник ВМГ-М, пороховий заряд. Уламкова граната складається з корпусу у вигляді сталевго стакану та уламкоутворюючого елемента (уламкової сорочки) з напівготовими уламками у вигляді спіралі з насиченого дроту прямокутного перерізу, який при вибуху утворює 246 уламків розміром 2,8x7 мм [1,4].

Окрім свого безпосереднього призначення, ВОГ-17М також може використовуватися, як ручна уламкова граната або міна-розтяжка. Для цього їх переобладнають в польових умовах: викручують підричник ВМГ-М, а замість нього вставляють запал від уламкових гранат Ф-1 чи РГД-5 – УЗРГМ. Такий боєприпас у військовому середовищі називають «хатабка» (рис. 3), що свого часу використовувались чеченськими бойовиками при проведенні терактів у різних містах Російської Федерації.




Рис №1. Автоматичний станковий гранатомет АГС-17. Зовнішній вигляд. Рис №2. Будова ВОГ – 17



Рис №3. «Хатабка»

У нашій практиці мало місце 4 випадки поранень при вибуху ВОГ-17М. В цілому, було встановлено, що морфологічний характер уламкових поранень не має специфічних характерних ознак, але за рахунок того, що утворювані уламки від корпусу та уламкової сорочки легкі та мають невеликі розміри, більшість ран мала поверхневий характер і тільки при близькому вибуху мала проникаючий характер, при контактних вибухах зустрічалась травматична ампутація частини кінцівки (рис. 4-6).

Тому, стикаючись із випадками дії даного боєприпасу, потрібно максимальну увагу приділяти дослідженню раневих каналів з метою виявлення якомога більшої кількості (бажано усіх) уламків, оскільки саме за деякими з них, що характерні для ВОГ-17М, можливо ідентифікувати даний тип боєприпасу та відповідно застосовану зброю.

Серед уламків які характерні для ВОГ-17М, виявляються фрагменти головного підричника ВМГ-М та напівготових вражаючих елементів уламкової сорочки (рис.7). В одному випадку було виявлено фрагмент головного підричника зі збереженням маркуванням (за ним можна додатково встановити завод-виробник та рік виробництва) (рис.8).

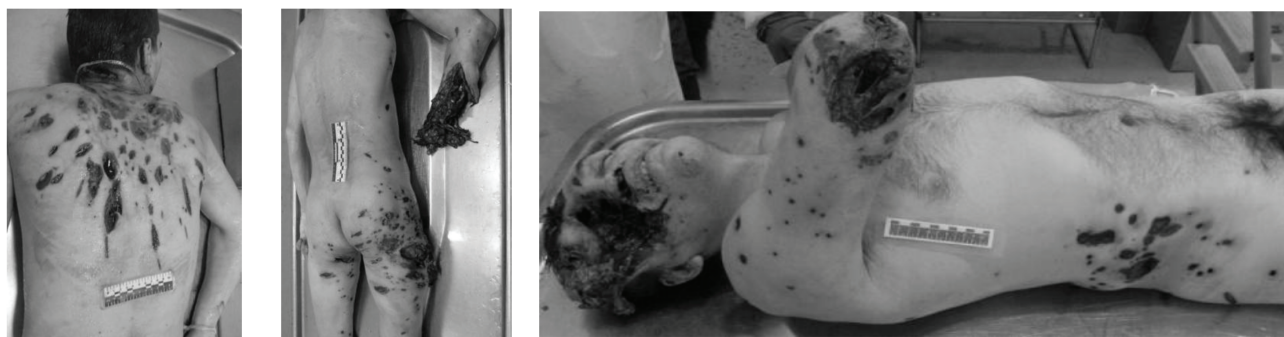

Рис №4-6. Зовнішні ушкодження від дії уламків ВОГ-17М



Рис №7. Фрагменти уламкової сорочки ВОГ-17М




Рис №8. Фрагмент головного підричника ВОГ-17М зі збереженням маркуванням

Велика кількість утворюваних уламків представлена тонкостінними деформованими пластинами, що дещо схожі на уламки гранати РГД-5, але на відміну від них, на уламках ВОГ-17М немає залишків зеленої фарби і вони не гладкі, а мають дрібну рельєфну посмугованість (рис. 9). Ці ознаки дозволяють диференціювати дію гранати РГД-5 або «хатабки», від ушкоджень, що були отримані при підриві на розтяжці чи від дії уламкової ручної гранати.




Рис №9. Уламки від корпусу ВОГ-17М

ВИСНОВОК. Таким чином, описані особливості тілесних ушкоджень, що утворились внаслідок вибухів уламкової гранати ВОГ-17М, а також фрагменти вказаного боеприпасу, вилучені під час судово-медичного дослідження, дозволяють ідентифікувати вибуховий пристрій ВОГ-17М та провести його диференційну діагностику з дією інших вибухових боеприпасів.

Література

1. **Взрывчатые вещества, пороха и боеприпасы отечественного производства.** Часть 1. Справочные материалы: Справочник / В.Н. Дик. – Минск: Охотконтракт, 2009. – стр. 221, 236, 253.
2. **Исаков В.Д.,** Бабаханян Р.В., Матышев А.А., Катков И.Д., Гальцев Ю.В., Аполлонов А.Ю. Судебно-медическая экспертиза взрывной травмы. – Санкт-Петербург, 1997. – 120 с.
3. **Мамедов Ш. М.** Патоморфологічні аспекти вибухової травми (порівняльна характеристика ушкоджень, спричинених протипіхотними уламковими мінами ОЗМ-72 та МОН-50) / Ш. М. Мамедов, О. В. Ткаченко, С.В. Козлов і інш. // Судово-медична експертиза, 2017. - №1. – С. 102-106.
4. **Средства поражения и боеприпасы:** Учебник / А. В. Бабкин, В. А. Велданов, Е.Ф. Грязнов и др., Под общ. ред. В.В. Селиванова – М.: Изд-во МГТУ им. Н.Э. Баумана, 2008. – с. 320.

ИДЕНТИФИКАЦИЯ БОЕПРИПАСОВ К АВТОМАТИЧЕСКОМУ СТАНКОВОМУ ГРАНАТОМЕТУ АГС-17 ПО МОРФОЛОГИЧЕСКОМУ ХАРАКТЕРУ ПОВРЕЖДЕНИЙ И ОСКОЛКОВ, ИЗЪЯТЫХ ИЗ ТРУПОВ ВО ВРЕМЯ СУДЕБНО-МЕДИЦИНСКОЙ ЭКСПЕРТИЗЫ

Войченко В. В., Козлов С. В., Ткаченко А. В., Zubov A. Л.

Резюме. Публикация посвящена актуальной проблеме - постмортальной диагностике взрывной травмы. В работе приведены особенности телесных повреждений, содержания раневых каналов при взрывах осколочной гранаты ВОГ-17М. Полученные данные позволяют идентифицировать взрывное устройство и провести дифференциальную диагностику с действием других взрывчатых боеприпасов.

Ключевые слова: взрывная травма, осколочная граната ВОГ 17М, телесные повреждения.

IDENTIFICATION OF THE AUTOMATIC GRENADE LAUNCHER'S AMMUNITION AGS-17 FOR THE MORPHOLOGICAL CHARACTER OF DAMAGES AND SHRAPNELS FROM THE COPSES AFTER FORENSIC MEDICAL EXAMINATION

Voichenko V., Kozlov S., Tkachenko O., Zubov O.

Summary. The publication is devoted to an actual problem - postmortem diagnostics an explosive trauma. The work presents the features of body injuries, the contents of wound channels in the explosions of the fragmentation grenade VOG-17M. The obtained data allow identification of an explosive device and conduct differential diagnostics with the operation of other explosive ordnance.

Key words: explosive trauma, fragmented grenade VOG 17M, body injuries.