

УДК 623.8

И.Г. Красовская

Национальный аэрокосмический университет им. Н.Е. Жуковского «ХАИ», Харьков

СЦЕНАРИЙ СОЗДАНИЯ ЭКСПЕРТНОЙ СИСТЕМЫ ДЛЯ ПРЕДВАРИТЕЛЬНОЙ ЭКСПРЕСС-ДИАГНОСТИКИ КЛЕТОК КРОВИ

В статье рассматриваются принципы создания системы экспресс-диагностики на основе исследования неокрашенных эритроцитов крови человека с описанием базы данных и базы знаний. Отмечены нормальные и патологические формы красных кровяных клеток. Представлена взаимосвязь работы всех элементов автоматизированной системы исследования эритроцитов.

Ключевые слова: эритроциты, экспертная система, диагностика.

Введение

В настоящее время для различных сфер медицинской деятельности интенсивно разрабатываются автоматизированные информационные технологии. В этом плане медицинская диагностика не является исключением. Изменения в крови происходят при достаточно широком спектре заболеваний, поэтому исследования, проводимые в области гематологической диагностики, являются актуальными. Для проведения предварительной экспресс-диагностики заболеваний крови, позволяющей делать массовые обследования населения, предлагается создание экспертной системы на основе обработки изображений неокрашенных гематологических клеток. Основное преимущество такой системы – сокращение материальных затрат и времени, затрачиваемого на исследования, а также оценивание эритроцитов, не подвергшихся химическому воздействию. Вместе с тем создание экспертной системы позволит своевременно выявить различные заболевания крови и обеспечит поддержку принятия решений медицинским специалистом в диагностике различных патологических состояний (www.computerbooks.ru/books/Programming/Book-Introduction-to-Expert-Systems).

Постановка задачи. Ставится задача создания структуры автоматизированной системы диагностики заболеваний, характеризующихся изменениями красных кровяных телец крови на основе анализа качественных и количественных характеристик неокрашенных эритроцитов.

Структура разрабатываемой системы

Наиболее важным этапом при создании экспертной системы является формирование базы данных, структура которой представлена на рис. 1.

В базу данных входят два каталога. Первый каталог содержит в себе данные каждого обследуемого, а именно фамилию, имя, отчество, дату исследования, изображения мазка его крови, а также полученные результаты с заключением. Второй содержит заведомо нормальные изображения клеток крови, с которыми будут сравниваться исследуемые клетки.

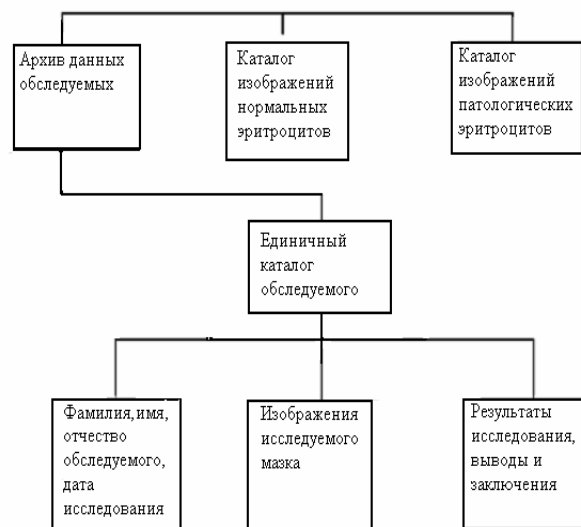


Рис. 1. Схема базы данных системы экспресс-диагностики эритроцитов

Для создания базы данных последних была обследована кровь 50 заведомо здоровых людей. Врачами-лаборантами (экспертами) проводилось исследование клеток крови по окрашенным мазкам. По их заключению они соответствовали норме. После этого исследовались изображения неокрашенных клеток в мазках крови этих же людей, изучались различные параметры, усреднялись и заносились в базу данных в виде галереи изображений нормальных клеток. Третий каталог включает в себя изображения патологических форм эритроцитов. Поскольку их количество велико и большинство из них встречается редко, то система предполагается быть самообучающейся. При выявлении неизвестной формы клетки для системы, специалист, определив патологические изменения, оценивает их и заносит в каталог.

В предлагаемой системе в неокрашенных мазках крови оцениваются эритроциты. Показатели параметров эритроцитов, которые помогут принять решение в диагностике заболеваний – это их размер, форма, содержание гемоглобина, наличие внутри-

клеточных включений. Для того чтобы определить предрасположенность или наличие какого-то заболевания создана база знаний. Она состоит из каталогов, представленных на рис. 2.

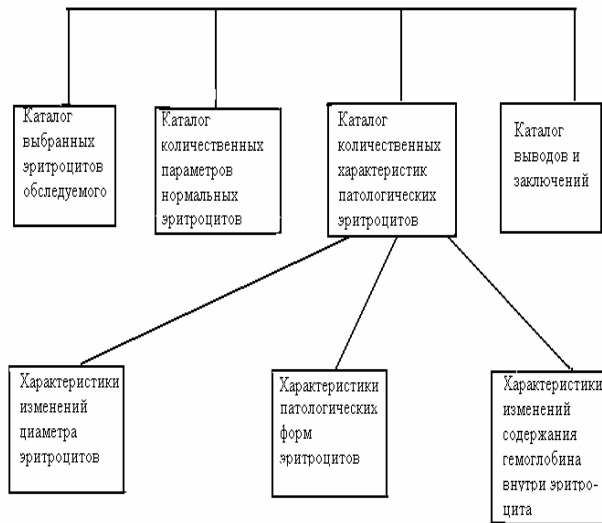


Рис. 2. Схема базы знаний автоматизированной системы экспресс-диагностики эритроцитов

В первом каталоге содержится архив исследуемых клеток. С помощью специальных программных модулей автоматически обнаруживаются клеточные элементы крови обследуемого, выделяются, идентифицируются в количестве 500 эритроцитов и заносятся в архив для проведения различных вычислений [1]. Во втором каталоге содержится информация о нормальных параметрах клеток [2]. Нормальный эритроцит, обычно называемый дискоцитом, представляет собой двояковогнутый диск со средним диаметром 7,2 – 7,9 мкм в высушенном препарате и 8,3 – 8,7 мкм во влажном. Толщина клетки h изменяется от 1,7 – 2,5 мкм в сухом до 1,5 – 1,7 мкм во влажном препарате. Площадь поверхности клетки составляет 128–160 мкм², а объем – 76 – 96 мкм³ [8]. В оптическом диапазоне в изображении эритроцита можно идентифицировать две фазы с разным коэффициентом преломления: мембраны эритроцита, оптические свойства которой определяются, прежде всего, двойным липидным слоем (имеющим толщину порядка 7 нм и показатель преломления около 1,46 [9]), и цитоплазмы, оптически достаточно однородной, с показателем преломления 1,40. Вклад мембраны в диаграмму рассеяния составляет не более 1% в типичном случае и не более 2% в наихудшем случае малых эритроцитов с низкой концентрацией гемоглобина [10]. Поэтому при фотометрировании эритроцитов влиянием мембраны на оптическую плотность можно пренебречь, и считать эритроцит состоящим только из гемоглобина. Среднее содержание гемоглобина в эритроците составляет 27 – 35 пг.

Соотношения между разными субпопуляциями эритроцитов в норме приведены в табл. 1.

Таблица 1

Соотношения разных субпопуляций эритроцитов в норме

Показатель границы нормы	%
Дискоциты с пеллором	80 – 100
Дискоциты без пеллора	0 – 15
Всего дискоцитов	92 – 100
Эхиноциты	0 – 6
Стоматоциты	0 – 2
Всего необратимо измененных клеток	0 – 1
Всего измененных клеток	0 – 8

Большая вариабельность нормы для дискоцитов с пеллором (этим термином называют просветление в центре изображения клетки) и без пеллора обусловлена тем, что в разных областях препарата их соотношение может изменяться, но их сумма относительно постоянна. Внешние изменения, наблюдаемые глазом человека при световой микроскопии, позволяют дать приблизительную и субъективную оценку основных характеристик эритроцитов. Оцифровывание изображения дает возможность применить автоматизированный метод оценки с определением количественных характеристик (диаметр, площадь, форма, уровень вложенности и пр.) этих клеток, и на основе анализа проведенных измерений сделать соответствующие выводы о предрасположенности или наличии у человека определённого вида заболевания.

В третьем каталоге базы знаний содержатся данные о видах изменений эритроцитов с их количественными характеристиками и результатами оценивания кривой Прайс-Джонса - кривой распределения клеток по диаметру эритроцитов. В общем случае, изменения, происходящие с эритроцитами периферической крови, можно разделить на 3 группы:

1. Нарушения формы эритроцитов: появление атипичных клеток (пойкилоцитоз).
2. Изменение размеров клеток: увеличение или уменьшение среднего диаметра (макро- и микроцитоз), увеличение дисперсии (анизоцитоз). Более детальные представления о размерах эритроцитов дает изучение распределения клеток по объему с построением гистограмм (типа кривых Прайс-Джонса).
3. Сдвиги в содержании внутриклеточного гемоглобина в эритроцитах: увеличение и уменьшение среднего (гипер- и гипохромия), увеличение дисперсии (анизохромия) [3, 4].

В четвертом каталоге базы знаний содержится информация о заболеваниях, характерных для определенных изменений эритроцитов. Взаимосвязь заболеваний и изменений эритроцитов представлены ниже.

1. Обратимые формы эритроцитов.

В данном случае основным фактором, вызывающим трансформацию нормальных эритроцитов, является ионный состав среды, окружающей эритроцит. Эти формы также могут появляться как переходные в процессе старения эритроцита [4].

1.1. Эхиноциты – сферические клетки, на поверхности которых достаточно регулярно располагается 30-50 спикул. При этом отношение поверхности к объему остается нормальным. Изменение рН от нейтрального до щелочного и обратно вызывает обратимый переход дискоцита в сфероцит и обратно.

1.2. Стоматоциты – эритроциты в виде “спущенного мяча”. В зависимости от положения в мазке крови выглядят как округлые клетки с большим щелевидным пэллором, либо как “шлемовидные” клетки. При наследственном стоматоцитозе причиной является повышенная проницаемость мембраны для натрия и калия.

2. Необратимо измененные клеточные формы.

Приведем сведения о некоторых, как правило, необратимо измененных формах, существование и клиническая значимость которых считаются общепризнанными [8].

2.1. Клетки, появление которых связано с нарушениями в синтезе гемоглобина и сохраняющие дискоидную форму:

2.1.1. Микроциты, сохраняющие нормальную форму, но с диаметром менее 6,5 мкм, “гипохромные” клетки и лептоциты – тонкие клетки с нормальным диаметром трудно разделить на отдельные классы. Все эти клетки имеют уменьшенный объем и количество гемоглобина. Основным фактором оказывается нарушение синтеза гемоглобина, что характерно при железодефицитной анемии, анемии при хронических болезнях, а также некоторых гемоглобинопатиях.

2.1.2. Макроцит – клетка с увеличенным диаметром (>8,5 мкм) и объемом (>110 мкм³). Появление макроцитов наблюдается при усиленном эритропоэзе, В12- и фолиево-дефицитных анемиях, среднее содержание гемоглобина в клетке увеличивается (> 40 пг). Увеличение объема клетки обычно всегда пропорционально увеличению внутриклеточного гемоглобина. Площадь пэллора уменьшена или его вообще нет, макроцит часто имеет овальную форму. При усиленном эритропоэзе макроциты имеют обычную круглую форму.

2.2. Клетки, форма которых изменена за счет присутствия патологической формы гемоглобина.

2.2.1. Серповидные клетки – характерны для серповидно-клеточной анемии, содержат гемоглобин S, способный полимеризоваться и деформировать мембрану, особенно при низком рО₂.

2.3. Клетки с первичным нарушением функции липидного компонента мембраны.

2.3.1. Тонкие макроциты (паноциты) характеризуются увеличенным диаметром и нормальным объемом. Форма их обычно круглая, а область пэллора увеличена. Часто встречаются вместе с мишеневидными клетками. Содержание холестерина и лецитина в мембране увеличено. Наблюдаются при болезнях печени, алкоголизме, после спленэктомии.

2.3.2. Кодоциты или мишеневидные клетки (target cells). Площадь поверхности увеличена за

счет избыточного включения холестерина. Особенно часто появляются при обструктивной желтухе (до 75% всех клеток). Также встречаются при талассемии, гемоглобинопатиях С и S, железодефицитной анемии.

2.3.3. Акантоциты – клетки с множественными нерегулярно расположенными выростами, которые в отличие от эхиноцитов не способны к возврату в нормальное состояние при помещении в свежую плазму. Подобные клетки сфероидальны, без пэллора, имеют от 3 до 12 спикул с булавовидными расширениями на концах. Длина и толщина спикул сильно варьирует. Объем, площадь поверхности, содержание гемоглобина обычно нормальны.

2.3.4. Дакриоциты или каплевидные клетки (tear drop cells) – в отличие от акантоцитов имеют одну большую спикулу и часто содержат включение – тельце Гейнца. Обычно являются микроцитами. Особенно часто появляются при миелофиброзе.

2.4. Клетки с нарушениями белков транспортных систем (первично – нарушение транспортной функции мембраны).

2.4.1. Ксероциты – уплотненные дегидратированные клетки нерегулярной формы. Характерны для наследственной болезни семейного ксероцитоза.

2.5. Клетки с нарушениями белков спектриновой сети (нарушение механической функции мембраны).

2.5.1. Микросфероциты – специфические клетки для наследственного микросфероцитоза (анемии Шоффара-Минковского). Нарушение спектрина приводит к неустойчивости мембраны. Выявление их на мазках крови иногда требует большой тщательности [8].

2.5.2. Сфероциты – обычно представляют терминальную стадию, в которую переходят эхиноциты, акантоциты и стоматоциты при необратимом повреждении и естественном старении [4].

2.5.3. Эллиптоциты в норме составляют менее 1% всех клеток, а при анемиях (талассемия, железодефицитная и мегалобластная анемии) их содержание доходит до 10%.

2.6. Клетки, появление которых обусловлено аутоиммунными механизмами.

2.6.1. “Укушенные” клетки (дегмациты), эритроциты и полутени. При воздействии солей тяжелых металлов (в основном свинца), органических соединений меняются антигенные свойства эритроцитов и он становится мишенью для макрофагов, которые “откусывают” часть клетки. При этом часто наблюдаются тельца Гейнца.

2.6.2. Шизоциты – мелкие, с диаметром меньше 4 мкм, клетки нерегулярной формы. Встречаются при гемолитической анемии.

Установлено, что у больных вибрационной болезнью увеличена доля измененных форм эритроцитов – до 15% (при норме не более 3%) [5]. Изменения эритроцитов периферической крови при острых лейкозах заключается в снижении среднего содержания ге-

моглобина в эритроците, пойкилоцитозе (патологические типы эритроцитов: эхиноциты, стоматоциты, акантоциты, дегенеративно измененные клетки, клетки с тельцами Гейнца) и выраженном анизоцитозе [6]. Увеличение диаметра эритроцитов при заболеваниях печени в значительной степени связано с их уплотнением – планоцитозом (www.mecos.ru).

Алгоритм взаимосвязи элементов разрабатываемой системы

После создания базы данных и знаний был предложен алгоритм работы автоматизированной системы экспресс-диагностики эритроцитов в целом, представленный на рис. 3.

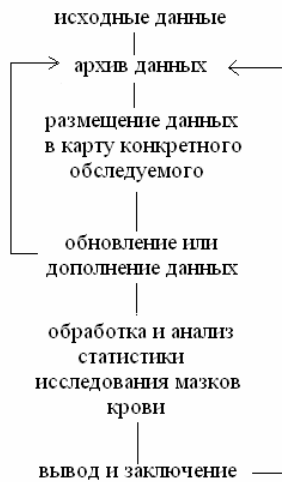


Рис. 3. Алгоритм работы системы экспресс-диагностики эритроцитов

Начальным этапом работы является получение исходных данных в виде цифрового изображения эритроцитов с последующим отправлением их в архив конкретного обследуемого. При повторных исследованиях этот архив дополняется и обновляется. После этого изображения клеток крови подвергаются обработке и анализу с использованием различных статистических методов. На окончательном этапе выдаются количественные характеристики результата исследований, на основании которых принимается решение о наличии или отсутствии заболевания, а также делаются выводы о динамике его развития. Эти данные заносятся в каталог каждого обследуемого человека.

Выводы

В данной статье предложена общая структура экспертной системы диагностики заболеваний по

анализу изображений эритроцитов, отличающаяся от известных аналогов [7] использованием в качестве исходных данных неокрашенных эритроцитов в мазке крови. Система автоматизированной эритроцитометрии может эффективно использоваться для ранней диагностики гематологических заболеваний при скрининговых обследованиях больших групп населения в районах экологических катастроф, для определения динамики заболевания и эффективности проводимого лечения различных видов анемий.

Список литературы

1. Прэтт У. Цифровая обработка изображения. – М.: Мир, 1982. – 340 с.
2. Цитофотометрия гемопоэтических клеток / Г.И. Козинец и др. – Томск, 1986. – 260 с.
3. Роуз М. Дж., Берлинер Н. Эритроциты // В кн.: Шиффман Ф. Дж. Патология крови: Пер. с англ. – М.–С.-Пб., 2000. – С. 71-101.
4. Сороковой В.И., Никитина Г.М., Моченова Н.Н. Роль плазмолеммы в процессах старения, элиминации и воспроизводства эритроцитов: микровезикулы плазмолеммы как стимуляторы эритропоэза. // Вестник Российской академии медицинских наук. – 1996. – № 9. – С. 35-40.
5. Алексеева Г.А. Морфофункциональные характеристики эритроцитов периферической крови при вибрационной болезни: Дисс... канд. мед. наук. – М., 1996. – 210 с.
6. Козинец Г., Симоварт Ю. Поверхностная архитектура клеток периферической крови в норме и при заболеваниях системы крови. – Таллинн: 'Валгус', 1984. – 116 с.
7. Методы компьютерной цитологии в гематологических исследованиях. / В.М. Погорелов, В.С. Медовый, В.А. Балабуткин, Б.З. Соколинский, А.М. Пятницкий, Г.И. Козинец // Клиническая лабораторная диагностика. – М. – 1997. – № 11. – С.40-44.
8. Bessis M. Red cell shapes. An illustrated classification and its rationale. Nouv Rev Fr Hematol 12:721, 1972 b.
9. Bartels P.H. Videophotometry: Sources of errors // Manual of Quant. Pathology in Cancer Diagnosis and Prognosis. ed. by Baak J.P.A. – New York: Springer-Verlag. – 1991. – P. 182-188
10. Van Asseldelft O.W. Spectrophotometry of haemoglobin derivatives. – Assen, 1970. – 340 p.

Поступила в редколлегию 6.08.2008

Рецензент: канд. техн. наук, доцент О.С. Бутенко, Национальный аэрокосмический университет им. Н.Е. Жуковского «ХАИ», Харьков.

СЦЕНАРИЙ СТВОРЕННЯ ЕКСПЕРТНОЇ СИСТЕМИ ДЛЯ ПОПЕРЕДНЬОЇ ЕКСПРЕС-ДІАГНОСТИКИ КЛІТОК КРОВІ

І.Г. Красовська

У статті розглядаються принципи створення системи експрес-діагностики еритроцитів, заснованої на дослідженні незабарвлених клітин з описом бази даних і бази знань. Відзначено нормальні й патологічні форми еритроцитів. Представлено взаємозв'язок роботи всіх елементів автоматизованої системи дослідження червоних кров'яних клітин людини.

Ключові слова: еритроцити, експертна система, діагностика.

SCENARIO OF CREATION OF CONSULTING MODEL FOR PRELIMINARY EXPRESS-DIAGNOSTIC OF CAGES OF BLOOD

I.G. Krasovskaya

In article principles of the making of the red blood cells system express-diagnostic are considered, which are founded on research of the human red blood cells, that are not colored with description database and knowledgebase. Normal and pathological forms of the erythrocytes are noted, the work intercoupling of the automatic systems all elements of the research red blood cells is presented in article.

Keywords: red blood cells, expert system, diagnostic.