

УДК 004.94

Е.О. Шамраева

Харьковский национальный университет радиоэлектроники, Харьков

МЕТОДЫ ВТОРИЧНОЙ ОБРАБОТКИ РЕНТГЕНОГРАММ

В работе рассмотрены вопросы вторичной обработки рентгенограмм, связанные с фильтрацией изображения, увеличением контраста, сегментацией костных структур. Предложен комплексный метод обработки полутоновых изображений, в частности, рентгенограмм.

Ключевые слова: рентгенограмма, адаптивный медианный фильтр, степенное преобразование, повышение контраста, сегментация, порог бинаризации, морфологический фильтр.

Введение

Оперативное и достоверное диагностирование невозможно без применения компьютерных методов анализа и алгоритмов обработки первичной медицинской информации, таких как снимки УЗИ, рентгенограммы, томограммы, различного рода эндоскопические снимки. В ряде случаев снимки, полученные при первичной диагностике, нуждаются в обязательной компьютерной обработке, поскольку установление точного диагноза визуальными методами слишком затруднено.

К данным случаям относится, например, постановка диагноза по оцифрованным рентгеновским снимкам, первоначально полученным на пленочном носителе.

Автоматизированное выявление аномальных объектов на видеоизображениях является сложной задачей, состоящей из нескольких этапов: первичное получение снимков, фильтрация, оконтуривание, сегментация, распознавание, классификация. Каждый из этапов сам по себе является сложной многоуровневой задачей, имеющей свою специфику и особенности.

На сегодняшний день науке известно значительное количество математических методов, реализующих собой тот или иной алгоритм обработки изображения.

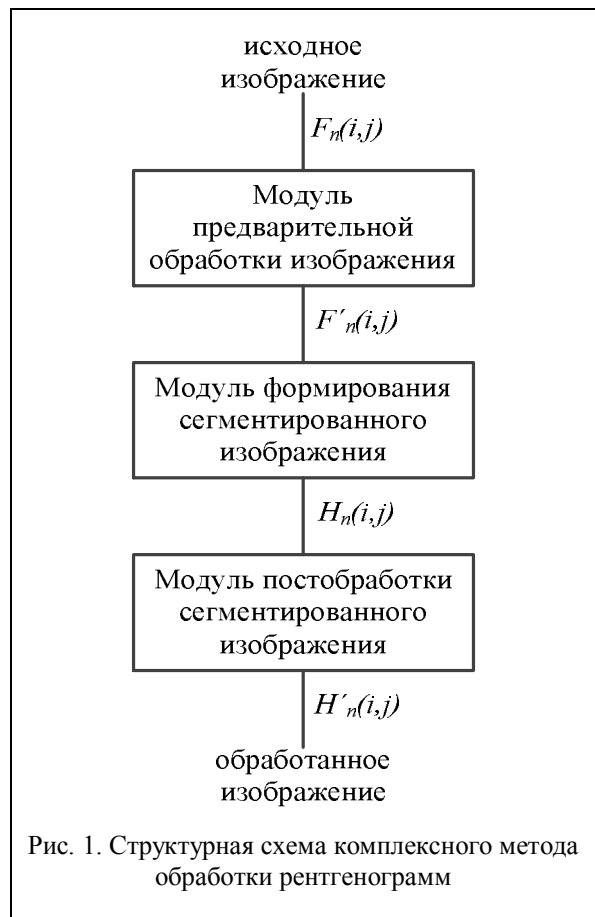
Однако во многих медицинских учреждениях Украины стоит устаревшее оборудование, которое не поддерживает современные стандарты сбора, передачи и хранения медицинской информации.

Целью данной работы является разработка комплексного метода обработки полутоновых изображений, в частности, рентгенограмм.

1. Структура комплексного метода обработки рентгенограмм

В работе разработан комплексный метод обработки полутоновых изображений, в частности, рентгенограмм, основанный на согласовании методов фильтрации, степенных преобразований, сегмента-

ции и последующей коррекции сегментированных данных. Структурная схема данного комплексного метода представлена на рис. 1.



Структурную схему данного комплексного метода можно представить в виде совокупности модулей предварительной обработки изображения, формирования сегментированного изображения и постобработки сегментированного изображения. Исходными данными для работы модуля предварительной обработки являются полутоновые 8-ми битовые изображения рентгенограмм.

На рис. 2 изображена рентгенограммы головы (а) и кисти руки (б) и стоп человека (в).

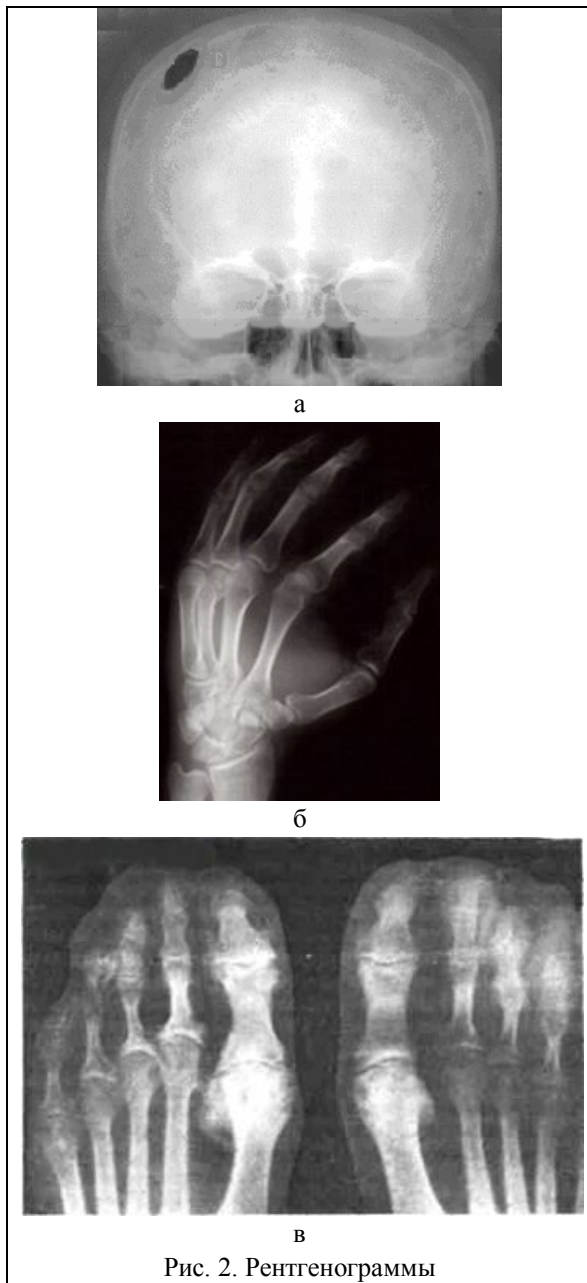


Рис. 2. Рентгенограммы

2. Предварительная обработка рентгенограмм

Процедура предварительной обработки представляет собой применение различного типа фильтров для удаления помех, возникающих в результате аппаратной дискретизации и квантования, для подавления внешних шумов, для сглаживания импульсных шумов, обусловленных низким качеством рентгеновской пленки.

Для предварительной обработки рентгенограмм могут использоваться как линейные, так и нелинейные фильтры [1]. В отличие от линейного фильтра, медианный фильтр и фильтр минимума не дают расфокусировки изображения, оставляя границы перепадов яркости элементов четкими.

На оцифрованных РГ-изображениях кости представляют собой наиболее яркие объекты. Одна-

ко рентгенограммы имеют достаточно низкую контрастность и большую зашумленность вследствие специфики получения исходных данных. Поэтому задачей предварительной обработки является устранение мелкозернистого шума, определяемого плохим качеством рентгеновского снимка, повышение контрастности РГ-изображения без искажений информативных областей снимка. Модуль предварительной обработки реализован на основе адаптивного медианного фильтра [1], отличие которого от обычного медианного фильтра состоит в том, что он изменяет (увеличивает) размеры окрестности S_{xy} во время работы в соответствии с условиями, представленными на рис. 3.

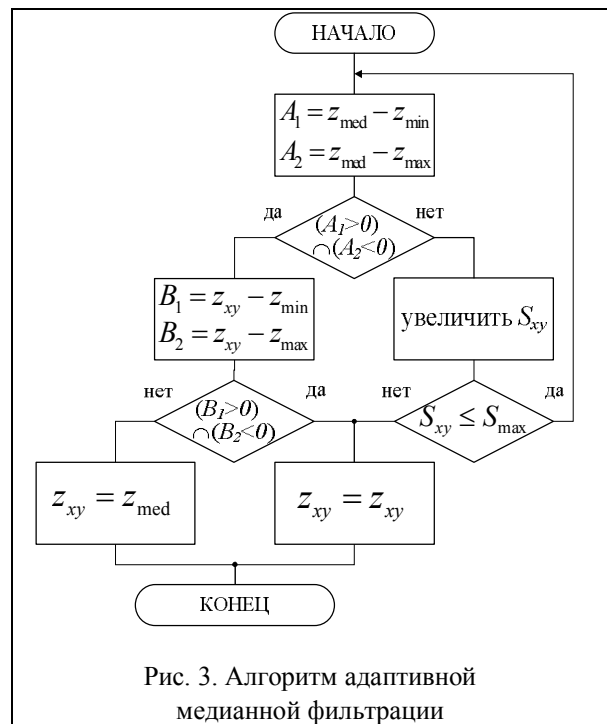


Рис. 3. Алгоритм адаптивной медианной фильтрации

На рис. 3: S_{xy} – прямоугольная окрестность; z_{min} – минимальное значение яркости в S_{xy} ; z_{max} – максимальное значение яркости в S_{xy} ; z_{med} – медиана значений яркости в S_{xy} ; z_{xy} – значение яркости в точке (x, y) ; S_{max} – максимально допустимый размер S_{xy} .

Значения z_{min} и z_{max} воспринимаются алгоритмом статистически как значения «импульсных» составляющих шума, даже если они не равны наименьшему и наибольшему возможным значениям яркости на изображении. На начальном этапе идет проверка, является ли медиана z_{med} импульсом или нет. Если условие $z_{min} < z_{med} < z_{max}$ выполнено, т.е. медиана не является импульсом, происходит проверка, является ли импульсом значение z_{xy} в той точке, которая отвечает центру окрестности.

Если условие $z_{\min} < z_{xy} < z_{\max}$ выполнено, то алгоритм дает на выходе неизменное значение z_{xy} , в противном случае – значение медианы.

Если условие $z_{\min} < z_{\text{med}} < z_{\max}$ не выполнено, то алгоритм предполагает увеличение размеров окрестности и повторения вычислений до тех пор, пока либо не будет найдена медиана, отличная от импульса, либо размеры окрестности не достигнут максимально допустимого размера. В последнем случае алгоритм дает на выходе значение z_{xy} .

После получения значения обрабатываемого элемента изображения, центр окрестности смещается в позицию следующего элемента. Алгоритм инициализируется вновь и применяется к пикселям внутри окрестности S_{xy} , находящейся в новом положении.

Такой подход к фильтрации изображения позволяет минимизировать искажения, вносимые обработкой изображения.

Критерием выбора максимально допустимого размера S_{xy} являются значения среднеквадратичного отклонения значений пикселей (СКО) и пикового отношения сигнала к шуму (P_0), означающее соотношение между максимумом возможного значения сигнала и мощностью шума, искажающего значения сигнала, рассчитанные по формулам (1) – (2) соответственно. Результаты расчета значений СКО и P_0 представлены в табл. 1. Рентгенограммы, подвергнутые предварительной обработке на основе адаптивной медианной фильтрации, представлены на рис. 4.

СКО для двух монохромных изображений I и K размера $m \times n$, одно из которых считается зашумленным приближением другого, вычисляется согласно выражению:

$$\text{СКО} = \frac{1}{mn} \sum_{i=0}^{m-1} \sum_{j=0}^{n-1} (I(i, j) - K(i, j))^2. \quad (1)$$

Пиковое отношение сигнала к шуму определяется как:

$$P_0 = 10 \lg \left(\frac{M_I^2}{\text{СКО}} \right) = 20 \lg \left(\frac{M_I}{\sqrt{\text{СКО}}} \right), \quad (2)$$

где M_I – максимальное значение яркости пикселей изображения.

Типичное значение параметра P_0 для определения качества отфильтрованного изображения лежит в пределах от 30 дБ до 40 дБ. При комплексной оценке качества фильтра для учета влияния P_0 в работе введен коэффициент K_{P_0} :

$$K_{P_0} = \begin{cases} P_0, & \text{при } 40 > P_0 \geq 30; \\ 0, & \text{при } P_0 < 30. \end{cases} \quad (3)$$

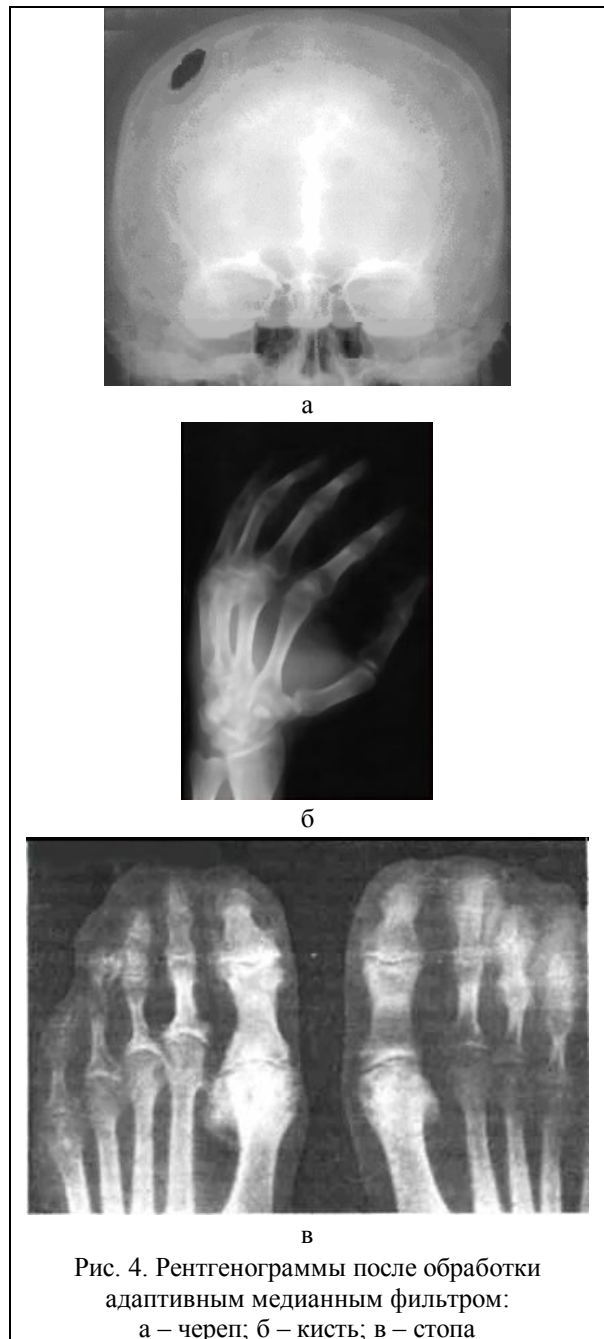


Рис. 4. Рентгенограммы после обработки адаптивным медианным фильтром: а – череп; б – кисть; в – стопа

Таблица 1
Зависимость качества предварительной обработки РГ-снимка (размером 1417×1062 пикселей) от типа и параметров фильтров

Размер маски медианного фильтра	Параметры качества фильтрации		
	СКО	P_0	K_{P_0}
3×3	6,47	40,02	0
5×5	12,48	37,17	37,17
7×7	18,24	35,52	35,52
9×9	23,55	34,41	34,41
11×11	30,07	33,35	33,35
13×13	36,31	32,53	32,53
15×15	42,76	31,82	31,82
17×17	65,33	29,98	0

Адаптивная медианная фильтрация осуществляется посредством движения квадратной апертуры $(2p+1) \times (2p+1)$ ($p = S_{xy}$) по изображению рентгенограммы $F(i, j)$ и заменой значения интенсивности элемента изображения в центре апертуры медианой исходных значений интенсивностей остальных элементов апертуры.

Данный метод позволяет полностью устранить локально расположенные помехи на изображении, не превосходящие по площади половины площади апертуры фильтра $S_F = (2p+1)^2$.

Таковыми помехами, как правило, являются изображения небольших костных фрагментов и артефакты от структур с высокой плотностью, например, внешних рентген-контрастных меток, определяющих базовую плоскость сканирования.

Для уменьшения эффекта размытия границ костных структур метод реализуется нерекурсивно, путем записи результирующих данных в отдельный буфер.

В связи с тем, что рентгенограммы имеют достаточно низкий контраст (рис. 2, а), могут иметь области с сильным затемнением (рис. 2, б) или засветленные области, то является целесообразным усилить контрастность изображений путем увеличения динамического диапазона яркостей [1]. Данную процедуру можно выполнить путем применения к изображению степенных преобразований:

$$s = cr^\gamma, \quad (4)$$

где r – яркость на входе; s – яркость на выходе; c и γ – положительные константы.

Графики зависимостей s от r при различных значениях γ при $c=1$ показаны на рис. 5.

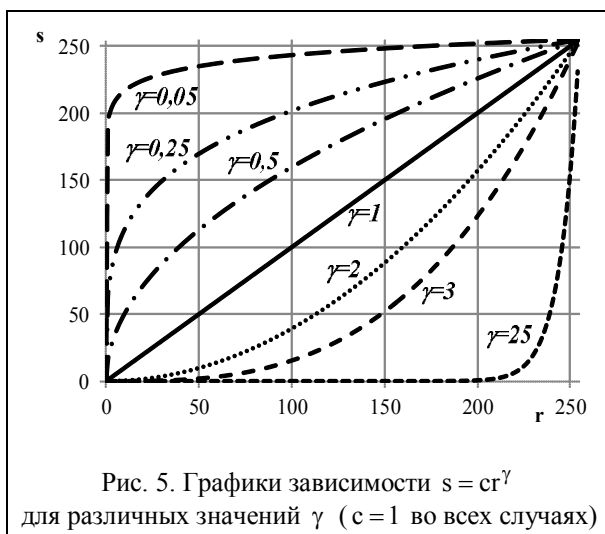


Рис. 5. Графики зависимости $s = cr^\gamma$ для различных значений γ ($c=1$ во всех случаях)

Кривые степенных зависимостей при малых γ отображают узкий диапазон малых входных значений в широкий диапазон выходных значений, при

этом для больших входных значений верно обратное утверждение. На рисунке видно, что кривые, полученные со значениями $\gamma > 1$ дают прямо противоположный эффект по сравнению с теми, которые получены при $\gamma < 1$. При $c = \gamma = 1$ происходит тождественное преобразование.

При обработке затемненных изображений необходимо растянуть уровни яркостей. Это может быть достигнуто с помощью степенного преобразования с показателем степени меньше 1.

При засветленных изображениях необходимо понизить яркость, что достигается с помощью преобразования (4) со значением γ больше 1.

В работе обработка рентгеновских снимков производится с помощью степенного преобразования с автоматическим выбором параметра γ . Этот параметр выбирается в зависимости от того, какова средняя яркость изображения.

Обработанные рентгенограммы представлены на рис. 6.

3. Сегментация рентгенограмм

В ряде случаев, например, при определении формы черепного дефекта [2, 3], при выявлении металлического инородного предмета, рентгенограммы необходимо подвергнуть процедуре сегментации. На основании того, что на рентгенограммах костные структуры, являющиеся наиболее плотными анатомическими образованиями и представляются в виде светлых объектов на достаточно однородном темном фоне, можно применить т.н. пороговые методы сегментации.

Построение бинарной характеристической функции для выделения костных структур пороговым методом проводится согласно формуле:

$$H(i, j) = \begin{cases} 1; & \text{при } F'(i, j) \geq T; \\ 0; & \text{при } F'(i, j) < T. \end{cases} \quad (6)$$

Гистограмма яркости рентгенограммы черепа, представленная на рис. 6, а, и результат сегментации костных структур на РГ-изображении пороговым методом с автоматическим выбором порогового значения по результатам анализа гистограммы интенсивности приведены на рис. 7.

Определение порогового значения проводится с помощью анализа гистограммы изображения РГ-снимка, имеющей сложный многомодовый характер. Учитывая, что изображения РГ-снимков имеют стабильную характеристику фона, а так же априорную информацию, о том, что костным структурам соответствуют области с максимальной интенсивностью, значение глобального порога T для сегментации определяется путем анализа экстремумов на гистограмме изображения по формуле (6).

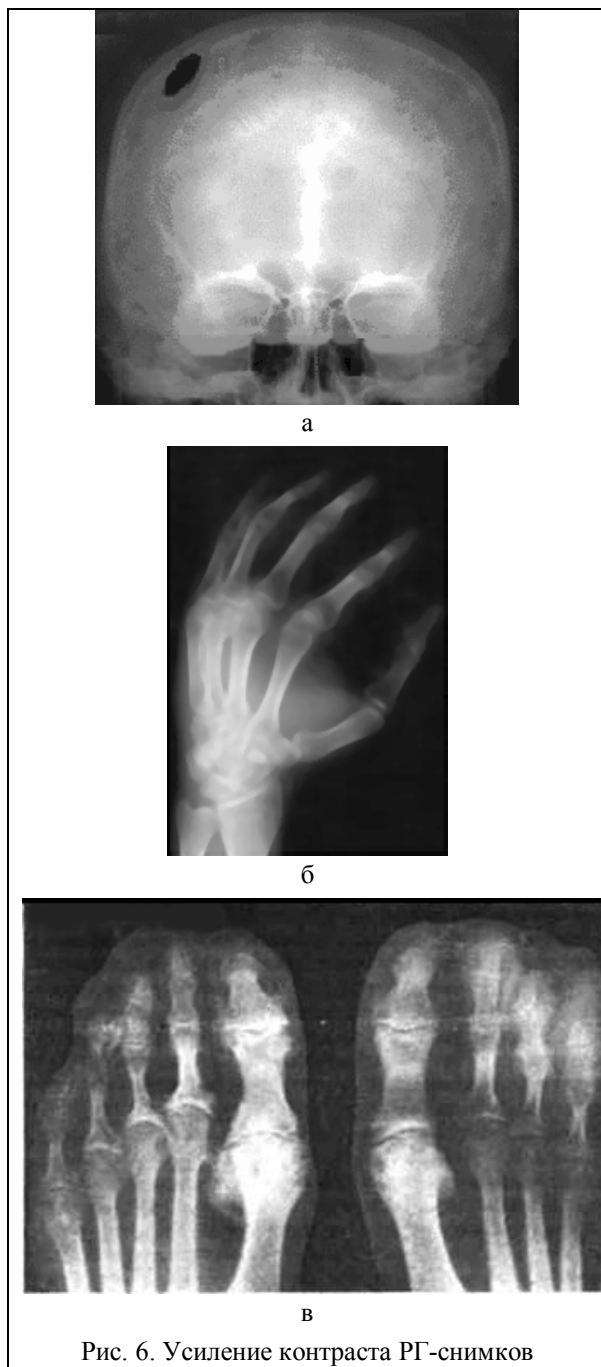


Рис. 6. Усиление контраста РГ-снимков

Как видно из рис. 7, б, на изображении остались локальные помехи, представляющие собой отдельные связные области, не относящиеся к костям черепа, а также разрывы в костных фрагментах, не являющиеся посттравматическим дефектом черепа или изображением лицевой части черепа. Эти помехи устраняются путем применения методов постобработки к данному изображению.

4. Постобработка рентгенограмм

Для устранения оставшихся локальных помех на бинарной характеристической функции и придания гладкости границам сегментированных областей используется метод постобработки. В его основе

лежит применение морфологических операций замыкания и замыкания [1], базирующихся на операциях эрозии и дилатации.

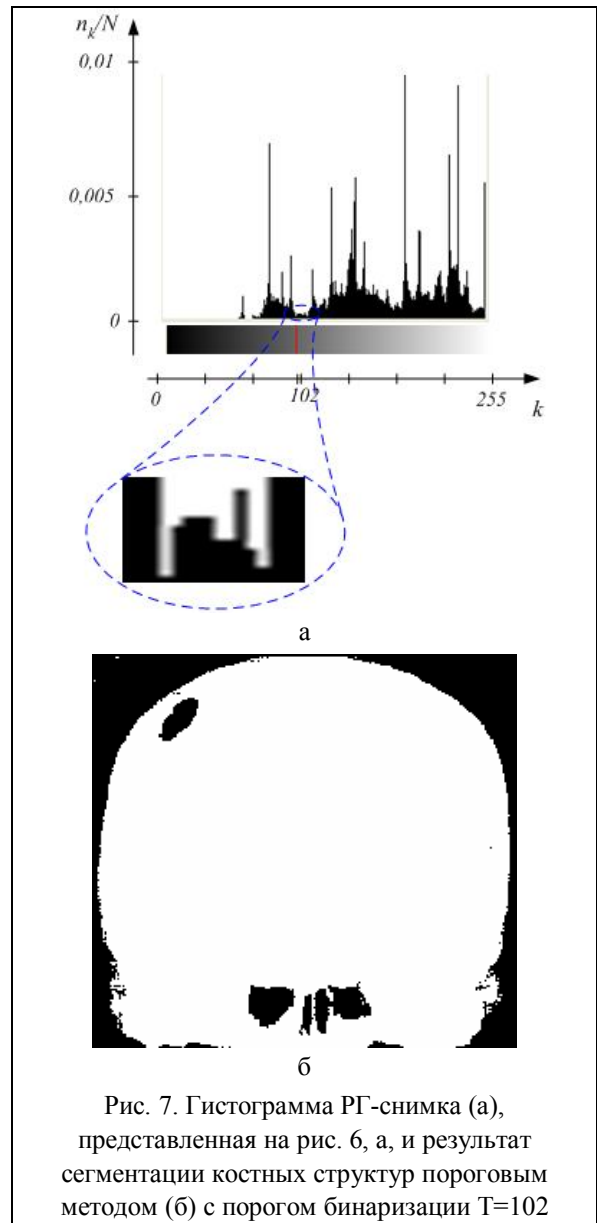


Рис. 7. Гистограмма РГ-снимка (а), представленная на рис. 6, а, и результат сегментации костных структур пороговым методом (б) с порогом бинаризации $T=102$

Операции размыкания и замыкания сглаживают контуры объекта. Причем размыкание обрывает узкие перешейки и ликвидирует выступы небольшой ширины; замыкание в общем случае «заливает» узкие разрывы и длинные углубления малой ширины, а также ликвидирует небольшие отверстия и заполняет промежутки контура.

Дилатация множества A по множеству B определяется как

$$A \oplus B = \left\{ z \mid \left(\hat{B} \right)_z \cap A \neq \emptyset \right\}, \quad (7)$$

где $\left(\hat{B} \right)_z$ – параллельный перенос (сдвиг) центрального отражения множества B в точку $z = (z_1, z_2)$.

В основе этого соотношения лежит получение центрального отражения множества B относитель-

но его начала координат (центр B) и затем сдвиг полученного множества в точку z . При этом дилатация множества A по B – это множество всех таких смещений z , при которых множества \hat{B} и A совпадают, по меньшей мере, в одном элементе.

Эрозия A по B определяется как

$$A \ominus B = \{z | (B)_z \subseteq A\}, \quad (8)$$

где $(B)_z$ – сдвиг множества B в точку $z = (z_1, z_2)$.

Эрозия множества A по примитиву B – это множество всех таких точек z , при сдвиге в которые множество B целиком содержится в A .

Размыкание множества A по примитиву B определяется равенством

$$A \circ B = (A \ominus B) \oplus B. \quad (9)$$

Размыкание множества A по примитиву B строится как эрозия A по B , результат которой подвергается дилатации по тому же примитиву B .

Аналогично, замыкание множества A по примитиву B определяется как

$$A \bullet B = (A \oplus B) \ominus B, \quad (10)$$

т.е. как дилатация множества A по B , за которой следует эрозия по тому же примитиву B .

Результаты применения методов постобработки к бинарному изображению РГ-снимка представлены на рис. 8.

Изображения, представленные на рис. 8, не имеют локальных помех и представляют собой контрастные изображения костных структур с ярко выраженным черепным дефектом.

Выводы

Разработанный комплексный метод обработки рентгенограмм позволяет получить более четкие

изображения костных структур на изображении, что повышает диагностическую ценность РГ-снимка.

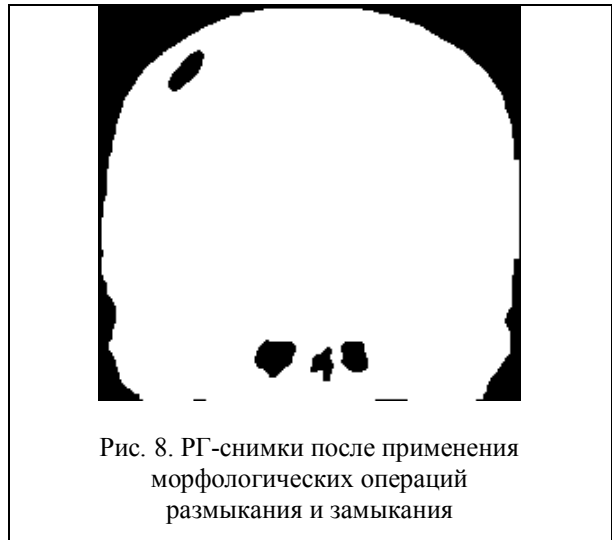


Рис. 8. РГ-снимки после применения морфологических операций размыкания и замыкания

Список литературы

1. Гонсалес Р. Цифровая обработка изображений / Р. Гонсалес, Р. Вудс; пер. с англ. П.А. Чочиа. – М.: Техносфера, 2006. – 1072 с.
2. Бых А.И. Возможности реконструкции черепных дефектов по данным краниографии / А.И. Бых, О.Г. Аврунин, Е.О. Шамраева // Техническая электродинамика. – 2008. – № 4. – С. 113-116.
3. Шамраева Е.О. Построение моделей черепных имплантов по рентгенографическим данным / Е.О. Шамраева, О.Г. Аврунин // Прикладная радиоэлектроника. – 2005. – Т4, №4. – С. 441-443.

Поступила в редколлегию 1.02.2013

Рецензент: д-р техн. наук, проф. С.Г. Удовенко, Харьковский национальный университет радиоэлектроники, Харьков.

МЕТОДИ ВТОРИННОЇ ОБРОБКИ РЕНТГЕНОГРАМ

О.О. Шамраєва

У роботі розглянуто питання вторинної обробки рентгенограм, які пов'язано з фільтрацією зображень, збільшенням контрасту, сегментацією кісткових структур. Запропоновано комплексний метод обробки напівтонових зображень, зокрема, рентгенограм.

Ключові слова: рентгенограма, адаптивний медіанний фільтр, степеневе перетворення, підвищення контрасту, сегментація, поріг бінаризації, морфологічний фільтр.

RECYCLING X-RAY IMAGES METHODS

E.O. Shamraeva

The secondary processing methods of X-ray images were considered, which were related with image filtering, contrast increasing, segmentation of bone structures. The complex method of processing grayscale images, in particular, X-ray was proposed.

Keywords: sciagram, adaptive median filter, sedate transformation, increase of contrast, segmentation, threshold of binarization, morphological filter.