ПОРІВНЯЛЬНИЙ АНАЛІЗ ЕФЕКТИВНОСТІ ВИКОРИСТАННЯ ДЕЯКИХ ВИДІВ ОКЛЮЗІЙНИХ ШИН ПРИ ЛІКУВАННІ ОКЛЮЗІЙНИХ ПОРУШЕНЬ

З.Є. Жегулович

Національний медичний університет ім. О.О.Богомольця

Резюме. *проведено порівняльний аналіз результатів використання деяких видів оклюзійних шин за даними релаксації жувальних м'язів і суб'єктивного відчуття комфорту пацієнтів з оклюзійними порушеннями при патологічному стиранні зубів. Протягом тримісячного підготовчого періоду найбільшу єфективність показала релаксуюча стабілізуюча шина із протрузійним і ретрузійним контролем.*

Ключові слова: *релаксаційні шини, стабілізуючі шини, вертикалізуючі шини, оклюзійна хвороба, м'язово-суглобові дисфункції.*

СРАВНИТЕЛЬНЫЙ АНАЛИЗ ЭФФЕКТИВНОСТИ ПРИМЕНЕНИЯ НЕКОТОРЫХ ВИДОВ ОККЛЮЗИОННЫХ ШИН ПРИ ЛЕЧЕНИИ ПАЦИЕНТОВ С ОККЛЮЗИОННЫМИ НАРУШЕНИЯМИ

З.Е. Жегулович

Резюме

Проведен сравнительный анализ результатов эффективности применения некоторых видов окклюзионных шин по показателям релаксации жевательных мышц и субъективных ощущений комфорта пациентов с окклюзионными нарушениями при патологической стираемости зубов. На протяжении трех месяцев подготовительного периода наибольшую эффективность показала релаксирующая стабилизирующая шина с протрузионным и ретрузионным контролем.

Ключевые слова: релаксирующие шины, стабилизирующие шины, вертикализирующие шины, окклюзионная болезнь, мышечно-суставные дисфункции.

COMPARATIVE ANALYSIS OF SOME TYPES OF OCCLUSAL SPLINTS EFFICIANCY APPLICATION FOR TREATMENT OF PATIENTS WITH OCCLUSAL DISBALANCE

Z. Zhegulovitch

Summary

The comparative analysis of results of the efficiency of application of some types of occlusal splints on indicators of chewing muscles relaxation and subjective sensations of comfort of patients with occlusal disbalance after teeth surface loss is carried out. Throughout three months of the preliminary treatment period the relaxation splint with anterior and retrusive guidance has shown the greatest efficiency.

Key words: relaxation splints, stabiliziation splints, verticalization splints, occlusal deseases, muscles and temporomandibular joint dysfunctions.

Головними ознаками патологічного стирання є пошкодження рельєфу оклюзійної поверхні зубів, енаслідок чого відбувається втрата вертикальної оклюзійної висоти, створюються умови для формування нестабільних контактів зубів-антагоністів, змінюється положення нижньої щелепи при змиканні. Зміни рельєфу поверхні зубів суттєво впливають на характеристики динамічної оклюзії, погіршуючи координацію функціональних рухів нижньої щелепи й відповідно посилюючи навантаження на м'язи та скронево-нижньощелепні суглоби [1, 2, 5, 10, 16, 20].

Функціональне стирання зубів здійснюється біля ділянок центральних ямок і кінчиків опірних горбиків. Стирання, що виникає при ексцентричних рухах нижньої щелепи, практично завжди є ознакою парафункціональної активності жувальних м'язів, і його результатом є стирання скатів горбиків і сплощення оклюзійної поверхні. Дослідники знайшли дуже слабку кореляцію між бруксизмом та інтенсивністю стирання функціональних поверхонь зубів. Парафункції можуть суттєво впливати на положення та стирання зубів, при цьому здійснюються ремоделювання кісткової тканини та адаптація м'язів до даних умов. Така біологічна система знаходиться в постійній динаміці. Багатьма дослідженнями підтверджено, що між патологічним стиранням зубів, порушенням функції жувальних м'язів і дисфункцією скронево-нижньощелепових суглобів існує тісний патогенетичний зв'язок [2, 3, 5, 6, 7, 10, 14, 16].

Утрата оклюзійного рельєфу при патологічному стиранні має різноманітні симптоми оклюзійної хвороби – це стирання зубів, сколи реставрацій і зубів, чутливість зубів. У ряді випадків діагностуються травматична оклюзія, м'язово-суглобові дисфункції, абфракції, компресійний дентальний синдром, міграції зубів, зниження висоти прикусу, унаслідок чого оклюзійна реабілітація таких пацієнтів дуже складна, потребує поглибленної діагностики та міждисциплінарного підходу при лікуванні [3, 6, 8, 16, 20, 22, 25].

Стирання оклюзійної поверхні може стати причиною стійкого зміщення нижньої щелепи з формуванням великої відстані сковзання в центрі й відповідно зміною положення суглобових голівок у скронево-нижньощелепових суглобах Відновлення оклюзійних детермінант потребує в першу чергу нормалізації стартового просторового положення нижньої щелепи з відбудовою оклюзійних поверхонь зубів у відповідній оклюзійній схемі, яка повинна забезпечити стабільність статичної оклюзії та функціональну динамічну оклюзію [6, 7, 16, 18, 25, 26].

При лікування таких пацієнтів у реорганізуючому підході центрального співвідношення щелеп (референц-положення) можна досягнути та підтвердити в більшості випадків тільки після нервово-м'язового перепрограмування протягомі певного терміну з використанням релаксуючих шин. Шини забезпечують ідеальну окклюзію для функціонування жувальних м'язів внаслідок усунення звичного змикання нижньої щелепи [6, 11, 13, 14, 16, 28].

Окклюзійні шини можна ефективно використовувати для вирішення таких завдань: покращення нейром'язової координації, лікування м'язово-суглобових

дисфункцій, підвищення вертикальної висоти, стабілізації положення нижньої щелепи, зміни паттерну рухів нижньої щелепи, тестування запланованої оклюзійної схеми в центричному та ексцентричному положеннях, перерозподілу навантаження при бруксизмі, уточнення оклюзійних етіологічних факторів під час встановлення діагнозу. В останній час значно поширились рекомендації про застосування релаксаційних шин при оклюзійних порушеннях і наявності ознак бруксизму [2, 9, 11, 13, 14, 17, 22, 24, 26, 27, 28].

Ефективнісь лікування оклюзійною шиною залежить від того, наскільки старанно вона підігнана, щоб нейром'язова система її сприйняла й була толерантною. У відповідності з етіопатогенетичною терапією оклюзійний пристрій повинна симулювати тільки ті оклюзійні взаємовідношення, що будуть відтворені на майбутніх реставраціях без змін. Оклюзійну шину можна розміщувати на нижній і верхній зубних дугах. Стабілізаційну щину за деякими пропозиціями треба виготовляти з відбитками зубів-антагонистів або рельєфом оклюзійної поверхні. Нижня щелепа при цьому встановлюється у правильне положення шляхом маніпулювання [2, 9]. За іншими рекомендаціями, стабілізаційна шина може бути релаксуючою із протрузійним і латеротрузійним контролем для центрування положення нижньої щелепи. Вона виготовляється в напіврегульованому або індивідуально налаштованому артикуляторі, має плоску поверхню в бокових ділянках і протрузійно-латеротрузійні направляючі у фронтальному відділку. Завдяки цьому при змиканні забезпечуються крапкові контакти опірних горбиків зубів-антагонистів і злійснюється незначне розмикання бокових зубів при функціональних рухах. Для завершення лікування на такій щині в багатьох випадках пропонується формування ретрузійного компонента в ділянці премолярів [8, 11, 12, 15, 16, 23, 25, 26, 28].

На жаль, на сьогодні, незважаючи на велике різноманіття запропонованих пристроїв, що застосовуються при встановленні комфортного положення нижньої щелепи, та значну кількість наукових досліджень у цьому напрямі, не існує чітких рекомендацій щодо виду шини та строків її корекції при лікуванні. У дослідженнях [18, 19, 21, 28] пацієнти після встановлення шини спостерігались протягом 90 днів у строки 7, 30, 60, 90-ти днів, ї за станом релаксації м'язів проводилась корекція.

Для ефективної оцінки результатів шинотерапії запропоновані застосування електроміографії, пальпація жувальних м'язів з урахуванням чутливості до болю. Використовують також суб'єктивні ознаки зниження ступеня больового синдрому дисфункції, які оцінюють за спеціальною шкалою [2, 3] За даними літературних джерел, усі ці критерії показують високий ступінь кореляції між початком і завершенням лікування релаксуючою шиною [4, 6, 10, 12, 17, 26].

У зв'язку з поширенням оклюзійних шин у сучасній стоматології та великою кількістю спірних рекомендацій про види оклюзійних шин, строки та ефективність їх використання в пацієнтів з оклюзійними порушеннями жувального апарату аналіз результатів лікування окклюзійними шинами на підготовчому до протезування етапі є актуальним.

Метою дослідження був порівняльний аналіз ефективності застосування деяких видів шин за результатами релаксації жувальних м'язів у пацієнтів з оклюзійними порушеннями при патологічному стиранні зубів.

Для виконання поставлених завдань проведено ретроспективне дослідження пацієнтів, які обстежувались і лікувались на кафедрі ортопедичної стоматології НМУ протягом 2003–2011 років. Відібрано історії хвороб 70-ти пацієнтів (43 жінки, 27 чоловіків) з генералізованою та змішаною формами патологічного стиранням I–III ступеня. Середній вік досліджуваних осіб становив 38,8±11,8 року.

Пацієнти, яких включили в дослідження, оцінювалися за такими критеріями: патологічне стирання зубів I–III ступеня (табл. 1, рис. 1), ортогнатичний прикус, природні зуби, малі дефекти зубних рядів, поодинокі штучні коронки та реставрації, мостоподібні протези, що заміщають малі дефекти зубних рядів. Критеріями виключення з дослідження були дефекти зубних рядів середнього та великого розміру, наявність знімних зубних протезів і великих мостоподіних протезів, синдром Костена.

Обстеження пацієнтів проводилося за загальноприйнятою схемою з використанням алгоритму клінічного функціонального аналізу за Славічеком, який включає суб'єктивну та об'єктивну оцінку стану жувального апарату (загальносоматичний стан, дентальний статус, клінічне дослідження м'язів, нервів, скронево-нижньощелепових суглобів, динаміку рухів нижньої щелепи, оклюзійні контакти). Дана схема доповнена естетичною анкетою та визначенням вертикальної оклюзійної висоти анатомо-фізіологічним методом (табл. 2, рис. 2).

У більшості пацієнтів визначався I–II ступінь генералізованої форми патологічного стирання, нерівномірний з переважною втратою зубних тканин у фронтальній або бокових ділянках. У зв'язку з цим оклюзійні детермінанти (стабільність контактів при змиканні щелеп та оклюзійні направляючі у динамічній оклюзії) було втрачено. Визначено також парафункціональні фасетки стирання, розташовані в більшій мірі на премолярах і молярах, балансуючі та гіпербалансуючі оклюзійні контакти. У незначної кількості пацієнтів (від 4 до 9 %) локально відмічався третій ступінь патологічного стирання (табл. 1, рис. 1).

Пацієнти скаржились на естетичні негаразди внаслідок стирання зубів і зміни їх кольору (54,2–59,1 % обстежених), порушення жування (58,3–62 %), дискомфорт при змиканні зубів (58,3–63,6 %), надмірну чутливість зубів (66,7–68,2 %). У меншій мірі пацієнти відмічали фонетичні порушення (12,5–16,7 %) та зниження висоти прикусу (27,3–37,5 %). Означені характеристики показують наявність суттєвих патологічних змін оклюзії та оклюзійних співвідношень щелеп при змиканні та виконанні функції. Певна кількість пацієнтів указувала на ущільнення, збільшення, неприємні відчуття та біль у жувальних м'язах і в ділянці скронево-нижньощелепних суглобів (табл. 2, рис. 2) Також деякі з них відмічали хрускіт і клацання в суглобах, скутість при рухах нижньої щелепи. Загалом ці ознаки підкреслюють наявність дисфункціональної взаємодії компонентів жувального апарату й у першу чергу оклюзійних порушень. Перелік суб'єктивних відчуттів, що лежать в основі оклюзійного індексу, є підставою для планування корекції функціональної взаємодії компонентів жувального апарату з використанням оклюзійних шин.

Певний період часу ми використовували стабілізуючу вертикалізуючу шину (2). Завдання такої конструкції було в нормалізації вертикальної окклюзійної висоти, встановленні нижньої щелепи в прийнятне положення із застосуванням направляючих площин та відбитків на шині зубів-антагоністів. Метою лікування такою шиною були усунення проявів м'язово-суглобової дисфункції та перебудова міотатичного рефлексу. Пізніше, ураховуючі скарги пацієнтів і симптоми, що виникали, застосовували Мічиганську шину, яка відноситься до категорії стабілізуючих центруючих (22, 23). На даній шині ми ставили за мету в першу чергу досягти релаксації м'язів і прийнятного положення нижньої щелепи, а вже потім проводили корекцію вертикальної окклюзійної висоти. Але верхньощелепне розташування та наявність масивної передньої направляючої в деяких випадках були причиною негативного результату. Останнім часом ми використовуємо релаксуючу стабілізуючу

шину із протрузійним і ретрузійним контролем, яку доповнюємо за необхідності вертикалізуючим компонентом відразу в період релаксації м'язів (13, 24) (рис. 3).

Усі шини виготовлялись в артикуляторі на моделях, співставлених у референц-положенні, корекція поверхні шини проводилась при накладанні та у строки 3, 5, 7, 14 діб, 1, 2 місяці. Завершувалось лікування шинами у три місяці.

Лікувальний єфект визначався за ознаками релаксації м'язів. Оцінка стану жувальних м'язів проводилася з урахуванням індивідуальної чутливості до болю (4, 7). За схемою пальпаторного обстеження жувальних м'язів (14 груп м'язів) для аналізу відібрано сім основних жувальних м'язів, які забезпечують усі напрямки рухів нижньої щелепи (скроневий (передня, середня та задня частини), жувальний (поверхневий і глибокий), латеральний криловидний (верхня голівка, нижня голівка), двочеревцевий (переднє брюшко), щелепно-під'язиковий, медіальний криловидний. Пальпація м'язів здійснювалась у строки до накладання шини, 3, 7, 14 діб, 1, 2, 3 місяці користування шиною (табл. 5, рис. 5).

Рис. 1. Розподіл пацієнтів у групах за ступенем стирання зубів (% пацієнтів з I, II, III ступенями стирання).

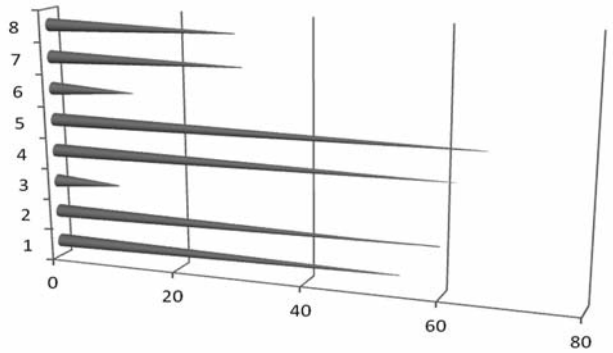

Рис. 2. Розподіл симптомів розладів жувального апарату в пацієнтів з оклюзійними порушеннями (%) (1 – естетичні негаразди; 2 – порушення жування; 3 – порушення мовлення; 4 – дискомфорт при змиканні зубів; 5 – надмірна чутливість зубів; 6 – біль у суглобах; 7 – судоми та біль у жувальних м'язах; 8 – зниженняокклюзійної висоти).

Таблиця 1.

Розподіл пацієнтів у групах за ступенем стирання зубів. (абс/%).

Ступінь стирання	Групи пацієнтів з окклюзійними порушеннями (n=70)							
	1 група		2 група		3 група		Загалом	
	n=24	%	n=24	%	n=22	%	n=70	%
1	10	42	10	42	11	50	31	44
2	12	50	13	54	9	41	34	49
3	2	8	1	4	2	9	5	7

Таблиця 2.

Розподіл симптомів розладів жувального апарату у пацієнтів з оклюзійними порушеннями (абс/%) .

Симптоми	Групи пацієнтів						Загалом	
	1 група (24 пацієнта)		2 група (24 пацієнта)		3 група (22 пацієнта)		70 пацієнтів	
	абс	%	абс	%	абс	%	абс	%
Естетичні негаразди	13	54,2	15	58,3	14	59,1	42	57,1
Порушення жування	15	62	14	58,3	11	59,1	40	57%
Порушення мовлення	3	12,5	4	16,7	1	13,6	8	11,4
Дискомфорт при змиканні	14	58,3	14	58,3	16	63,6	44	63
Надмірна чутливість зубів	16	66,7	16	66,7	16	68,2	48	68,6
Біль у суглобах	4	16,7	3	12,5	3	16,8	10	14
Спазми та біль у жувальних м язах	7	29,7	8	33,3	8	31,8	23	32,3
Зниження окклюзійної висоти	9	37,5	7	29,2	6	27,3	22	31,4

Протягом строку користування 1, 2, 3 місяці проаналізовано кількісний склад груп піддослідних. Пацієнти, які не виконували вимоги користування шинами, були виключені з дослідження. Відповідно, кількість пацієнтів, яких аналізували, суттєво зменшилась (40 пацієнтів порівняно із 70 на початку лікування). Аналіз ступеня та швидкості релаксації м'язів проводився виходячи з кількості пацієнтів, які завершили лікування (11 пацієнтів, (46 %) – 1-а група, 13 пацієнтів (54 %), – 2-а група, 16 пацієнтів (72 %) – 3-я група) (табл. 4, рис. 4).

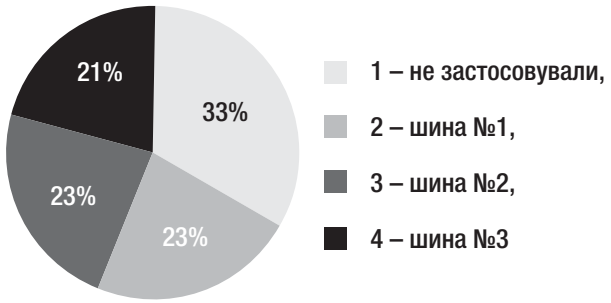

Рис. 3. Розподіл пацієнтів за видом застосованої шини (1 – не застосовували, 2 – шина № 1, 3 – шина № 2, 4 – шина № 3.)

Результати дослідження аналізувалися за якісними та кількісними ознаками з використанням статистичних методів дослідження.

Для пацієнтів першої групи, які відмовлялись від шини, у більшій кількості в перший місяць перебудови міотатичного рефлексу було присутнє постійне напруження жувальних м'язів. Під час корекції дана шина вимагала значного шліфування та перебазування. Після двох і навіть трьох місяців лікування в частини пацієнтів частина жувальних м'язів знаходилась у напруженому стані.

У другій групі, де застосовуалась релаксуюча центруюча шина (Мічиганська), у перший місяць лікування протрузійна направляюча часто протидіяла зміщенню нижньої щелепи внаслідок релаксації м'язів. При цьому пацієнти скаржились на дискомфорт, напруження та біль у жувальних м'язах. Після корекції шини шляхом усунення перепон і нормалізації контактів та оклюзійних направляючих пацієнти відчували полегшення. У частини пацієнтів після двох місяців шинотерапії корекція шини проводилась для усунення подібних симптомів. Через три місяці пацієнти відчували суттєве покращення стану жувальних м'язів, але в незначній кількості випадків симптоми м'язового напруження були присутніми.

Релаксуюча шина із протрузійним і ретрузійним контролем у пацієнтів третьої групи формувалась поетапно. Спочатку площинна поверхня її протягом першого місяця створювала умови для релаксації жувальних

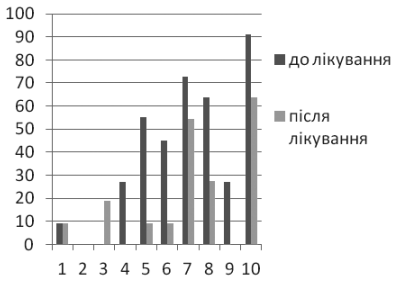

Рис. 4-а. Зміни симптомів напруження жувальних м'язів у пацієнтів першої групи (%).

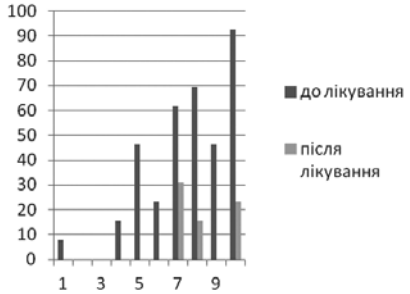

Рис. 4-б. Зміни симптомів напруження жувальних м'язів у пацієнтів другої групи (%).

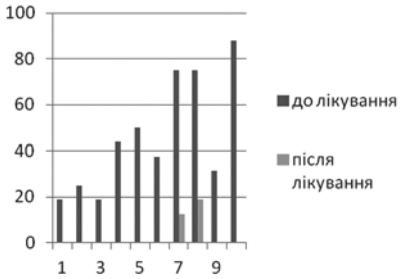

Рис. 5-в. Зміни симптомів напруження жувальних м'язів у пацієнтів третьої групи (%).

Жувальні м'язи: 1 – скроневий, передня частина; 2 – скроневий, середня частина; 3 – скроневий, задня частина; 4 – жувальний, поверхнева частина; 5 – жувальний, глибока частина; 6 – латеральний криловидний, верхня голівка; 7 – двочеревцевий, перелнє брюшко; 8 – щелепно-під'язиковий м'яз; 9 – медіальний криловидний м'яз; 10 – латеральний криловидний м'яз, нижня головка

Таблиця 4.

Зміни симптомів жувальних м язів при лікуванні оклюзійними шинами (абс/%).

Групи пацієнтів	Термін спостереження	1	2	3	4	5	6	7	8	9	10
1 група (n – 11)	1 доба	1 (9%)	0 (0%)	0 (0%)	3 (27%)	6 (55%)	5 (45%)	8 (73%)	7 (64%)	3 (27%)	10 (91%)
	3 міс	1 (9%)	0 (0%)	2 (18%)	0 (0%)	1 (9%)	1 (9%)	6 (54%)	3 (27%)	0 (0%)	7 (64%)
2 група (n – 13)	1 доба	1 (8%)	0 (0%)	0 (0%)	2 (15%)	6 (46%)	3 (23%)	8 (62%)	9 (69%)	6 (46%)	12 (92%)
	3 міс	0 (0%)	0 (0%)	0 (0%)	0 (0%)	0 (0%)	0 (0%)	4 (31%)	2 (15%)	0 (0%)	3 (23%)
3 група (n – 16)	1доба	3 (19%)	4 (25%)	3 (19%)	7 (44%)	8 (50%)	6 (38%)	12 (75%)	12 (75%)	5 (31%)	14 (88%)
	3 місяці	0 (0%)	0 (0%)	0 (0%)	0 (0%)	0 (0%)	0 (0%)	2 (12%)	3 (19%)	0 (0%)	0 (0%)

(Жувальні м'язи: 1 – скроневий, передня частина; 2 – скроневий, середня частина; 3 – скроневий, задня частина; 4 – жувальний, поверхнева голівка; 5 – жувальний, глибока голівка; 6 – латеральний криловидний, верхня голівка; 7 – двочеревцевий, перелнє брюшко; 8 – щелепно-під'язиковий м'яз; 9 – медіальний криловидний м'яз; 10 – латеральний криловидний м'яз, нижня голівка)

м'язів і просторового позиціонування нижньої щелепи. Контакти зубів-антагонистів на ній корегувались постійно у означені терміни. Після першого місяця релаксації було сформовано передню направляючу, що забезпечувала гармонізацію динамічної оклюзії на ній. Після другого місяця користування сформовано ретрузійний контроль у ділянках контактів із премолярами протилежної щелепи, унаслідок чого блокувався зсув нижньої щелепи дистально. Як результат, кількість пацієнтів, які закінчили лікування на шині, у третій групі значно більше, ніж у першій і другій. Симптоми м'язового напруження практично були усунені (табл. 4, рис. 4).

Оцінка ефективності лікування шинами може підтверджуватись багатьма способами У нашій практиці ми застосували простий і доступний метод системної пальпації м'язів, що входить у схему клінічного функціонального аналізу стану жувального органа (7). У першу чергу слід відмітити, що у значної кількості пацієнтів з оклюзійними порушеннями внаслідок патологічного стирання зубів при обстеженні виявлено напруження та болісність глибокої голівки жувального м'яза, латерального криловидного м'яза (верхньої та нижньої голівки), двочеревцевого (переднє брюшко), щелепно-під'язикового. У значно меншому співвідношенні визначається реакція наступних м'язів: скроневого (передньої та задньої частин, медіального крилоподібного). Перераховані ознаки в більшій мірі представлені у третьої групи пацієнтів.

По завершенню лікування шинами була відмічена достовірна відмінність у показниках релаксації м'язів у всіх групах пацієнтів порівняно з початковими результатами обстеження.

У першій групі суттєво збільшився показник симптомів скроневого м'яза (задня голівка), який за функцією є ретрактором нижньої щелепи. Після лікування не змінився показник скроневого м'яза (передня голівка), який за функцією є протрактором нижньої щелепи. Суттєво зменшились показники: жувальних м'язів (глибока голівка), латеральних криловидних (верхня голівка, нижня голівка) та двочеревцевих м'язів (переднє брюшко), щелепно-під'язикових м'язів. Повністю усунуто симптоми напруження жувальних м'язів (поверхнева частина) та медіальних криловидних м'язів. (табл. 5, рис. 5-а).

У другій і третій групах пацієнтів повністю усунуто симптоми м'язової дисфункції за винятком двочеревцевих м'язів (передня голівка) щелепно-під'язикових м'язів. Латеральні криловидні м'язи (нижня голівка) мають ознаки напруження у другій групі й відсутні у третій. Помічено, що повна релаксація латерального криловидного м'яза настає після формування ретрузійної направляючої на поверхні шини (табл. 5, рис. 5-б, в).

Зміни кількості пацієнтів на протязі лікування шинами (%)
(1-початок лікування, 2 – 1 місяць, 3 – 2 місяці, 4 – 3 місяці)

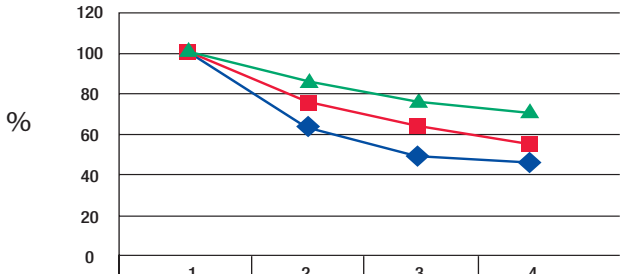

	1	2	3	4
1 група	100	63	50	46
2 група	100	75	63	54
3 група	100	86	77	72

Рис. 4. Зміни кількості пацієнтів упродовж лікування шинами (%).

Таблиця 5.

Зміни кількості пацієнтів на протязі терміну лікування шинами (абс/%)

Тип шини	Кількість пацієнтів у групах	Термін лікування					
		1 місяць		2 місяць		3 місяць	
		Абс	%	Абс	%	Абс	%
1	24	15	63	12	50	11	46
2	24	18	75	15	63	13	54
3	22	19	86	17	77	16	72
Загалом	70	52	74	44	63	40	57

Фото. I. Стабілізуюча розмикаюча шина.

Фото. II. Мічиганська шина.

Фото. III. Релаксвційна шина з протрузійним та ретрузійним контролем. В ділянці премолярів відтворено скати горбиків, що забезпечують ретрузійний контроль, який стає на перепоні дистального зміщення нижньої щелепи.

За даними літератури розглядається наявність координуючої групи м'язів, що складається з волокон верхньої голівки латерального криловидного м'яза, глибокої голівки жувального м'яза та у 30–40 % випадків волокон передньої частини скроневого м'яза, які прикріплюються до латеральної капсули та диску. Вони забезпечують скоординовану дію із центрування нижньої щелепи, регулювання співвідношень зубних рядів. Тож отримані результати повної релаксації цих м'язів може бути підтвердженням центрування нижньої щелепи. У першій групі, де більшість м'язів координуючої групи залишається активною, центрування нижньої щелепи не досягнуто.

У пацієнтів першої і другої груп після лікування спостерігалась активність латерального криловидного м'яза (нижньої голівки), який виконує функцію протракції та ініціює всі рухи нижньої щелепи від контактів центрального співвідношення щелеп до положення відносного фізіологічного спокою. Ураховуючи ці дані, можна зробити висновок, що протракція на шині в деяких пацієнтів другої групи була обмеженою, й у значній мірі вона обмежена в пацієнтів першої групи.

У пацієнтів трьох груп після лікування в незначній кількості випадків щелепно-під'зиковий м'яз і двубрюшний є активними. Основними функціями цих м'язів є відкриття нижньої щелепи та положення язика, і тому ці ознаки можуть бути присутні у зв'язку з наявністю достатньо об'ємної конструкції шини, що розташована в роті. У пацієнтів першої групи ця активність зустрічається в більшої кількості пацієнтів, ніж другої. Найменші показники даної ознаки у третій групі.

У пацієнтів першої групи спостерігалась активність скроневого м'яза (задньої частини), який є антагоністом латерального криловидного м'яза (нижня частина) й функціонує як ретрактор нижньої щелепи. Виходячи з отриманих даних, можна зробити висновок про недостатні можливості стабілізуючої шини в пацієнтів першої групи сприяти рухам нижньої щелепи в даному напрямку.

ВИСНОВКИ

Дані результати підтверджують значення втрати оклюзійних детермінант – зниження оклюзійної висоти, переднього направляючого компонента, який забезпечує динамічну оклюзію (протрузію, ретрузію, відкривання рота), а також впливають на функції жування, ковтання, мовлення та розташування язика, парафункції якого добре виражені при втраті оклюзійної висоти.

По завершенні лікування шинами отримано достовірну відмінність у сумарних показниках релаксації жувальних м'язів у всіх групах. За сумою ознак, що досліджувались, оклюзійні шини показали достатню ефективність, але найкращі результати були досягнуті при використанні релаксуючої шини із протрузійною та ретрузійною направляючими.

Корекцію шини рекомендовано здійснювати у строки 3, 7, 14 діб, 1 місяць, 2 місяці за ознаками зміни контактів на поверхні шини.

Використання шин при лікуванні оклюзійних порушень жувального апарату може бути ефективним за умов співпраці з пацієнтом та постійного контролю лікування.

ЛИТЕРАТУРА

1. Гросс М.Д., Мэтьюс Дж.Д. Нормализация окклюзии. – Москва: Медицина. – 1986. – 286 с.
2. Каламкаров Х.А. Ортопедическое лечение патологической стираемости твердых тканей зубов. – Москва: МИА. – 2004. – 178 с.
3. Климова Т.Н., Шемонаев В.И., Саргсян К.А., Борщева Е.С. Комплексный подход к стоматологической реабилитации пациентов с парафункцией жевательных мышц // Волгоградский научно-медицинский журнал. – 2011. – № 3. – С. 41–44.
4. Лебеденко И.Ю, Арутюнов С.Д., Антоник М.М., Ступников А.А. Клинические методы диагностики функциональных нарушений зубочелюстной системы. – Москва: МЕДпрес-информ. – 2008 – 111 с.
5. Окклюзия и клиническая практика / Под ред. Клиненберга И., Джагера Р. – Москва: МЕДпресс-информ. – 2006. – 200 с.
6. Ронкин К. Использование принципов нейромышечной стоматологии при реконструктивном протезировании пациента с патологией прикуса и дисфункцией височно-нижнечелюстного сустава // Дентал калейдоскоп, 2007, янв.-апр. – С. 18–27.
7. Славичек Р. Жевательный орган. Функции и дисфункции. – Азбука. – 2008. – 543 с.
8. Статовская Е.Е. Особенности применения окклюзионных капп // LAB. – 2007. – 4. – С. 3–6.
9. Хватова В.А. Клиническая гнатология. – Москва: Медицина, 2005, 295 с.
10. Шуклін В.А., Ожоган З.Р. Вплив порушень окклюзійниих співвідношень при одно- та двосторонньому протезуванні незнімними та знімними зубними протезами на баланс функції жувальних м язів // Дентальные технологии. – 2010. – № 3–4. – С. 46–51.
11. Alencar F.J., Becker A. Evaluation of different occlusal splints and counseling in the management of myofacial pain disfunction // Journal of Oral Rehabilitation. – 2009. – 36. P. 79–85.
12. Bertram S., Rudisch A., Bonder G., Emshoff G.R. Effect of stabilization-type splint on the asymmetry of masseter muscles clenching // J. Oral Rehab. – 2002. – 29. – P. 447–451.
13. Bumann A, Lozmann U. TMJ Disorders and Orofacial Pain. The role of Dentistry in Multidisciplinary Diagnostic Approach. – Stuttgart. – Theme. – 2002. – P. 306–332.
14. Capp N.J. Occlusion and splint Therapy // In: Ibbertson R., Eder A. Tooth Surface Loss. The authoritative reference for dental practitioners and students // BDJ Books London. – 2002. – P. 15–20.
15. Dao T.T. ,lavigne G.J. Oral Splints. The Crutches for Temporomandibular Disorders and Bruxism // The Critical Review n Oral Biology and Medicine. – 1998. – 9. – P. 345–361.
16. Dawson PE.Functional Occlusion. From TMJ to Smile Design. – Mosby. – C. 334–341, 380–392.
17. Greco P.M., Vanarsdall R.L., Levrini M., Read R. An Evaluation of Anterior Temporal and Masseter Muscles Activity in Appliance Therapy. Angle Orthodontics, 1999. - V. 69. – N 2. – P. 141–149.
18. Hamata M.M., Zuim P.E. Garcia A.R. Comparastive evaluation of the efficacy of occlusal splint fabricated in centric relation or maximum intercuspation in temporomandibular disorder patients // Journal of Applied Oral Science. – 2009. – 17 (1). – P. 32–38.
19. Hiroshi Ueda, Fernanda R. Almeida, Alan A. Lowe, N. Dorin Ruse. Changes in Occlusal Contact Area during Oral Appliance Therapy Assessed on Study Models // Angle Orhodontist. – 2008. – Vol. 72. – 5. – P. 866–872.
20. Meyer J., Bernhardt O., Asselmeyer T. Интердисциплинарные аспекты функциональной диагностики и терапии: Взаимосвязь жевательной и других систем организма // LAB. – 2005. – № 2. – С. 2–10.
21. Nilsson H., Limchaichana N., Nilner M., Ekberg E.C. Short-term treatment of a resilient appliance in TMD pain patients: a randomized controlled trial // Journal of Oral Rehabilitation. – 2009. – № 36. – P. 547–553.
22. Okeson J.P. Management of Temporomandibular Disorders and Occlusion. 5Th edition. – Mosby. – 2003, 671 p.
23. Proff P., Richter E.J., Bleins T., Fanghanel J., Hutzen D., Kordas B., Gedrange T., Rottner K.A. Michigan-type occlusal splint with spring-loaded mandibular protrusion functionally for treatment of anterior disk dislocation with reduction // Annals of Anatomy. – 2007. – 189. – P. 362–366.
24. Re J.-P., Perez C., Darmouni L., Carlier J.F., Orthlieb J.-D. The occlusal splint Therapy // International Journal of Stomatology and Occlusion Medicine. – 2009. – 2. – P. 82–86.
25. Science and Practice of occlusion. Ed. by Charles McNeil // Quintessence. – 1997. – P. 205–272, 381–436.
26. Sforza C, Montagna S., Rosati R., De Menezes M. Immediate effect of an elastomeric oral appliance on the neuromuscular coordination of masticatory muscles: a pilot study in healthy subjects // Journal of Oral Rehabilitation. – 2010. – 37. – P. 840–847.
27. Thurman M.M, Huang G.J. Insufficient Evidence to Support the Use of Stubilization Splint Therapy over other Active Intervention in the treatment of Temporomandibular Myofascial Pain // JADA, 2009, 140, 1524–1525 p.
28. Viveli C., Slavicek G., Slavicek R. Arbitrary versus exact mounting procedure during fabrication of intraoral splints: an exploratory randomized controlled clinical trial // International Journal of Stomatology and Occlusion Medicine. – 2009. – 3. – P. 99–105.