Марчело Бальзамо

Почему бы и не универсал? Представляем бонд на все случаи

Ассоциация стоматологов-хирургов города Сан-Паулу, Сан-Паулу, Бразилия

Одним из самых важных аспектов восстановительной стоматологии является материал, который выбирают для замены и воспроизведения природной структуры зуба. В течение последних лет происходило наиболее бурное развитие не только в плане реставрационных материалов, но и в особенности в отношении адгезивных систем, которые надежно связывают реставрацию с тканями зуба. Нам, стоматологам, необходим адгезив – связующее вещество, которое натуральным образом прекрасно крепится к тканям зуба в дополнение ко всем пломбирующим и реставрационным материалам, например, к применяемым композитам, металлам, керамике и цирконию.

В этой области замечен значительный прогресс наряду с многочисленными инновациями, которые значительно облегчили выполнение клинических действий. Такой прогресс особенно очевиден в отношении адгезивной технологии. При наличии нового универсального адгезива «Futurabond U» (VOCO) можно достичь чрезвычайно надежного прикрепления к целому ряду материалов (металлам, циркониюю, оксиду алюминия, стекловолоконным структурам, силикатной керамике, композитам). Кроме того, при использовании технологии самопротравливающегося адгезива с методиками избирательного и тотального протравливания все равно имеет место взаимодействие между бондом и тканями дентина и эмали.

Чтобы осветить широкий диапазон возможностей применения Futurabond U, ниже приводится описание нескольких клинических случаев, в которых данный адгезив явился ключом к успешному лечению.

Случай 1

Первый клинический случай столкнул нас с проблемой, имевшейся у тридцатилетней пациентки, страдавшей от послеоперационной чувствительности. Эта проблема обычно возникает при препарировании обширной кариозной полости в боковых зубах в результате наличия множества незакрытых дентинных канальцев. Из-за протравливания фосфорной кислотой технология тотального протравливания может быстро стать чересчур агрессивной в отношении этой зоны повышенной чувствительности. С другой стороны, альтернативная методика избирательного протравливания с помощью самопротравливающегося адгезива может способствовать значительному уменьшению послеоперационной чувствительности в случае масштабных реставраций в боковых зубах. Такое снижение чувствительности происходит благодаря тому, что кислотные мономеры, применяемые в этих системах нового поколения, проявляют себя по отношению к дентину заметно мягче.

На иллюстрациях ниже показаны реставрация, которую следует удалить, и препарированная полость. Избирательное протравливание краев эмали фосфорной кислотой (Vococid, VOCO) в течение 20-ти секунд дает четко выраженную ретенционную структуру на эмали, с трудом поддающуюся протравливанию. Кислоту следует аккуратно удалить, а полость интенсивно очистить спреем, поскольку очень важно сохранять зуб смоченным ради выполнения следующего этапа и ради дентина. Это единственный способ гарантировать формирование необходимого гибридного слоя и создать условия для хорошей адгезии между адгезивом, твердыми зубными тканями и открытыми коллагеновыми волокнами. В этих целях вначале нужно простым нажатием активировать адгезив в «Уни Дозе», затем втирать его в поверхности дентина и эмали в течение 20 секунд, высушить струей воздуха в течение пяти секунд и провести светоотверждение в течение 10-ти секунд.

После установки пломбы (Grandio SO, VOCO) эту пломбу следует отшлифовать при помощи специальных вращающихся шлифовальных и полировальных инструментов (Dimanto, VOCO). В результате получаем прекрасную эстетически выглядящую реставрацию (рис. 1–6).

Случай 2

В рамках второго клинического случая рассмотрим пример целесообразности применения технологии тотального протравливания. Восемнадцатилетней пациентке требуется реставрация переднего зуба на участке с большим объемом эмали, которая подвергалась сильным нагрузкам и вследствие этого нуждается в чрезвычайно крепкой связи между композитом и твердыми зубными тканями. Такая ситуация может рассматриваться как реставрация IV класса с применением прямых виниров, а также она может иметь место, например, при необходимости закрытия диастемы (широкой щели между центральными резцами верхней челюсти). Вот почему в данном случае была выбрана техника тотального протравливания. Именно она и была применена в этом клиническом случае для восемнадцатилетней пациентки. На зубы 11 и 21 были подготовлены фаски. После этого протравливающий гель «Vococid» был применен для эмали на протяжении 20-ти секунд и дентина на протяжении 10 секунд. После тщательного полоскания и высушивания протравленного участка в течение такого же периода времени, как и при применении кислоты, втирается Futurabond U на протяжении 20-ти секунд с последующим бережным высушиванием струей воздуха на протяжении пяти секунд с тем, чтобы подготовить поверхности к следующему этапу реставрации. После полимеризации светом (10 секунд) передние зубы готовы к созданию эффекта природного внешнего вида с помощью Grandio SO. Взаимосвязь между наногибридным композитом и адгезивной системой последнего поколения дает не только высокоэстетичный, но и упругий и эластичный результат (рис. 7–12).

Случай 3

Использование Futurabond U как элемента технологии самопротравливания целесообразно в клинических случаях, в которых необходимо протравливать только ткань дентина, и/или там, где участок эмали не нуждается в интенсивной и очень агрессивной подготовке. Данный клинический случай у 42-летнего пациента включает в себя крепление штифта и применение Futurabond U после препарирования обширной полости для ортопедической реставрации, в большей части которой протравливался только дентин. При использовании специальных аппликаторов (Endo Tim, VOCO) в канале корня зуба адгезив способен полностью проявить здесь все свои полезные свойства, так как стенки канала полностью смочены.

Активное втирание Futurabond U во все поверхности дентина в канале корня зуба позволяет оптимально

подготовить структуру зуба к последующему прикреплению (рис. 13–15). Светоотверждение, которое в канале корня зуба выполнять сложно, не является необходимым при использовании Futurabond U с двойным отверждением.

Случай 4

Кроме того, Futurabond U обладает важнейшим с любой точки зрения преимуществом гарантированно надежного прилипания адгезива без дополнительной грунтовки к целому ряду материалов, таких как металл, оксид циркония, оксид алюминия и силикатная керамика, являясь, таким образом, идеальным средством для внутриротововых реставраций. На рисунках 16–20 описан типичный клинический случай, в котором сохранение существующей золотой пломбы повлекло за собой ремонт твердых зубных тканей. Здесь хорошая адгезия между абсолютно разными материалами явилась залогом успешной и долговечной реставрации.

В ежедневной практике мы сталкиваемся с целым рядом повседневных проблем. Futurabond U является идеальным средством их решения.

Иллюстрации случая I

Рис. 1. Состояние перед лечением.

Рис. 2. Избирательное протравливание краев эмали.

Рис. 3. Втирание Futurabond U (VOCO) в течение 20-ти секунд.

Рис. 4. Реставрация с помощью Grandio SO (VOCO).

Рис. 5. Полировка с помощью Dimanto (VOCO).

Рис. 6. Окончательный результат.

Иллюстрации случая II

Рис. 7. Исходная ситуация с реставрацией IV класса.

Рис. 8. Протравливание с помощью Vococid (VOCO).



Рис. 9. Удаление Futurabond U из Уни Дозы.

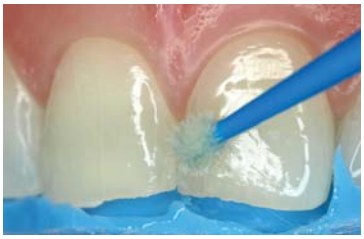

Рис. 10. Нанесение универсального адгезива.

Рис. 11. Реставрация с помощью GrandioSO.

Рис. 12. Результат после окончания реставрации.

Иллюстрации случая III

Рис.13. Нанесение Futurabond U на входе в канал.

Рис. 14. Канал корня зуба надежно смочен с помощью Futurabond U.

Рис. 15. Аппликация наращивающего и пломбирующего материала «Rebilda DC» (VOCO).

Иллюстрации случая IV

Рис. 16. Типичный дефект с краю старой золотой пломбы.

Рис. 17. Тотальное протравливание.

Рис. 18. Нанесение Futurabond U на реставрацию и твердые зубные ткани.

Рис. 19. Нанесение текучего композита.

Рис. 20. Состояние после успешного окончания работы.

ЛИТЕРАТУРА

1. Dentística, Saúde e Estética – Ewerthon Nocchi Conceição e colaboradores, Artmed editora, 2007, pg. 583, Brazil.
2. Aesthetic Dentistry. Schimdseder J. Thieme, 2009, pg. 362, Stuttgart, Germany.
3. Guidelines for Adhesive Dentistry. F. Mangani и cols. pg. 417, 2009, pg. 417, Italy.

*Д-р **Марчело Бальзамо** – стоматолог и преподаватель в APCD,*
Associação Paulista de Cirurgiões Dentistas (Ассоциация стоматологов-хирургов города Сан-Паулу), Сан-Паулу, Бразилия.
***Адрес:** Д-р Марчело Бальзамо, IOP Odontologia, Rua Albion 229 cjs. 32 e 34, São Paulo – SP Brazil 05077-130. Brazil.*
***E-mail:** fale@iopodontologia.com.br.*