УДК 616.311.3-007.23-084+616.314-089.843+616.31-089-07+004.9:378.147

М.О. Павленко[1], М.В. Касіянчук[2], А.Г. Іфтодій[2], Ю.М. Касіянчук[2, 3]

Хірургічні аспекти у клініці ортопедичної стоматології

[1]Інститут стоматології НМАПО ім. П.Л. Шупика, м. Київ, Україна
[2]Буковинський державний медичний університет, м. Чернівці, Україна
[3]Чернівецький національний університет ім. Ю. Федьковича, м. Чернівці, Україна

Резюме. Розглянуто застосування хірургічних маніпуляцій і власної методики протезування разом із запатентованим способом виготовлення протетичної конструкції (патент № 40621). Установлено ефективність використання запропонованої методики на основі застосування сучасних технологій. Представлено поєднання протезування й дентальної імплантації як єдиного лікувально-реабілітаційного процесу.

Мета: визначення ефективності хірургічних маніпуляцій та інтерактивних комп'ютерних методик у клініці ортопедичної стоматології, обґрунтування застосування.

Матеріали та методи. Для досягнення поставленої мети було проаналізовано результати власних клінічних спостережень. Вибірку склали 70 пацієнтів, яким у 2010–2013 роках проводили протезування при кістковій межі збереженої кореневої частини зуба чи на імплантатах і яким було виготовлено 70 одиниць протезних конструкцій, у тому числі у 30-ти випадках внутрішньокісткової дентальної імплантації.

Результати. В описаних випадках і стандартному підході до протезування не враховуються індивідуальні репаративні можливості кісткового сегменту, регенераційні особливості м'яких тканин (біогенний потенціал організму людини).

Висновки. Використання хірургічних маніпуляцій при протетичному відновленні втрачених анатомічних структур дає змогу, зберігаючи органи та безпечно для пацієнта, провести протетичне відновлення анатомічних структур у складних клінічних випадках, а також є стабілізуючим засобом процесу ремоделювання кісткових структур коміркового відростка щелеп.

Ключові слова: імплантат, імпланто-ясенні кишені, протетична реабілітація, медична навігація.

Вступ

За даними ВООЗ, незважаючи на профілактичні й лікувальні заходи з усунення наслідків уражень твердих тканин зуба та захворювань тканин пародонту, майже половина населення земної кулі у віці від 45 до 75-ти років не мають зубів. При цьому в пацієнтів з набутими дефектами з часом формуються складні клінічні умови для раціонального лікування [1].

В Україні потреба дорослого населення в незнімному протезуванні складає 57,5 особи на 1000 обстежених [2]. Детальний аналіз потреби в ортопедичній допомозі в Україні, проведений Лабунець В.А. 2002, 2006, підтвердив переважання включених дефектів зубних рядів (у бокових ділянках – 64,99 %, у фронтальній ділянці – 6,01 %) над кінцевими дефектами зубних рядів. Одиночні коронки виготовляються у 37,6% випадків, а частота застосування мостоподібних протезів складає 29,4 % (Павленко О.В., Рожко М.М., 1988, 2010; Лабунець В.А., 2006). Проте застосування традиційних методів протезування є ускладненим, а використання традиційних протезів не завжди відповідає вимогам пацієнтів [3–5].

З літератури відомо, що методи відновлення твердих тканин зуба, які використовуються в терапевтичній стоматології, раціональні при незначних утратах зубної тканини, обмежені за показаннями або не гарантовані [3], хоча для протетичної реабілітації пацієнта на сьогодні у 86,1 % випадків утрати зубів доцільним є застосування різних варіантів дентальної імплантації [5]. Проте атрофічні зміни анатомічних структур згідно зі статистичними даними зустрічаються у 30–35 % випадків [6], і тому застосування внутрішньокісткових імплантатів не в усіх випадках призводить до стійкого гарантованого успіху, причому незадовільні результати, за даними різних авторів, складають від 7 до 50 % (Zoeller J., 20013; Пюрик В.П., Проць Г.Б., 2008; Buser D., 2007, та ін.).

Після постекстракційного ремоделювання кісткових структур і, як наслідок – зменшення розмірів до глибоких анатомічних структур відбувається зміна співвідношення супра/інфраструктури імплантату, що змінює вектори діючих сил на імплантат у статиці та в динаміці. При цьому необхідні більш складне оперативне втручання й вища кваліфікація лікаря [5–10].

Практичний досвід використання хірургічних маніпуляцій та інтерактивних віалізуючих методик у клініці ортопедичної стоматології відкриває нові можливості для підвищення якості ортопедичного лікування пацієнтів і в переважній своїй більшості стає єдиним заходом задоволення вимог хворого до якості протезування [13, 14, 17]. Для науковця – це пошук альтернативи класичним методам протезування (рис. 1) в умовах атрофії й ремоделювання кісткових структур щелеп при негарантованості загальноприйнятого підходу до проблеми [16–19].

У зв'язку з вищенаведеним на засадах доказової медицини було проведено аналіз ефективності застосування окремих хірургічних маніпуляцій у клініці ортопедичної стоматології для органозберігаючого протезування, при яких протезування іншими способами є негарантованим або не задовольняє вимоги пацієнта до якості протетичної реабілітації.

Матеріали та методи

Для досягнення поставленої мети було проаналізовано результати власних клінічних спостережень. Вибірку склали 70 пацієнтів, яким у 2010–2013 роках проводили протезування при кістковому межуванні збереженої кореневої частини зуба чи на імплантатах (рис. 1–3) і було виготовлено 70 одиниць протезних конструкцій, у тому числі у 30-ти випадках внутрішньокісткової дентальної імплантації.

Співвідношення чоловіки-жінки складало 1:2, середній вік пацієнтів становив 43±4 роки. Використано дескриптивне та аналітичне дослідження з дотриманням вимог до проведення клінічних досліджень (поінформована згода). Пацієнтів обох груп обстежували за стандартними схемами: вивчали анамнез, звертали увагу на загальносоматичний стан пацієнтів, оцінювали їх психоемоційний статус, мотивацію ортопедичної реабілітації, дотримання гігієни порожнини рота. При цьому проводився рентгенологічний і візуальний контроль у віддалений період після оперативного втручання.

Пацієнтів розділили на дві групи: в основну (дослідну) увійшли пацієнти (50 осіб), в яких протезування виконано за власною методикою (рис. 1–3) із застосуванням репозиції та пластики слизово-ясенного клаптя та ушивання, за потреби – створеного дефекту [14, 17,

Рис. 1. Клінічний приклад:
а) утрата твердих тканин зуба в межах кісткового краю коміркового відростка (оперативне втручання);
в) протезна конструкція (імплантат);
с) етап установлення протезної конструкції.

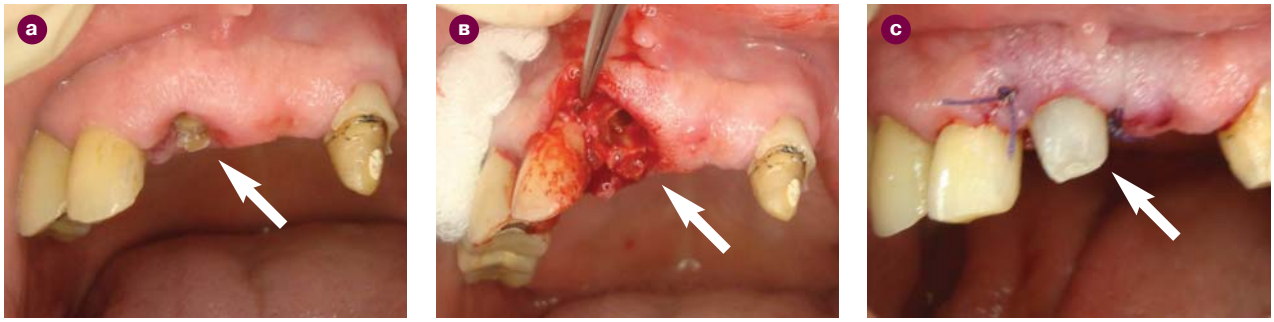

Рис. 2. Клінічний приклад:
а), в) утрата твердих тканин зуба в межах кісткового краю коміркового відростка;
с) стан оперативної зони після оперативного втручання та укорінення* протезної конструкції (куксової вкладки).

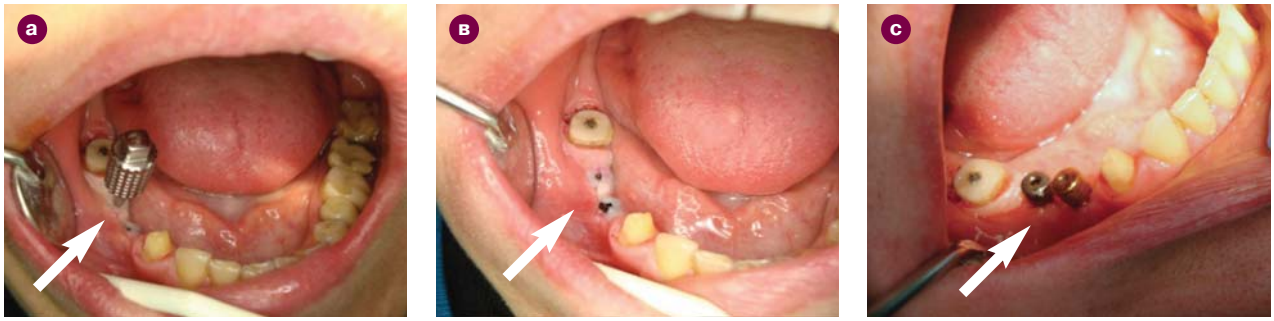

Рис. 3. Клінічний приклад:
а) визначення позиціонування заглушки дентального імплантату (оперативне втручання);
в) формування структури ясен у приімплантатній зоні (оперативне втручання);
с) установлення підтримувача ясен (оперативне втручання).

*укорінення – застосовано термін, який виражає постійне знаходження суб'єкта спостереження, у даному випадку протетичної конструкції. На нашу думку, терміни «установлення», «цементування», «фіксація», «стабілізація» тощо частково або некоректно відображають власне в даному випадку стан суб'єкта спостереження, а також суперечливі за своєю суттю при детальному описі процесу, який відбувається. Термін «укорінення» застосовується в науковій, юридичній, медичній, міжнародній дипломатичній документації тощо й означає: постійне місце знаходження суб'єкта (особи, транспорту, мікрочастинки, макросуб'єкта спостереження (супутника) і т. д. Наприклад: http://www.kiew.diplo.de/contentblob/2655634/Daten/840529/pdf_visa_schengenvisumantrag__neu.pdf, [5, 6, 14].

18]. У контрольну (20 пацієнтів) – особи, в яких протезування виконано за загальноприйнятою методикою застосування ортопедичних конструкцій [3, 4, 8].

У 16 випадках (32 % зустрічаємості) були проблеми пошуку позиціонування заглушки імплантату чи законсервованого** кореня зуба. У цій групі пацієнтів з метою визначення топографії анатомічних структур у приімплантатній ділянці, а також позиціонування заглушки імплантату застосували одну з інтерактивних методик – медичну навігацію. При цьому використали експериментальну версію приладу для медичної навігації власної конструкції [11, 12] і позначили її проекцію на слизовій йодним маркером. Таким чином перевірили ефективність методу та встановили доречність його подальшого клінічного застосування. Ресивер приладу максимально наближений до оперативної зони (0,2–0,3 м) і зафіксований на металевій штанзі. З'єднання з комп'ютером здійснюється через USB 2.0-3.0 порт. Позиціонер інтегрований у наконечник чи ін'єкційний диспенсер. Переміщення фіксується на вістрі ін'єкційної голки чи робочого інструмента. Калібрування приладу здійснювалося при допомозі мікрометра GTC-A-650 фірми «Mitutoyo» (Японія), точність виміру якого становить 0,001±0.0005". Після визначення позиціонування заглушки імплантату та установлення формувача ясен протезування здійснили за власною методикою [17].

У восьми випадках (16 % зустрічаємості) в силу анатомічних особливостей чи при обмеженому відкриванні рота були проблеми доступу до оперативної зони, за потреби провели репозицію слизово-ясенного клаптя та ушивання створеного дефекту. У цій групі пацієнтів репозицію слизово-ясенного клаптя та ушивання створеного дефекту провели за власною методикою [19]. При цьому зовнішньоротове формування шовного вузла дозволило гарантовано ушити дефект м'яких тканин при обмеженому оперативному доступі.

Клінічна ситуація спонукала до статистичного аналізу ефективності та потреби в маніпуляції ушивання м'яких тканин у клініці ортопедичної стоматології.

Проведене дослідження є фрагментом комплексної планової теми науково-дослідної роботи стоматологічного факультету Буковинського державного медичного університету МОЗ України: «Нові підходи до діагностики, лікування та профілактики основних стоматологічних захворювань різного ґенезу в мешканців Карпатського регіону України», № державної реєстрації 0111U006501.

Результати дослідження та їх обговорення

Аналіз мотивації пацієнта на запропоновані методи лікування відображено у графіку (рис. 4): 11 (15,7 %) пацієнтів мають невизначеність методу лікування, 14 (20 %) віддають перевагу запропонованому методу оперативного втручання, 45 (64,3 %) право вибору дають лікарю.

У пацієнтів основної групи зубо-ясенні (імплантоясенні) кишені циркулярно охоплювали імплантат з рівномірним заглибленням з однаковою щільністю прилягання до імплантату. Глибина кишень варіює в залежності від об'єму м'яких тканин і зони їх прилягання до імплантату. Ренгенологічно: зміни архітектоніки прилеглого кісткового сегменту не визначаються.

Застосування приладу для медичної навігації з метою встановлення топографії внутрішньокісткової анатомічної структури чи заглушки імплантату клінічно

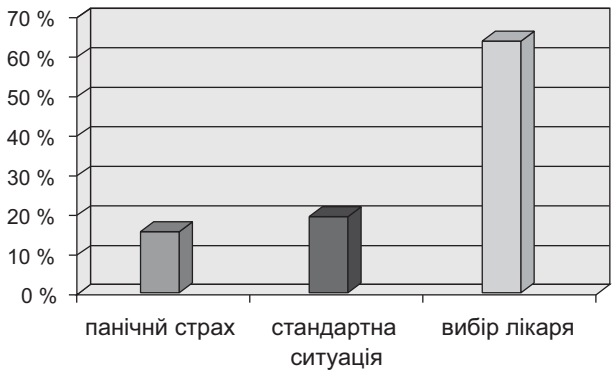

Рис. 4. Аналіз мотивації пацієнта на запропоновані методи лікування (%).

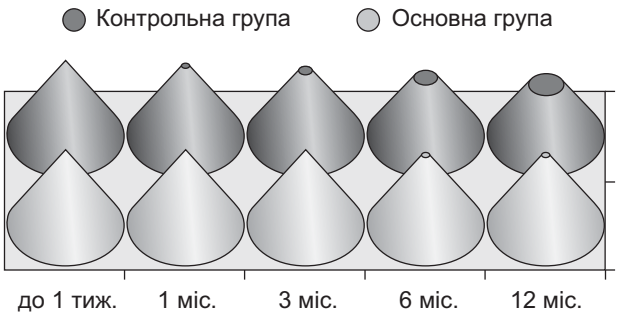

Рис. 5. Ступінь вертикальної резорбції (12 місяців).

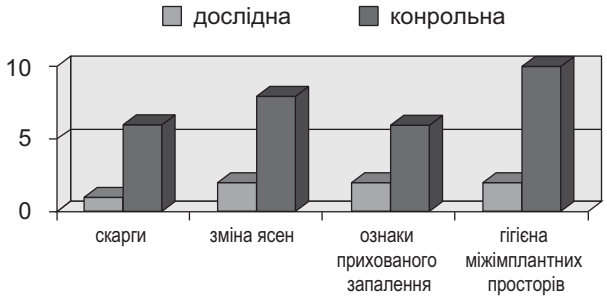

Рис. 6. Аналіз клінічних аспектів у віддалений період.

відповідає заявленим характеристикам: точність кутового позиціонування при відхиленні менше 25' становить 2'±0,5', при відхиленні менше 5' – 1'±0,5', точність лінійного позиціонування імплантату при переміщенні 10 мм становить 1±0,05 мм.

Репозицію слизово-ясенного клаптя провели у 50-ти (100 %) осіб основної групи. Ушивання створеного дефекту провели в 16-ти випадках (32 % зустрічаємості), у тому числі у восьми випадках за власною методикою.

У контрольній групі при рентгенологічному й візуальному контролі у віддалений період після протезування (20 одиниць протезування) встановлено: у 12 випадках (60 %) спостерігали наявність клиноподібних дефектів, які утворювались поступово протягом трьох-чотирьох

**законсервованого – консервація: застосовано термін, який виражає спосіб збереження суб'єкта спостереження, у даному випадку анатомічної структури. На нашу думку, терміни «пломбування», «цементування» тощо частково або некоректно відображають стан суб'єкта спостереження, а також за своєю суттю не відображають основну мету процесу, який застосовувався. Термін «консервація» застосовується в науковій, медичній, технічній документації тощо й означає спосіб збереження суб'єкта (тканини, матеріалу, транспорту, організму, рослини тощо) [5, 6, 19].

місяців. У подальшому процес ремоделювання кісткових структур стабілізувався. Зубо-ясенні кишені охоплювали край протезної конструкції з нерівномірним заглибленням, з різною щільністю прилягання до кореня зуба. Глибина кишень варіює та збільшується з часом. Через 24 місяці у 9-ти випадках (45 %) анатомічні структури (зуби) були видалені за клінічними показаннями. Ступінь вертикальної резорбції кісткового краю у прилеглій зоні відображено на рис. 5.

В основній і контрольній групах ширина коміркового відростка після протезування вірогідно не відрізнялась і складала 7,4±2 мм для обох груп і 6,8±2 мм для обох груп ($p > 0,05$) на теперішній час.

Виявлення прихованого запального процесу, уточнення його меж за тестом Шиллєра-Пісарєва [Ю. Пісарєв, 1956] застосовувались у віддалений період у групах по двадцять клінічних випадків, що є на користь основної групи (рис. 6).

У шести випадках (30%) проти двох (10 %) в основній групі були виявлені ознаки прихованого запалення у прилеглій ділянці ясен.

Отже, при подібній клінічній ситуації та стандартному підході до протезування не враховуються індивідуальні репаративні можливості кісткового сегменту та регенераційні особливості м'яких тканин (біогенний потенціал організму людини). А рентгенологічний, візуальний і тестовий контроль у віддалений післяпротезний період є підтвердженням ефективності застосованих методик у пацієнтів основної групи.

Висновок

Таким чином, використання хірургічних маніпуляцій при протетичному відновленні втрачених анатомічних структур дає змогу, зберігаючи органи та безпечно для пацієнта, провести протетичне відновлення анатомічних структур у складних клінічних випадках, а також є стабілізуючим засобом процесу ремоделювання кісткових структур коміркового відростка щелеп.

1. Хірургічні маніпуляції при протетичному відновленні втрачених анатомічних структур є опосередкованою клінічною процедурою.
2. При певних клінічних ситуаціях хірургічні маніпуляції при протетичному відновленні втрачених анатомічних структур є безпосередньою клінічною процедурою.
3. Застосування хірургічних аспектів у клініці ортопедичної стоматології є профільними оперативними маніпуляціями та одним із критеріїв, що визначають фахову кваліфікацію лікаря-стоматолога-ортопеда.

Перспективи подальших досліджень

Запровадження хірургічних аспектів у клініці ортопедичної стоматології, застосовуючи нові матеріали та візуальні інтерактивні методики, дозволить прогнозовано провести органозберігаюче втручання для раціонального протетичного відновлення втрачених анатомічних структур. Клінічна апробація приладу «Навігатор ЮК-М» визначає перспективи його застосування у стоматології, створення роботизованих систем у медицині.

ЛІТЕРАТУРА

1. Functional Qutcomes of Prosthetic and Surdgical Reconstruction of Maxillari Defects / B. Davis, K. Grasso, e.V.: Conference materials [«International Congress on Maxillofacial Reabilitation and American Academy of Maxillofacial Prosthetic in Hawaii 2006»]. Hawaii. – 2006. – P. 428.
2. Стоматологічна допомога в Україні: довідник / упоряд. та голов. ред. Князевич В.М. – К.: МНІАЦ мед. статистики: Медінформ, НМАПО ім. П.Л. Шупика, АС України. – 2008. – 50 с.
3. Любова О. Ю. Экспертные критерии оценки эффективности применения стандартов при оказании стоматологической помощи населению Архангельской области: Автореф. дис. ... канд. мед. наук: спец. 14.00.24 – «Судебная медицина», 14.00.21 // Стоматология / О.Ю. Любова. – Москва. – 2008. – С. 18.
4. Рожко М.М. Ортопедична стоматологія: підруч. [для студ. вищ. навч. закл.] / М.М. Рожко, В.П. Неспрядько. – Київ: Книга плюс. – 2003. – 552 с.
5. Zoeller J. Curriculum Implantologie of BDIZ EDI and the University of Colonge, Germany / Zoeller J., Neuqebauer J. // The University of Colonge. – 2011 – P. 40.
6. Abstract conference materials: conference materials «International Osteology Symposium in Monaco 2013», Osteology Foundation, Switzerland. – Monaco, 2013. – P. 3–332.
7. Tracol J.-J. Sinus lift using a new minimally invasive technique / Jean-Jacques Tracol. 2013 // European Journal for Dental Implantologists, 2013. – № 3. – С. 54–58.
8. Сіренко О.Ф. Удосконалення ортопедичних стоматологічних заходів у комплексній реабілітації пацієнтів, які потребують використання дентальних імплантатів: Автореф. дис. канд. мед. наук: спец. 14.01.22 «Стоматологія» / О.Ф. Сіренко. – Київ, – 2012. – 20 с.
9. Deleted-experimental clinical results of osteotropic material Easy Graft Root Replica in a dental practice / O. Pavlenko, M. Kasiyanchuk, O. Schterenberg et al. // Conference materials «Days of High dentistry». – Kemer, Turkey. – 2009. – P.122.
10. Kasiyanchuk M. The method of clinical trial optimization at oral osteoplastic surgical intervention / P. Fochuk, R. Kasiyanchuk, J. Zoeller: conference materials [«International Osteology Symposium in Monaco 20013», Osteology Foundation, Switzerland]. – Monaco, 2013 – P. 248.
11. Medical navigation as a method of preclinical investigation optimization in oral osteoplastic surgical intervention M. Kasiyanchuk, P. Fochuk, Y. Kasiyanchuk et al. // International Poster Journal of Dentistry and Oral Medicine. – 2013. – № 4. –P. 665–666.
12. Пат. 85876, Україна, МПК A61C 8/00. Прилад «Навігатор ЮК-М» для визначення позиціювання інструменту чи імплантату при оперативних втручаннях / Касіянчук Ю.М., Касіянчук М.В.; заявник Касіянчук Ю.М., Касіянчук М.В. – № заяви u 2013 04210 від 4.04.2013; опубл. 10.04.2013, бюл. № 23.
13. Касіянчук М.В. Спосіб відновлення втраченої частини зуба / М.В. Касіянчук, О.В. Павленко // Реєстр галузевих нововведень. – 2013. – № 1. – С. 97–98.
14. Павленко О.В. Відновлення втрачених твердих тканин зуба: навчально-методичний посібник на електронному носії [для студ. вищ. навч. закл.] / О.В. Павленко, М.В. Касіянчук. – Чернівці. – 2014.– 47 с.
15. Касіянчук М.В. Комплексне застосування консервації коренів молярів і системи «U-impl» як метод попередження атрофії альвеолярного відростка нижньої щелепи / М.В. Касіянчук: матеріали II Східноєвропейської конференції з проблем стоматологічної імплантації [«Спільні стратегії в імплантології»]. – Львів, 2006. – С. 112.
16. Касіянчук М.В. Відновлення втраченої частини зуба ортопедичною конструкцією з остеокондуктивною поверхнею / М.В. Касіянчук // Новини стоматології. – 2008. – № 1. – С. 73–78.
17. Касіянчук М.В. Протетика на імплантатах – як цілісність конструкції імплантологічної системи, віддалені результати застосування власної методики протезування / М.В. Касіянчук // Буковинський медичний вісник. – 2013. – № 1. – С.45-49.
18. Пат. 23147, Україна, МПК A61C 13/00. Спосіб відновлення втраченої частини зуба / Касіянчук М.В., Павленко О.В. Заявник Касіянчук М.В., Павленко О.В. – № заяви u200613177 від 13.12.2006; опубл. 10.05.2007, бюл. № 6.
19. Kasiyanchuk M. Teeth height preservation by means of Reverse tooth retention Method / M. Kasiyanchuk // International Poster Journal of Dentistry and Oral Medicine. – 2013. – № 4. – P. 691–692.

Хирургические аспекты в клинике ортопедической стоматологии

О.В. Павленко, М.В. Касиянчук, А.Г. Ифтодий, Ю.М. Касиянчук

Цель исследования – определить эффективность хирургических манипуляций и интерактивных компьютерних методик в клинике ортопедической стоматологии, целесообразность применения.

Материалы и методы. Для достяжения поставленой цели проанализированы результаты личных клинических наблюдений. Выборку составили 70 пациентов, которым в 2010–2013 годах проводили протезирование при костном ограничении сохраненной корневой части зуба или на имплантатах и которым было изготовлено 70 единиц протезных конструкций, в том числе в 30-ти случаях – дентальные имплантаты.
Результаты. В описанных случаях и при стандартном подходе к протезированию не учитываются индивидуальные репаративные возможности костного сегмента и регенеративные особенности мягких тканей (биогенный потенциал организма человека).
Выводы. Использование хирургических манипуляций при протетическом замещении потерянных анатомических структур дает возможность безопасно для пациента провести протетическое замещение в сложных клинических случаях, а также является стабилизирующим способом процесса атрофии.
Ключевые слова: имплантат, абатмент, импланто-десневые карманы, протетическая реабилитация, медицинская навигация.

Surgical aspects in clinic of prosthetic dentistry

M. Pavlenko, M. Kasiyanchuk, A. Iftodiy, Y. Kasiyanchuк

Aim: of our research – to determine the effectiveness of surgical manipulation and interactive computer techniques in orthopedic stomatology clinic, the appropriateness of use.
Materials and Methods. To reach the results we analyze the results of individual clinical observations. Selection was between 70 patients in 2010-2013 was carried out at the bone prosthesis Restrictions stored root of the tooth or implant. And which was manufactured 70 units prosthetic devices, including 30 cases – dental implants.
Results. In the description of the cases and the standard approach to prosthetics not counted individual reparative bone segment opportunities, especially the soft tissue regenerative (biogenic potential of the human body).
Conclusions. Using surgical manipulations with prosthetic replacement of the lost anatomical structures enables safe for the patient to hold prosthetic replacement in complex clinical situations. A method is also stabilizing the process of atrophy.
Key words: implant, abutment, implantogingival pockets, prosthetic rehabilitation, medical navigation.

Prof. Dr. Dr. ***O.V. Pavlenko*** *MD, Director Department of Prosthetic Dentistry, Institute of Dentistry, P.L. Shupyk National Medical Academy of Postgraduate Education, Honored Worker of Science and Technology of Ukraine, Main freelance Dentist Health of Ukraine, Academy UANNP, Deputy Chairman of the Coordinating Council of the Ministry of Health of Ukraine dentistry, Member of the Central certifying commission MZ of Ukraine, President of the Dental Association of Ukraine*
Prof. Dr. ***Iftodiy A.G.*** *MD, Vice-Rector for Clinical Work, Head of the Department of Surgery and Urology Bukovinian State Medical University, Honored Doctor of Ukraine;*
As. Prof. Dr. Dr. Dr. ***Kasiyanchuk M.V.****, PhD, BDIZ EDI, A ssociate Professor Department of Prosthetic Dentistry, Dental Faculty, Bukovinian State Medical University; Head of specialized medical Practice, Applicant University of Cologne,Department of Dental and Oral Surgery, Oral and Maxillofacial Surgery (Cologne, Germany) (Dir. Prof. Dr. Dr. Joachim E. Zoeller)*
Kasiyanchuk Y.M.*, YSS Quasar,* student, Bukovinsky Medical University, Dental Faculty; student Yu. Fed'kovych Chernivtsi National University, Faculty of the Computer Science; trainee specialized medical practice.*
Контактна адреса: *04050,м. Київ, вул. Пімоненка, 10-а.*
Тел.: *+38 (044) 482-08-52.* ***Факс:*** *+38 (044) 482-32-81.* ***E-mail:*** *institut_stomat@ukr.net.*
Контактна адреса: *58002, м. Чернівці, вул. Ломоносова, 10/2.*
Тел.: *+38 (0372) 52-67-41.* ***Факс:*** *+38 (0372) 57-39-75.* ***Моб. тел.:*** *+38 (050) 573-975-1.* ***E-mail:*** *office@kas.cv.ua.*

*ЧМ МНТ «КВАЗАР» – громадська неприбуткова організація, що об'єднує школярів, студентів і молодих науковців з метою підтримки талантів і сприяння розвитку навчальної та наукової діяльності (www.ql.cv.ua).

З 1992 року 225 членів МНТ «КВАЗАР» взяли участь у 106 конференціях, турнірах, олімпіадах і конкурсах; виконали 132 наукових проектів у галузі фізики, медицини, екології, астрофізики, інформатики, математики, економіки, соціології та лінгвістики; завоювали 2 золоті, 4 срібні та 6 бронзових медалей і 98 дипломів на республіканських і міжнародних конкурсах та олімпіадах.

НОВОСТИ ▪ НОВОСТИ ▪ НОВОСТИ ▪ НОВОСТИ ▪ НОВОСТИ ▪ НОВОСТИ ▪ НОВОСТИ ▪ НОВОСТИ

ИННОВАЦИОННЫЕ КАПЫ ПОМОГУТ ДИАГНОСТИРОВАТЬ БРУКСИЗМ

Группа ирландских исследователей представила инновационное приспособление, предназначенное для решения проблем, связанных с бруксизмом. В одной из стоматологических клиник Дублина трое разработчиков создали новые капы, способные выявлять ночной бруксизм, и отправлять полученную информацию на смартфон и лечащему стоматологу.

Д-ра Рамеш Бабу, Патрик МакОлифф и профессор Брайан О'Коннел разработали капы, которые помогут избавиться от таких проблем, как повышенная истираемость зубов, головные боли, мигрень, синдром височно-нижнечелюстного сустава, которые зачастую являются спутниками ночного скрежетания зубами. Исследователи полагают, что в одной только Ирландии бруксизмом страдают около полумиллиона человек.

Д-р МакОлифф, ортопед Дублинской стоматологической клиники, говорит, что стоматологи давно нуждались в надежном способе диагностики бруксизма, что и привело к идее разработки капы. Данное устройство, созданное с использованием передовых технологий, передает нужную информацию на смартфон пользователя и стоматологу.

Создатели капы, получившей название «Smart Splint», надеются, что с помощью их изобретения стоматологи смогут не только легко диагностировать бруксизм, но и существенно облегчить жизнь людям, страдающим этим заболеванием, а также получить дополнительные данные для выявления причин ночного скрежетания зубами.

www.medexpert.org.ua