

## Применение пасты «Remin Pro» (VOCO) при лечении гиперестезии твердых тканей зубов (клинико-экспериментальное исследование)



*Р.В. Симоненко*

**Целью** данной работы было установление клинической эффективности действия пасты «Remin Pro» (VOCO) при лечении гиперчувствительности зубов и ее представление путем клинических и микрорентгеноспектральных исследований.

**Методы.** Клинические исследования были проведены с участием 62-х пациентов в возрасте 19 до 67-и лет; из них 36 женщины и 25 мужчин с гиперестезией зубов различной этиологии. Диагноз ставили на основании клинических основных и дополнительных методов исследования. Для оценки клинической эффективности использовали 4-балльную шкалу: 4 балла – невыносимая боль, 3 балла – боль средней интенсивности, 2 балла – слабая боль и 1 балл – отсутствие боли.

Структуру твердых тканей зубов до и после обработки пастой изучали методом рентгеновской фотоэлектронной спектроскопии при помощи растрового электронного микроскопа (PEM; CEISS EVO 50, Германия) с энергодисперсионным анализатором для химического анализа «Oxford INKA-450» (Великобритания).

**Результаты** экспериментальных исследований микрорентгеноспектральным методом показали небольшое, но четко определяемое повышение концентрации Ca, P (2–14 %) и F (10–12 %) в эмали и дентине после использования Remin Pro. Семь сеансов реминерализующей терапии с применением пасты «Remin Pro» (VOCO) позволяют полностью устранить или значительно снизить чувствительность твердых тканей зуба. Уже после трех 15-минутной аппликации пасты большинство пациентов (80–93 %), страдающих гиперестезией зубов, отмечают резкое снижение интенсивности болевых ощущений после процедуры. Стойкий эффект отмечается до 3-х месяцев при всех видах повышенной чувствительности зубов. Особенно эффективно применение пасты после отбеливания и у пациентов с повышенной истираемостью зубов и клиновидными дефектами для устранения гиперестезии. При этом наблюдается заметное улучшение внешнего вида зубов – осветление и появление блеска.

**Выводы.** Применение при лечении гиперестезии пасты позволяет полностью устранить или значительно уменьшить интенсивность боли при повышенной чувствительности твердых тканей зубов. А сопутствующее этиотропное лечение дает возможность сохранить терапевтический результат и предотвратить повторное появление симптомов.

**Ключевые слова:** гиперестезия твердых тканей зубов, реминерализация, рентгеновский трансмиссионный анализ, растровая электронная микроскопия.

### Вступление

В условиях роста распространенности и интенсивности кариеса, различных форм некариозных поражений зубов, в том числе повышенной истираемости зубов, заболеваний тканей пародонта, а также популярности отбеливания зубов, широко используемого ортодонтического лечения, количество пациентов с гиперчувствительностью зубов, несмотря на большой арсенал современных препаратов, постоянно растет. Доказано, что гиперестезия твердых тканей зубов может стать следствием различного рода физических, психологических нагрузок и глубокого стресса. Известно, что более половины взрослого населения в возрасте от 30 до 60-ти лет, которое обращается в стоматологические клиники, жалуются на повышенную чувствительность зубов. Так, на протяжении 2014–2015 гг. были обследованы 2462 пациента в возрасте от 18 до 72-х лет, которые обратились в Стоматологический медицинский центр НМУ им. О.О. Богомольца по разным причинам. Во время сбора анамнеза 1456 опрошенных пожаловались на повышенную чувствительность зубов. На основании диагностических тестов с использованием струи холодного воздуха и воды, а также зондирования диагноз гиперестезия твердых тканей зубов подтвердился у 1454 пациентов. Распределение возрастных

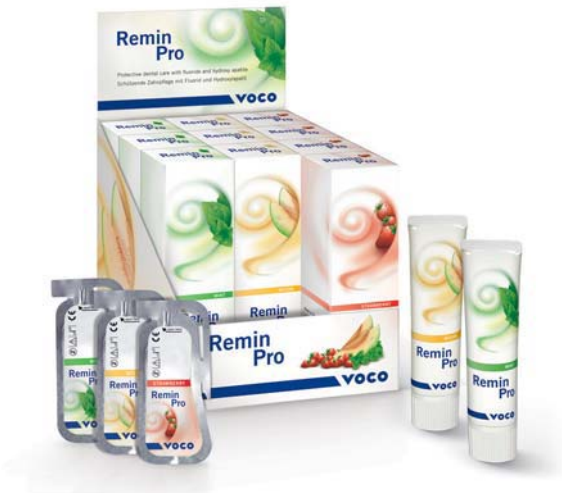групп пациентов показало, что люди в возрасте 25–38 лет наиболее подвержены этому синдрому, преимущественно страдают женщины.

Гиперестезией твердых тканей зубов называют их кратковременную болевую реакцию, возникающую под влиянием различных внешних раздражителей (химических, термических, механических) и исчезающую после их устранения.

Этиология повышенной чувствительности зубов может быть различной и объясняется двумя основными механизмами – рефлекторной дугой и гидродинамическими процессами.

Классификация гиперчувствительности зубов.

1. Повышенная чувствительность эмали:
  - а) повышенная чувствительность интактной эмали;
  - б) повышенная чувствительность измененной эмали (истончение, микротрещины, трещины).
2. Повышенная чувствительность оголенных шеек зубов при рецессии десны.
3. Повышенная чувствительность обнаженного дентина.
4. Повышенная чувствительность зубов после пломбирования.
5. Ятрогенная гиперестезия (после отбеливания, кюретажа, снятия зубных отложений).



«Ремин Про» в тубиках и в унидозах.

Большое значение в возникновении повышенной чувствительности зубов имеют плохая гигиена полости рта и неправильное использование средств индивидуальной гигиены, а также характер принимаемой пищи.

Безусловно, гиперестезия твердых тканей зубов требует этиотропного лечения. Однако повлиять на патогенетическое звено и устранить симптомы заболевания можно путем уменьшения дентинной проницаемости (минимизировать гидродинамические процессы, вызывающие болевую реакцию) и повышения порога чувствительности нервных окончаний (сделать их менее восприимчивыми к внешним раздражителям).

Поиск эффективных диагностических процедур, выбора оптимальных методов лечения и профилактики гиперестезии твердых тканей зубов во время стоматологического приема становится все более актуальным. Направление профилактики и терапии повышенной чувствительности зубов путем реминерализации исследуется уже не одно десятилетие и имеет серьезное научное обоснование. Реминерализация зубов – это процесс насыщения минеральными компонентами, приводящее к восстановлению структуры. Повлиять на процесс минерализации можно разными способами – путем улучшения гигиены полости рта и фторпрофилактики [3, 4]. Основными структурными элементами зубов являются кальций и фосфор, на долю которых приходится в среднем 57,67 % массы минералов интактной эмали зуба [1, 2]. Фтор, несмотря на его способность снижать растворимость эмали, едва ли можно причислить к структурным элементам зуба, т. к. в интактной эмали его содержится в среднем 0,15 %. Фторид является фактором, влияющим на процесс формирования кислотоустойчивых форм апатита [6]. Фториды назначают для

снижения выхода кальция из эмали зубов. Поэтому реминерализацию проводят с применением составов, содержащих кальций и фосфор. Для достижения эффекта реминерализации реминерализующие средства должны длительно время удерживаться в полости рта и вступать в контакт с эмалью зубов. Они должны содержать минеральные вещества, пребывающие в виде ионов, либо становиться источником ионов кальция и фосфата в полости рта.

Remin Pro разработан компанией «VOCO» для лечения и предупреждения повышенной чувствительности твердых тканей, а также кариеса зубов. Remin Pro рекомендуется для ежедневного применения и особенно хорошо зарекомендовал себя при использовании в домашних условиях, представлен в трех вкусовых вариантах (мята, дыня, клубника), что делает приятным его применение даже для самых капризных пациентов.

Remin Pro – это крем на водной основе, содержащий три активных ингредиента:

- гидроксиапатит;
- фторид натрия;
- ксилитол.

Компании «VOCO» удалось удачно объединить эти агенты в Remin Pro, что создает условия для экстра-защиты зубов, помогая нейтрализовать кислоты в налете, которые вырабатываются кислотопродуцирующими бактериями, а также кислоты другого происхождения. Благодаря специальным добавкам обладает адгезивными свойствами и хорошо задерживается на поверхности зубов, что обеспечивает пролонгированное действие, т. к. создает условия для постепенного проникновения в ткани зуба минеральных компонентов, входящих в его состав. Фторид натрия обладает реминерализующим действием, а также способствует образованию защитного барьера из фтористых соединений на поверхности зуба. Кариесстатическая характеристика достигается и благодаря содержанию ксилитола [3]. Ксилитол содействует усвоению зубной эмалью минералов и обладает антибактериальными свойствами, в особенности относительно *Streptococcus mutans*, *Candida albicans*, *H. Pylori*. Гидроксиапатиты являются основной формой фосфата кальция костей и зубов. В результате гидролиза под влиянием фермента происходит высвобождение кальция и фосфата, а также некоторого количества энергии, которая, как полагают, способствует переносу ионов в эмаль зубов [1, 2, 4].

Для решения ряда вопросов, связанных с состоянием твердых тканей зубов после обработки гелем «Remin Pro», явилось проведение данных исследований (изучение структуры твердых тканей зубов). Целью данной статьи является установление клинической эффективности действия Remin Pro, разработанных фирмой «VOCO» для лечения гиперчувствительности зубов, фторирования и профилактики представить путем клинических и микрорентгеноспектральных исследований.

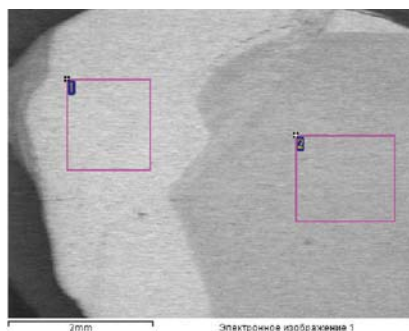



Рис. 1. Поперечный шлиф 15 зуба (гиперестезия, трещины эмали) (а) и 25-го зуба (гиперестезия, трещины эмали) после трех аппликаций пасты «Remin Pro» (VOCO) (б). PEM (20).




Рис. 2. Поперечный шлиф 25-го зуба после трех аппликаций пасты «Remin Pro». PEM (200).

**Результаты оценки чувствительности, полученные в процессе использования Remin Pro (VOCO) при гиперестезии твердых тканей зубов различной этиологии**

ВАШ	I группа				II группа				III группа				IV группа			
	1	2	3	4	1	2	3	4	1	2	3	4	1	2	3	4
Д1		2	8	5		4	6	6		2	6	8		2	4	9
Д2	4	8	2	1	6	5	3	2	5	6	2	3	4	5	4	2
Д3	8	4	3		9	6	1		9	4	2	1	9	5	1	
Д4	12	3			14	2			12	3	1		14	1		
КО1	13	2			14	2			14	2			15			
КО2	13	2			14	2			13	3			15			

Д1 – исходная ситуация;

Д2–Д4 – изменение чувствительности после применения Remin Pro соответственно после первого, третьего и седьмого применения;

КО1 – контроль через один месяц;

КО2 – через три месяца.

### Материалы и методы исследования

Клинические исследования были проведены с участием 62-х пациентов в возрасте от 19 до 67-и лет; из них 36 женщины и 25 мужчин. Обследование полости рта проводилось по стандартной схеме с заполнением индивидуальной карты. Диагноз ставили на основании клинических основных и дополнительных методов исследования. Оценка повышенной чувствительности заключалась в определении характерной симптоматики этого заболевания во время сбора анамнеза, а также на основании тестов с использованием струи воздуха и струи холодной воды и зондирования поверхности зуба.

Все пациенты были разделены на четыре группы:

1-ю группу составили 15 пациентов с измененной эмалью (кариес на стадии меловидного пятна, трещины, гипоплазия).

Во 2-ю группу вошли 16 пациентов с повышенной чувствительностью оголенных шеек зубов при рецессии десны.

3-ю группу составили 16 пациентов с повышенной чувствительностью обнаженного дентина (повышенная истираемость зубов, клиновидные дефекты).

4-ю группу составили 15 пациентов с ятрогенной гиперестезией (после отбеливания и снятия зубных отложений).

Несмотря на то что пасту можно применять в домашних условиях, чтобы избежать ошибочных данных, аппликации проводили в условиях стоматологической клиники. Remin Pro применяли следующим образом: после изолирования и высушивания зуба пасту наносили на поверхность зуба при помощи кисточки или гладилки равномерным слоем. Продолжительность каждой процедуры составляла 15 минут. По завершении аппликации пациенты сплевывали остатки пасты, не ополаскивая полость рта. Пациентам рекомендовали не принимать пищу и напитки в течение 30-ти минут (в соответствии с рекомендациями производителя). Всего проводилось до семи процедур через день. Далее пациентам предлагалось использовать пасту в домашних условиях в течение месяца в соответствии с рекомендациями производителя.

Данные болевой реакции зубов на раздражители фиксировались при помощи визуальной аналоговой шкалы, по которой пациент сам оценивал в баллах свои ощущения от 1 до 4-х баллов: 1 – отсутствие боли, по возрастающей 2 – слабая боль; 3 – средней интенсивности; 4 – невыносимая боль. Первое исследование проводили до начала лечения Д1, второе через сутки после

использования пасты Д2 (однократное применение), третье – Д3 (после третьего применения), Д4 – семь процедур, контрольное оценивание (КО 1) через один месяц, КО 2 – через три месяца.

Структуру твердых тканей зубов до и после обработки пастой изучали методом рентгеновской фотоэлектронной спектроскопии при помощи растрового электронного микроскопа (PEM; CEISS EVO 50, Германия) с энергодисперсионным анализатором для химического анализа «Oxford INKA-450» (Великобритания). Метод фотоэлектронной спектроскопии позволяет определять количественный состав поверхности и формулы химических связей с ней. Результаты усредняются по площади порядка 0,5 см<sup>2</sup>, глубина анализа составляет 1–2 нм (рис. 1-а, б). Необходимо отметить, что абсолютные концентрации элементов могут быть несколько иными, но изменение содержания элемента в разных точках образца для данных материалов составляет примерно 2–4 %. Растрово-микроскопические исследования проводили на двух этапах: первый – необработанного зуба; второй – после обработки Remin Pro. Изучены 12 парных зубов (12 необработанных и 12 обработанных). Один из зубов через день трехкратно обрабатывали пастой «Remin Pro» на протяжении 15-ти минут. Зубы потом удаляли по тем или иным показаниям. При исследовании образцы помещали в вакуум, вследствие чего из них удалялась вода. Для более точного определения состава образца и исследования распределения элементов на участках эмали и дентина подготовленные зубы разрезали на поперечные и продольные пластины толщиной 0,6–0,8 мм (рис. 1, 2). Наружную поверхность эмали изучали методом рентгеновской фотоэлектронной спектроскопии после очистки ионным травлением на глубину 0,1 мкм. Далее методом рентгеновского трансмиссивного анализа определяли содержание микроэлементов (O, Ca, P, F) в средних слоях эмали, эмалево-дентинном соединении и дентине (рис. 2).

### Результаты и их обсуждения

При оценке клинической эффективности использования пасты оказалось, что после первого применения пасты в 30 % случаев болевые реакции при раздражении холодным воздухом исчезли. После семи процедур практически все зубы с гиперестезией продемонстрировали отсутствие каких-либо признаков синдрома. При контрольном осмотре через один и три месяца сохранился стойкий результат. Оценка чувствительности представлена в сводной таблице 1 согласно количеству нанесений (табл. 1).

Таблица 2

Содержание Ca, P, F и O<sub>2</sub> (в мас. / %) в эмали и дентине зубов до и после применения Remin Pro (VOCO), определенное методом рентгеноспектрального микроанализа (средние показатели)

Исследуемая область	Интактный зуб				Зуб, обработанный Remin Pro			
	O <sub>2</sub>	F	P	Ca	O <sub>2</sub>	F	P	Ca
Эмаль	40,25	0,09	16,42	31,13	37,82	0,10	16,69	32,72
Дентин	42,88	0,19	13,11	22,87	37,92	0,22	13,84	25,58

Таблица 3

Послойный анализ содержания микроэлементов (O, F, P, Ca).  
Результаты рентгеновского трансмиссионного анализа шлифа 25-го зуба

Исследуемая область	O	F	P	Ca
Эмаль (1)	33.98	0,04	16.51	33.82
Эмаль (2, 3)	37.02–37.27	0,12–0,19	17.25–17.67	32.52–32.39
Эмаль-дентинное соединение (эмаль) (4)	38.33	0,6	17.68	32.06
Эмаль-дентинное соединение (дентин) (5)	38.18	0,10	15.06	27.37
Дентин (6, 7)	39.30–38.56	0,19–0,23	15.01–14.47	26.53–25.16

Результаты экспериментальных исследований микрорентгеноспектральным методом показали небольшое, но четко определяемое повышение концентрации Ca, P (2–14 %) и F (10–12 %) в эмали и дентине после использования Remin Pro (табл. 2). Отмечено, что на жевательной поверхности моляров и премоляров, где слой эмали достигает 2–3 мм, концентрация F составляла 0,03–0,05 %. Затем концентрация F возросла в 3–5 раз, но на глубине нескольких микрон она уменьшалась, а на уровне дентина снова повышалась (табл. 3). Данные, полученные микрорентгеноспектральным методом, свидетельствуют о повышении концентрации O<sub>2</sub> в твердых тканях зуба с гиперестезией за счет снижения уровня Ca и P на 2–4 %, что, на наш взгляд, приводит к повышению хрупкости и чувствительности зубов. Повышение содержания O и его окисных форм, по нашему мнению, может вызвать локальные структурные изменения, которые сопровождаются повышенной чувствительностью зубов. После проведения аппликаций Remin Pro содержание O уменьшается, концентрация Ca и P повышается. В связи этим целесообразно, на наш взгляд, проведение реминерализующей терапии, позволяющей в той или иной степени восполнить дефицит в твердых тканях зубов.

### Выводы

Гиперестезия твердых тканей зубов встречается у пациентов практически всех возрастных групп и в большинстве случаев как один из симптомов других патоло-

гий. Однако, как показали наши исследования, люди в возрасте от 25 до 40-а лет наиболее подвержены этому синдрому. Возникающие при этом очень неприятные болезненные реакции вызывают постоянную беспокойность по этому поводу. Опрос пациентов о полученных впечатлениях при лечении пастой «Remin Pro» показал высокую эффективность и комфортность применения пасты. Семь сеансов реминерализующей терапии с применением пасты «Remin Pro» (VOCO) позволяют полностью устранить или значительно уменьшить чувствительность твердых тканей зуба. Уже после трех 15-минутных аппликаций большинство пациентов (80–93 % в четырех), страдающих гиперестезией зубов, отмечают значительное ослабление интенсивности болевых ощущений. Эффект отмечается при всех формах повышенной чувствительности зубов. Особенно эффективно применение пасты после отбеливания и у пациентов с повышенной истираемостью зубов и клиновидными дефектами для устранения гиперестезии. При этом большинство пациентов отмечали заметное улучшение внешнего вида зубов – осветление и появление блеска уже после седьмой процедуры. А сопутствующее этиотропное лечение дает возможность сохранить терапевтический результат и предотвратить рецидив. Применение пасты «Remin Pro» возможно и в домашних условиях. А учитывая наличие пасты «Remin Pro» с клубничным, дынным и мятным вкусом, ее широкое использование в стоматологической практике позволит заканчивать прием на приятной ноте.

### ЛИТЕРАТУРА

1. Боровский Е.В., Леонтьев В.К. Биология полости рта. – М.: Медицинская книга, Издательство НГМА, 2001.
2. Антонішин Б.В. Хімічний склад емалі та її карієсрезистентність / Б.В. Антонішин, О.М. Наконечна // Український стоматологічний альманах. – 2001. – № 6. – С. 26–27.
3. Влияние коилита в составе зубных паст на специфическую адгезию некоторых клинических штаммов микроорганизмов полости рта / Г.Е. Афиногенов, А.Г. Афиногенова, Е.Н. Доровская, С.К. Матело // Стоматология детского возраста и профилактика. – 2008. – № 2. – С. 73–78.
4. Житков М.Ю. Влияние иммобилизованной щелочной фосфатазы слюны на процессы реминерализации // Стоматология, № 5, 1999: 12–15.
5. Wright J.T. Human and mouse enamel phenotypes resulting from mutation or altered expression of AMEL, ENAM, MMP20 and KLK4 / J.T. Wright, T.C. Hart, P.S. Hart et al. // Cells Tissues Organs. – 2009. – 189. – P. 1–4.
6. Robinson C. et al. The effect of fluoride on the Developing Tooth // Caries Research, 2004: 38.268–276.