УДК 616.716.4-001.5:615.83+615

Н.Г. Ідашкіна, О.О. Гудар'ян, Я.О. Юнкін

Ефективність використання комбінованого антибіотика «Цифран-СТ®» у хворих з ускладненим перебігом переломів нижньої щелепи

ДЗ «Дніпропетровська медична академія Міністерства охорони здоров'я України», м. Дніпро, Україна

Мета: вивчення клінічних, антибактеріальних та імунотропних ефектів препарату «Цифран-СТ®» у хворих з гострими запальними ускладненнями переломів нижньої щелепи.

Методи. Дослідження ґрунтується на аналізі результатів лікування 37-и хворих з переломами нижньої щелепи, ускладнених гострим гнійно-запальним процесом. Пацієнти звертались по допомогу на 3–5 добу після отримання травм і не мали супутньої патології. У першу групу увійшли 17 пацієнтів, схема лікування яких включала антибактеріальний препарат лінкоміцин, у другу групу увійшли 20 пацієнтів, лікування яких здійснювали з використанням комбінованого антибактеріального засобу «Цифран-СТ®». У контрольну групу увійшли 19 практично здорових осіб. Проводили розширені імунологічні та мікробіологічні дослідження.

Результати. У всіх пацієнтів до лікування було виявлено суттєве підвищення рівнів вмісту IgA, IgM, IgG, підвищення продукції ІЛ-1β та ФНП-α на тлі різкого зниження концентрації ІЛ-4 в сироватці крові. На 10-у добу після іммобілізації в усіх пацієнтів II групи спостерігали позитивну динаміку у процесі консолідації уламків нижньої щелепи й нормалізацію рівнів IgM, IgG, ІЛ-1β, ІЛ-4 та ФНП-α, й, навпаки, у пацієнтів I групи не встановлено позитивної динаміки показників гуморального та клітинного імунітету. На 30-у добу в усіх 20 пацієнтів II групи консолідація уламків нижньої щелепи була повноцінною. Навпаки, нормалізація імунологічного статусу у хворих I групи не була досягнута, й на 30 добу після шинування й у 5-ти досліджуваних (29,4 %) відзначено зростання продукції ІЛ-1β та ФНП-α, прогресивне зниження ІЛ-4 в сироватці крові. Клінічно в цих 5-ти хворих відзначалось наростання явищ запалення в ділянці перелому нижньої щелепи (виражена асиметрія обличчя, гіперемія слизової, болючість при пальпації, наявність ексудату зі щілини перелому).

Висновки. Використання комбінованого антимікробного засобу «Цифран-СТ®» у комплексній профілактиці та лікуванні гнійних запальних ускладнень у хворих з переломами нижньої щелепи забезпечує виражений антимікробний ефект і покращує стан місцевого та гуморального імунітету, тим самим впливаючи на пускові ланки патогенезу гнійно-запального процесу в кістковій тканині та забезпечує виражену протизапальну активність. Даний комплекс можна рекомендувати для широкого застосування у клінічній практиці в якості доступної та ефективної антибактеріальної терапії для профілактики та лікування гнійно-запальних ускладнень ПНЩ.

Ключові слова: переломи нижньої щелепи, запальні ускладнення, антибіотикотерапія, лікування ускладнень, фторхінолони, Цифран-СТ®.

В умовах сучасного техногенного суспільства, постійно діючих локальних військових конфліктів щелепно-лицевий травматизм дедалі демонструє стійку тенденцію до підвищення. Серед усіх травм обличчя переломи нижньої щелепи (ПНЩ) трапляються найчастіше й, за даними численних статистично-аналітичних досліджень, складають від 60 до 87,1 % щелепно-лицевих пошкоджень [1]. Слід звернути увагу, що, незважаючи на вдосконалення методів лікування ПНЩ, питна вага ускладнень у хворих із цією патологією постійно зростає. Відомо, що переважну більшість складають так звані запальні ускладнення, до яких відносять нагноєння м'яких тканин і кісткової рани, посттравматичний остеомієліт [2]. Однак зазвичай не враховують, що розвиток численних незапальних ускладнень переломів, а саме сповільнення консолідації, виникнення хибного суглоба й навіть у деяких випадках зростання відламків у невірному положенні є наслідками гнійного запалення в ділянці лінії перелому.

Обтяжуючим фактором, що підвищує ризик мікробної інвазії під час локалізації щілини зламу в межах зубного ряду, є високий ступінь заселення ротової порожнини умовно-патогенними бактеріями, що створює потенційну загрозу розвитку гнійно-запальних ускладнень [3].

Виникнення запальних ускладнень пов'язують з невчасним зверненням пацієнтів по медичну допомогу, зловживанням ними алкоголю та наркотичних речовин, з помилками та невірною тактикою лікування на догоспітальному та ранньому госпітальному етапах [4]. На сьогодні доведено, що у 88,9 % хворих із ПНЩ, які надходили у стаціонар з діагнозом нагноєння кісткової рани та м'яких тканин, навіть за умов здійсненого традиційного лікування спостерігали перехід запалення в хронічну стадію [5]. Широко відомо, що запальні ускладнення частіше зустрічаються під час використання хірургічних методів закріплення відламків, однак слід підкреслити, що остеосинтез зазвичай застосовують у клінічно більш важких для репозиції випадках [6].

Таким чином, слід констатувати, що ризик виникнення запальних ускладнень пов'язаний з комплексом взаємозалежних факторів: із проникненням у ділянку зламу умовно-патогенної та патогенної мікрофлори, порушеннями місцевого та системного імунітету [7].

Імунні реакції в таких випадках первинно мають захисний характер. Також слід ураховувати, що травма сама по собі та стрес, пов'язаний з нею, часто стають чинниками виникнення вторинної імунодепресії. За умов декомпенсації в реакціях імунного захисту або первинного (генетичного чи набутого) дефекту в окремих ланцюгах імунної системи розвиток запального

процесу не залежить від вираженості патогенних властивостей мікроорганізмів і приймає характер хронічного, такого, що не закінчується одужанням, невпинно прогресує й може серйозно загрожувати життю хворого [8]. Із цієї точки зору основним напрямом у тактиці лікування запалення є використання високоефективних антимікробних засобів, що суттєво не впливають на імунні процеси. У випадках наявності ознак імунного дефекту чи, навпаки, гіперреактивності імунної системи як чинника (або внаслідок) запального процесу існує необхідність у додатковій імунокорекції. У цих умовах ідеальним варіантом імуномоделюючого впливу слід уважати побічну імунотропну дію самого антимікробного агента.

У цьому форматі нашу увагу привернув сучасний комбінований антибактеріальний засіб «Цифран-СТ®», у склад якого входить 500 мг гідрохлориду ципрофлоксацину та 600 мг тинідазолу. Він відноситься до фторхінолонів – великої групи антимікробних засобів класу хінолінів – інгібіторів ДНКгірази.

Фторхінолони на сьогодні представляються одним з найбільш ефективних класів хіміопрепаратів. Вони відрізняються вираженою антимікробною бактерицидною активністю, широким спектром дії, створенням високої концентрації у тканинах і клітинах макроорганізму й відносно низькою частотою побічних ефектів [9]. Прийом навіть одноразової дози фторхінолону супроводжується потужним антигенним «ударом» – стресом для імунокомпетентних клітин, що може мати як позитивний, так і негативний наслідок для розвитку імунної відповіді залежно від вихідного стану імунної системи. Вочевидь, що цей механізм – опосередкований фактор моделюючого впливу на імунну систему [10]. Разом з тим в останні роки з'явились дані про прямі шляхи впливу фторхінолонів на активність Т-клітин, експресію рецепторів і продукцію (або викид) деяких цитокінів [11].

Дослідження активності ранніх фторхінолонів відносно збудників хронічного пародонтиту, періодонтиту, одонтогенних інфекцій (*P. melaninogenica, P. intermedia, P. gingivalis, Fusobacterium spp., Peptostreptococcus spp.*), проведених in vitro, показали більш високу клінічну ефективність ципрофлоксацину та норфлоксацину в порівнянні з іншими препаратами цього ряду [12].

Дослідження in vitro підтвердили велику ефективність дії ципрофлоксацину в порівнянні з іншими препаратами цього ряду на збудників періодонтиту, одонтогенних запальних процесів і пародонтиту [13], його здатність створювати високу концентрацію у тканинах пародонту й позитивний вплив на ферментний спектр і протимікробну активність слини. У деяких країнах (Німеччина, США) ципрофлоксацин включено у схеми лікування захворювань щелепно-лицевої ділянки [14]. В останні роки було встановлено, що висока ефективність препарату в пародонтології пов'язана з тим, що ципрофлоксацин створює більш високу концентрацію в ясенній рідині в порівнянні із плазмою крові, що забезпечує перевищення МПК для більшості видів анаеробних бактерій саме в порожнині рота [15]. Таким чином, Цифран-СТ® є оптимальним препаратом для дослідження можливостей розширення спектра його застосування у стоматологічній практиці. У зв'язку з вищесказаним ряд авторів рекомендували Цифран-СТ® для лікування захворювань щелепно-лицевої ділянки, особливо при обтяженому анамнезі, коли застосування традиційних антибіотиків небажане [16].

Мета дослідження – вивчення клінічних, антибактеріальних та імунотропних ефектів препарата «Цифран-СТ®» у хворих з гострими запальними ускладненнями ПНЩ.

Матеріали та методи

Дослідження ґрунтується на аналізі результатів лікування 37-х хворих з ПНЩ, ускладнених гострим гнійно-запальним процесом. Вік хворих, яких обстежували, коливався в межах 18–55-ти років і в усіх них на підставі анамнезу не було констатовано наявної супутньої соматичної патології. У всіх пацієнтів діагностували однобічні ПНЩ, що ускладнились нагноєнням кісткової рани. Пацієнти зверталися по допомогу на 3–5-у добу після отримання травми. Критерієм відбору для дослідження були гіперемія та набряк м'яких тканин у ділянці ПНЩ, наявність ексудації зі щілини зламу, неприємний запах з рота.

Діагноз обґрунтовували на підставі клініко-рентгенологічних критеріїв. Лабораторні дослідження здійснювали до, на 10-у добу та через один місяць після репозиції.

Лікування постраждалих проводили згідно із загальноприйнятими українськими стандартами та локальними протоколами надання допомоги хворим із травматичними ушкодженнями нижньої щелепи. Для репозиції та фіксації відламків використовували метод двощелепного шинування з міжщелепним витягуванням. Проводили стандартне клінічне та рентгенографічне дослідження всіх хворих [17].

У контрольну групу увійшли 19 соматично здорових осіб-добровольців віком від 24 до 35-ти років (середній вік 25,1±4,7 року), в яких не визначили клінічних ознак гострих або хронічних захворювань, а також патології зубів і пародонту.

Лабораторні дослідження пацієнтів та осіб контрольної групи здійснювалися згідно із загальним планом мети роботи та складалися з:

– дослідження вмісту цитокинів ІЛ-1β, ФНП-α та ІЛ-4 в сироватці крові;
– визначення рівня IgA, IgM, IgG в сироватці крові.

Забір ротової рідини та периферичної крові з ліктьової вени здійснювали з 8 до 9-ї години ранку, суворо натщесерце. Протягом дослідження обладнання, методи та реагенти не змінювалися.

Вміст цитокинів (ІЛ-1β, ФНП-α та ІЛ-4) в сироватці крові визначали методом твердофазного імуноферментного аналізу (ІФА), застосовуючи в якості індикаторного ферменту пероксидазу хрону, з використанням тест-систем виробництва ТОВ «Протеиновый контур» і «Цитокин» (м. Санкт-Петербург) згідно з доданими інструкціями; результати виражали в мкг/мл. Визначення концентрації імуноглобулінів класу sIgA, IgM, IgG в ротовій рідині також здійснювалось методом твердофазного ІФА з використанням тест-систем фірми «Полигност» (м. Санкт-Петербург).

Ґрунтуючись на даних лабораторних досліджень, у всіх хворих з ПНЩ, ускладненим нагноєнням кісткової рани на початку дослідження була виявлена депресія місцевого та загального імунологічного статусу.

У подальшому всі пацієнти були рандомізовані на дві групи: І група (17 пацієнтів) і ІІ група (20 пацієнтів).

У І групі всі пацієнти після репозиції та фіксації кісткових відламків отримували медикаментозне лікування в загальноприйнятому дозуванні. У схему лікування увійшов антибактеріальний препарат 30 % гідрохлорид лінкоміцину – 2 мл три рази на добу в/м, № 7.

У ІІ групі лікувальний комплекс передбачав використання комбінованого антибактеріального засобу «Цифран-СТ®» (500/600 мг по 1 таб. два рази на добу протягом семи діб).

В обох клінічних групах в обов'язковий післяопераційний комплекс увійшли: призначення гіпосенсибілізуючого засобу (діазолін 0,1 г два рази на добу) – 14 діб,

знеболюючого (анальгін 50 % – 1 мл 1–2 рази на добу) – 5–7 діб, іригації порожнини рота хлоргексидин-вмістним розчином.

Визначення специфічних бактеріологічних збудників зі щілини зламу здійснювали методом ДНК-діагностики полімеразної ланцюгової реакції (ПЛР) з наступною зворотною ДНК-гібридизацією.

Результати піддавалися статистичній обробці на персональному комп'ютері з використанням пакета прикладних програм Statistica for Windows 6.0. Отримані дані представлені у вигляді середнього арифметичного значення та стандартного відхилення помилок. Для оцінки достовірності у групах обчислювали t-критерій Стьюдента. При $p < 0,05$ відмінності вважались достовірними [18].

Результати дослідження та їх обговорення

Проведені перед лікуванням клінічні дослідження показали, що початкова симптоматика переломів нижньої щелепи у хворих I та II груп не мала відмінностей. При репозиції були досягнуті точне співставлення уламків та їх надійна фіксація в усіх постраждалих I і II груп. В обох групах відзначалась позитивна клінічна динаміка в найближчі строки після репозиції відламків.

Примітно, що на початку дослідження у хворих I та II груп показники клітинного імунітету практично нічим не відрізнялись між собою й мали вірогідну різницю з показниками групи контролю (здорових). Одночасно з цим було виявлено суттєве підвищення рівнів вмісту IgA, IgM, IgG. Найбільш виражені відхилення виявлені в пацієнтів обох груп з боку цитокінового профілю: підвищення продукції ІЛ-1β і ФНП-α на тлі різкого зниження концентрації ІЛ-4 в сироватці крові (рис. 1). Виявлені в нашому дослідженні зміни імуноглобулінів основних класів і цитокінів у сироватці крові хворих обох груп, вірогідно, пов'язані з гострими ушкодженнями лицьового скелета і травматичним стресом і вираженою гострою запальною реакцією в зоні перелому. Підтвердженням сказаного є їх позитивна динаміка у процесі консолідації уламків нижньої щелепи й нормалізація рівнів IgM, IgG, ІЛ-1β, ІЛ-4 та ФНП-α вже на 10-у добу після іммобілізації в усіх пацієнтів II групи, що можна розглядати як закономірне явище, оскільки до цього строку початкова стадія регенерації кісткової тканини, як правило, закінчується. Слід зауважити, що через десять діб після іммобілізації в пацієнтів I групи не встановлено позитивної динаміки показників як гуморального, так і клітинного імунітету (рис. 2). На нашу думку, вищенаведене співвідноситься з отриманими раніше даними, що ципрофлоксацин у терапевтичній концентрації не змінює або підсилює синтез і викид ІЛ-1, але в більш високих концентраціях цей процес пригнічується. Дослідженнями A. Dalhoff та I. Shalit установлено, що похідні фторхінолонів у лабораторних умовах стимулюють синтез ІЛ-2, але пригнічують синтез ІЛ-1 і ФНП-α, що свідчить про їх протизапальну активність. Також фторхінолони здатні впливати на активність процесів формування клітинного та гуморального імунітету шляхом ослаблення викиду деяких інших цитокинів, зокрема ІЛ-10 та ІЛ-12 [19].

До 30-ї доби показники імунного статусу в пацієнтів II групи демонстрували тенденцію до вираженої позитивної динаміки, що й забезпечувало, на нашу думку, повноцінність перебігу регенераторних процесів. Характерно, що в усіх 20-ти пацієнтів цієї групи консолідація уламків нижньої щелепи була повноцінною. На той момент у жодному з випадків не виявлялась рухливість уламків, були відсутні запальні явища, кісткова мозоль не визначалась у більшості випадків (90 %), у 2-х (10 %) пацієнтів консолідація протікала з вираженим утворенням. Навпаки, нормалізація імунологічного статусу у хворих I групи не була досягнута на 30-у добу після шинування (рис. 3). Більше того, у 5-ти досліджуваних (29,4 %) уже на 10-у добу зареєстровано його погіршення. У цей період відзначено зростання продукції ІЛ-1β і ФНП-α, прогресивне зниження ІЛ-4 в сироватці крові. Клінічно у цих 5-ти хворих відзначалось наростання явищ запалення в ділянці перелому нижньої щелепи (виражені асиметрія обличчя, гіперемія слизової, болючість при пальпації, наявність ексудату зі щілини перелому). У зв'язку з вищевикладеним у цих 5-ти пацієнтів додатково було проведено курс HELBO – терапії за закритою методикою (4–5 процедур по одному разу на

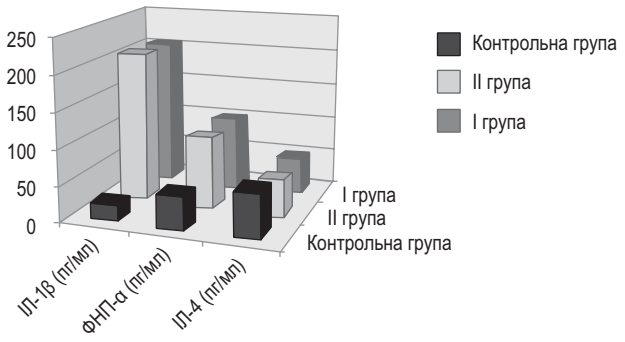

Рис. 1. Показники імунного статусу у хворих з ускладненим перебігом ПНЩ до початку лікування.

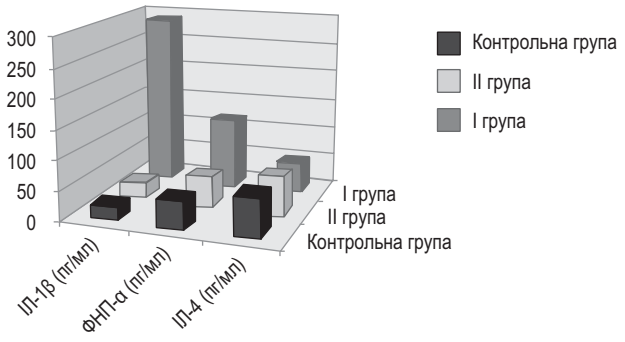

Рис. 2. Показники імунного статусу у хворих з ускладненим перебігом ПНЩ на 10-у добу з початку лікування.

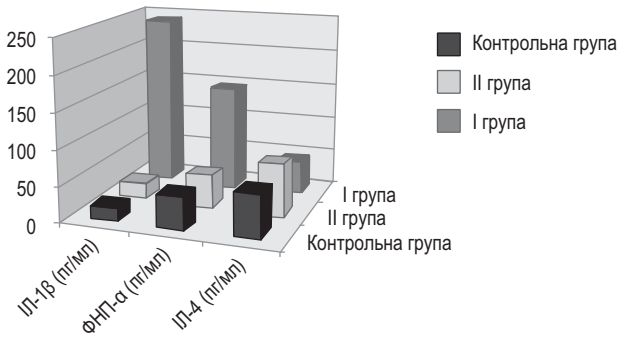

Рис. 3. Показники імунного статусу у хворих з ускладненим перебігом ПНЩ на 30-у добу з початку лікування.

Таблиця

Динаміка змін виявлення представників мікрофлори у хворих з ускладненим перебігом переломів нижньої щелепи

Вид і рід мікроорганізмів	Кількість хворих і частота виявлення (%)			
	I група, n = 17 (схема лікування з Лінкоміцином)		II група, n = 20 (схема лікування із Цифраном-СТ®)	
	До лікування	10-а доба	До лікування	10-а доба
Staphylococcus aureus	7 (41,2)	2 (11,8)	9 (45)	0
Staphylococcus epidermidis	4 (23,5)	1 (5,9)	4 (20)	0
Streptococcus viridans	2 (11,8)	0	3 (15)	0
Peptostreptococcus	2 (11,8)	1 (5,9)	3 (15)	0
A.Actinomycetemcomitans	4 (23,5)	0	4 (20)	0
Prevotella intermedia	3 (17,7)	1 (5,9)	4 (20)	0
Porphyromonas gingivalis	4 (23,5)	2 (11,8)	5 (25)	2 (10)
Bacteroides forsythus	3 (17,7)	0	3 (15)	0
Fusobacterium necroforum	2 (11,8)	0	3 (15)	0
Candida albicans	3 (17,7)	1 (5,9)	4 (20)	1 (5)
Enterococcus faecalis	4 (23,5)	0	4 (20)	0

*в більшості випадків виявляли аеробно-анаеробні асоціації (із двома-трьома асоціантами).

день), після чого в 1-го пацієнта (5,9 %) сформувались невеликі рухливі секвестри до 0,2–0,3 см, для видалення яких потрібна була відкрита інструментальна ревізія, у післяопераційний період HELBO-терапію продовжували ще 5 днів (по одному сеансу щоденно). У решти 4-х пацієнтів (23,5 %) явища запалення були куповані повністю вже після 3-ї процедури й додаткові оперативне втручання було не потрібне.

Результати мікробіологічних досліджень у хворих з переломами нижньої щелепи, ускладненими нагноєнням кісткової рани наведені в таблиці.

Висновки

1. У патогенезі гнійних запальних ускладнень ПНЩ провідна роль належить характеру мікробіологічної та імунологічної взаємодії. Факторами ризику виникнення гнійно-запального процесу в зоні перелому слід уважати зниження місцевої імунологічної реактивності й появи в зоні перелому нетипових аеробних і особливо анаеробних бактерій та їх асоціацій із грибами роду *Candida*.
2. Використання комбінованого антимікробного засобу «Цифран-СТ®» у комплексній профілактиці та лікуванні гнійних запальних ускладнень у хворих з переломами нижньої щелепи забезпечує виражений антимікробний ефект і покращує стан місцевого та гуморального імунітету, тим самим впливаючи на пускові ланки патогенезу гнійно-запального процесу в кістковій тканині та забезпечує виражену протизапальну активність. Даний комплекс можна рекомендувати для широкого застосування у клінічній практиці в якості доступної та ефективної антибактеріальної терапії для профілактики й лікування гнійно-запальних ускладнень ПНЩ.

ЛІТЕРАТУРА

1. Рузін Г.П. Мікробіологічне обґрунтування диференційного підходу до застосування антибактеріальної терапії при лікуванні переломів нижньої щелепи в осіб молодого віку / Г.П. Рузін, О.І. Чирик, Є.М. Бабич, Н.І. Скляр // Вісник проблем біології і медицини. – 2013 – Вип. 4, том 1 (104). – С. 335–341.
2. Infected Mandibular Fractures: Risk Factors and Management / E. Abdelfadil, A.S. Salem, S.I. Mourad, F.A. Al-Belasy // Oral Hyg. Health. – 2013. – Vol. 1, Iss. 1. – http://dx.doi.org/10.4172/johh.1000102. – P. 1–8.
3. Гигиена полости рта у больных с открытыми переломами нижней челюсти / А.А. Тимофеев, С.В. Максимча, Н.К. Васадзе и др.// Современная стоматология. – 2013. – № 2. – С. 56–63.
4. Копчак А.В. Лікарські помилки та ускладнення при хірургічному лікуванні травматичних переломів нижньої щелепи / А.В. Копчак // Клінічна хірургія. – 2013. – № 1. – С. 30–33.
5. Течение и заживление переломов нижней челюсти, сопровождающихся повреждением вервей тройничного нерва / Г.Р. Бахтеева, А.В. Лепилин, М.Г. Сойхер и др. // Саратовский научно-медицинский журнал. – 2012. – № 2, т. 8. – С. 399–403.
6. Долгова И.В. Профилактика травматического остеомиелита нижней челюсти: Автореф. дис. ... канд. мед. наук: спец. 14.00.14 «Стоматология» / И.В. Долгова. – Волгоград. – 2013. – 21 с.
7. Чувилкин В.И. Разработка методов диагностики и лечения инфекционно-воспалительных заболеваний челюстно-лицевой области: Автореф. ... д-ра мед. наук: спец. 4.00.14 «Стоматология», 03.02.03 «Микробиология» / В.И. Чувилкин. – М. – 2011. – 40 с.
8. Антибиотики и противоинфекционный иммунитет / Под ред. Н.Д. Ющука, И.Л. Балмасовой, В.Н. Царева. – М.: Практическая медицина, 2012. – 232 с.: ил.
9. Чарушин В.Н. Фторхинолоны: синтез и применение / В.Н. Чарушин, Э.В. Носова, Г.Н. Ляпунова, О.Н. Чупахин. – М.: Физматлит, 2013. – 320 с.
10. Comparative efficacies of amoxicillin, clindamycin, and moxifloxacin in prevention of bacteremia following dental extractions / Diz Dios P., Tomas Carrona L., Limeres Posse J. et al. // Antimicrob. Agents Chemother. – 2006. – 50 (9). – PP. 2996–3002.
11. Szczypka M. Comparative effects of fluoroquinolones on subsets of T lymphocytes in normothermic and hyperthermic mice / M. Szczypka, B. Obminska-Mrukowicz // J. Vet. Pharmacol. Ther. – 2003. – 26. – PP. 253–258.
12. Микробиология и иммунология для стоматологов / Под. ред. Ламонта Р.Дж., Лантц М.С., Берне Р.А., и др.; пер. с англ. В.К. Леонтьева. – М.: Практическая медицина, 2010. – 504 с.
13. Ипполитов Е.В. Обоснование применения фторхинолонов IV поколения при лечении больных пародонтитом: Автореф. дис. ... канд. мед. наук: спец. 14.00.14 «Стоматология» / Е.В. Ипполитов. – М. – 2009. – 26 с.
14. Ньюман М., Винкельхофф А. Антимикробные препараты в стоматологической практике. – М.: Азбука, 2004. – 328 с.

15. Царев В.Н., Ушаков Р.В. Антимикробная терапия в стоматологи / В.Н. Царев, Р.В. Ушаков. – М.: МИА, 2006. – 144 с.

16. Оценка эффективности антибактериального препарата «Цифран СТ» для лечения и профилактики гнойно-воспалительных процессов челюстно-лицевой области / А.А. Тимофеев, Е.В. Горобец, Е.П. Весова и соавт. // Современная стоматология. – 2004. – № 1. – С. 92–96.

17. Тимофеев А.А. Руководство по челюстно-лицевой хирургии и хирургической стоматологии / А.А. Тимофеев. – 4-е изд. – Киев: ООО «Червона Рута-Турс», 2004. – 1061 с.

18. Как описывать статистику в медицине. Аннотированное руководство для авторов, редакторов и рецензентов / Т.А. Ланг, М. Сессик; пер. с англ. под ред. В.П. Леонова. – М.: Практическая медицина, 2011. – 480с.: ил.

19. Dalhoff A., Shalif I. Immunomodulatory effects of quinolones / A. Dalhoff, I. Shalif // Lancet Infect. Dis. – 2003. – 3 (6). – PP. 359–371.

Эффективность использования комбинированного антибиотика «Цифран-СТ®» у больных с осложненным течением переломов нижней челюсти

Н.Г. Идашкина, А.А. Гударьян, Я.О. Юнкин

Цель: изучение клинических, антибактериальных и иммунотропных эффектов препарата «Цифран-СТ®» у больных с острыми воспалительными осложнениями переломов нижней челюсти.

Методы. Исследование основывается на анализе результатов лечения 37-и больных с переломами нижней челюсти, осложненных острым гнойно-воспалительным процессом. Пациенты обращались за помощью на 3–5 сутки после получения травм и не имели сопутствующей патологии. В первую группу вошли 17 пациентов, схема лечения которых включала антибактериальный препарат линкомицин, во вторую группу вошли 20 пациентов, лечение которых осуществляли с использованием комбинированного антибактериального средства «Цифран-СТ®». В контрольную группу вошли 19 практически здоровых лиц. Проводили расширенные иммунологические и микробиологические исследования.

Результаты. У всех пациентов до лечения было выявлено существенное повышение уровня содержания IgA, IgM, IgG, повышение продукции ИЛ-1β и ФНО-α на фоне резкого снижения концентрации ИЛ-4 в сыворотке крови. На десятый день после иммобилизации у всех пациентов II группы наблюдали положительную динамику в процессе консолидации отломков нижней челюсти и нормализацию уровней IgM, IgG, ИЛ-1β, ИЛ-4 и ФНО-α, и, наоборот, у пациентов I группы не установлено положительной динамики показателей гуморального и клеточного иммунитета. На 30 сутки у всех 20 пациентов II группы консолидация отломков нижней челюсти была полноценной. Напротив, нормализация иммунологического статуса у больных I группы не была достигнута, и на 30 сутки после шинирования и у 5-ти испытуемых (29,4 %) отмечен рост продукции ИЛ-1β и ФНО-α, прогрессивное снижение ИЛ-4 в сыворотке крови. Клинически у этих 5-ти больных отмечалось нарастание явлений воспаления в области перелома нижней челюсти (выраженная асимметрия лица, гиперемия слизистой, болезненность при пальпации, наличие экссудата из щели перелома).

Выводы. Использование комбинированного антимикробного средства «Цифран-СТ®» в комплексной профилактике и лечении гнойных воспалительных осложнений у больных с переломами нижней челюсти обеспечивает выраженный антимикробный эффект и улучшает состояние местного и гуморального иммунитета, тем самым влияя на пусковые звенья патогенеза гнойно-воспалительного процесса в костной ткани и обеспечивает выраженную противовоспалительную активность. Данный комплекс можно рекомендовать для широкого применения в клинической практике в качестве доступной и эффективной антибактериальной терапии для профилактики и лечения гнойно-воспалительных осложнений ПНЧ.

Ключевые слова: переломы нижней челюсти, воспалительные осложнения, антибиотикотерапия, лечение осложнений, фторхинолоны, Цифран-СТ®.

Efficiency of combined antibiotic Cyfran CT® in patients with complicated mandibular fractures

N. Idashkina, O. Gudar'yan, Y. Yunkin

Purpose. The study of clinical, antibacterial and immunotropic effects of Cyfran CT® in patients with acute inflammatory complications of mandibular fractures.

Methods. The study is based on analysis of treatment results of 37 patients with mandibular fractures, complicated by acute pyoinflammatory process. The patients sought medical advice for 3–5 days after injury and had no comorbidity. The first group included 17 patients to treatment regimens entered antibiotic lincomycin, the second group included 20 patients whose treatment using the combined antibacterials Cyfran CT®. The control group consisted of 19 healthy individuals. The extension immunological and microbiological researches were made.

Results. All patients before treatment had no significant increase in levels of IgA, IgM, IgG, increased production of IL-1β and TNF-α on the background of a sharp decrease in the concentration of IL-4 in serum. On the 10th day after immobilization in all patients in group II observed positive dynamics in the process of mandibular fragments consolidation and normalization of IgM, IgG, IL-1β, IL-4, and TNF-α, conversely patients in group I hadn't the positive dynamics of the humoral and cellular immunity indicators. On the 30th day in all 20 patients of group II the mandibular fragments consolidation was complete. On the contrary, the normalization of the immune status in patients of group I was not achieved and on the 30th day after splinting and 5 patients (29.4 %) had increase of IL-1β and TNF-α, a progressive decrease in IL-4 in serum. Clinically these 5 patients showed the growth of inflammation effects in the area of mandibular fracture (facial asymmetry, hyperemia mucous, palpatory tenderness, fluid from the fracture cleft).

Conclusions. Using of combined antibiotic Cyfran CT® in complex prevention and treatment of purulent inflammatory complications in patients with mandibular fractures provides pronounced antimicrobial effect and improves local and humoral immunity, thereby affecting the starting pathogenesis of inflammatory processes in bone and provides pronounced anti-inflammatory activity. This complex can be recommended for wide usage in clinical practice as an effective antibiotic therapy for the prevention and treatment of inflammatory complications mandibular fractures.

Key words: mandibular fractures, inflammation complications, antibioticterapy, treatment of complications, fluoroquinolones, Cyfran CT®.

Н.Г. Ідашкіна *– канд. мед. наук, доцент,*
зав. кафедрою хірургічної стоматології, імплантології та пародонтології.
О.О. Гудар'ян *– д-р мед. наук,*
професор кафедри хірургічної стоматології, імплантології та пародонтології.
Я.О. Юнкін *– асистент кафедри хірургічної стоматології, імплантології та пародонтології.*
Адреса: *Державний заклад «Дніпропетровська медична академія Міністерства охорони здоров'я України»,*
м. Дніпро, 49044, вул. Вернадського, 9.
E-mail: *idashkina@ukr.net.*