

## Комплексна протетична реабілітація пацієнта з диспропорцією та дисколоритом зубів у естетично значущій зоні

ДВНЗ «Ужгородський національний університет», м. Ужгород, Україна

**Мета:** на основі клінічного випадку та даних клініко-лабораторних досліджень провести ретроспективний аналіз можливостей естетично-функціональної реабілітації пацієнтів з диспропорцією та дисколоритом зубів у естетично значущій зоні.

**Матеріали та методи.** В якості клінічного випадку була розглянута ситуація корекції естетичного профілю посмішки та функціональних характеристик зубного ряду у пацієнтки 28-и років, яка звернулася зі скаргою на неестетичний вигляд зубів. Цифровий аналіз естетичних параметрів посмішки проводився з використанням прикладного програмного забезпечення MS Power Point (Microsoft Office, 2015) і принципів Digital Smile Design. З метою об'єктивізації відповідних естетичних критеріїв у подібних ситуаціях були адаптовані критерії рожевої та білої естетики PES (pink esthetic score)/WES (white esthetic score) Методологічний аналіз літературних джерел проводився з використанням пошукових систем (Google Scholar, Pub Med) за принципом формування вибірки відповідних даних за ключовими словами.

**Результати.** Імплементация протоколу цифрового графічного аналізу лицевих і внутрішньоротових параметрів шляхом обробки зображень з використанням прикладного програмного забезпечення дозволяє не тільки визначати діапазон прийнятних індивідуальних естетичних характеристик, а й наочно продемонструвати пацієнту очікувані результати, узгодивши з ним нюанси ятрогенного втручання та забезпечивши, таким чином, максимальне наближення майбутніх результатів корекції до очікуваних.

**Висновки.** Естетичну реабілітацію пацієнта з диспропорцією та дисколоритом зубів у естетично значимій зоні можна забезпечити аргументованим ортопедичним підходом при достатньому обґрунтуванні специфіки окремих етапів комплексної корекції посмішки та морфо-функціональних параметрів окремих зубів, як складових елементів зубо-щелепного апарату. Використання сучасних стоматологічних матеріалів за типом скловолоконних штифтів, самоадгезивних і самопротравлюючих цементів, високоестетичних керамік забезпечує можливості для проведення прогнозованого втручання з відновленням оптимальних параметрів профілю посмішки.

**Ключові слова:** естетична реабілітація, диспропорція, цифровий аналіз Digital Smile Design.

### Актуальність теми

Клінічна оцінка стоматологічного статусу та детальний аналіз адекватних методів лікування для відновлення морфо-функціональної рівноваги елементів зубо-щелепного апарату в поєднанні із сучасними можливостями прогнозування результатів ятрогенного втручання за допомогою воскової репродукції та принципів Digital Smile Design забезпечують не тільки найбільш оптимальну, а й естетично очікувану реабілітацію пацієнта [1, 5, 7]. Fradeani M. (2001) [16] у ході ретроспективного дослідження присвяченого верифікації клінічної успішності суцільнокерамічних коронок через 11 років їх використання виявив, що даний показник становить 98,9 %, у той же час Pjetursson B. Характеристики сучасних суцільнокерамічних реставрацій забезпечують можливість для максимальної індивідуалізації та адаптації естетичних реставрацій шляхом імітації кольору та відтінку природних структур зубів, їх форми та контуру. Сучасні дослідження, спрямовані на розширення критеріїв об'єктивізації кольоропередачі, адекватності імітованої морфології та повноцінності лабораторних етапів виготовлення суцільнокерамічних конструкцій, передбачають використання новітніх технологій спектрофотометрії, ультразвукової діагностики, формалізованих реставраційних карт і навіть специфічно сформульованих параметрів оцінки, проте первинний етап верифікації якості лікування завжди повинен починатись із достатньої аргументації доцільності використання того чи іншого алгоритму ятрогенного втру-

чання [9, 29, 31, 32]. (2007) [38, 39] констатував п'ятирічну клінічну ефективність даних конструкцій у 94,9 %. B.S. Segal (2001) [43], провівши диференційоване дослідження, визначив, що ефективність суцільнокерамічних конструкцій конкретно у фронтальній області сягає 96,5–97,8 %, а відсоток клінічно невдалих реставрацій не перевищує 1,1–1,2 %. За тих же умов рівень клінічно неуспішних суцільнокерамічних реставрацій у жувальній ділянці був трохи нижче й не перевищував 0,8–0,9 %, що було підтверджено результатами статистичної перевірки даних на достатній кількості досліджуваних об'єктів. Аналогічні результати були отримані Galindo M. (2005) і колегами [20] при повторній оцінці аналогічних ортопедичних коронок (Procera AllCeram) через 55 місяців їх функціонування. Donovan T. (2001) [10] комплексно розглядав аргументацію вибору суцільнокерамічних коронок для відновлення різних груп зубів, резюмуючи, що у фронтальній естетичній зоні вони є одним із найбільш перспективних для естетичної реабілітації. Дослідники також було аргументували, що найчастішими ускладненнями при виготовленні безметалевої керамічної реставрації є виникнення пульпіту (за умови протезування на вітальних зубах) і переломи в ділянці культі [12, 23, 24]. Обидва наслідки можуть бути викликані надмірною редукцією твердих тканин зубів на етапі препарування або недотриманням протоколів відновлення чи формування культі за допомогою скловолоконних штифтових конструкцій і фотокомпозиту. Використання останніх забезпечує кращі передумови

для естетичної мімікрії реставрації та більш прогнозованого естетичного ефекту при мінімізації ризику виникнення коронального мікропідтікання при чіткому дотриманні етапів формування культу й фіксації кінцевої реставрації.

Великої уваги заслуговує використання суцільно-керамічних коронок з метою естетичної реабілітації у фронтальній ділянці при клінічних випадках із диспропорцією зубів ятрогенного походження. Даний підхід треба попередньо узгодити з результатами комплексного ортодонтичного дослідження просторових характеристик зубної дуги, оцінкою стану тканин пародонту та згодою пацієнта на запропонований алгоритм лікування, забезпечує економію часу та матеріальних витрат у ході відновлення параметрів функціонально- естетично оптимальної посмішки без додаткової корекції положення окремих зубів чи їх групи. Прогнозованість подібної маніпуляції легше піддається сприйняттю пацієнтом через виконання воскової репродукції та завдяки принципам цифрового дизайну, що у свою чергу дозволяє йому брати безпосередню участь у процесі комплексного ортопедичного лікування [5, 6, 33].

**Мета** – на основі клінічного випадку та даних клініко-лабораторних досліджень провести ретроспективний аналіз можливостей естетично-функціональної реабілітації пацієнтів з дисколоритом і диспропорцією зубів ятрогенного походження в естетично значущій зоні; обґрунтувати доцільність кожного з етапів ятрогенного втручання на основі матеріалів доказової бази рецензованих стоматологічних видань, опублікованих і проіндексованих у пошукових системах.

### Матеріали та методи дослідження

В якості клінічного випадку була розглянута ситуація корекції естетичного профілю посмішки та функціональних характеристик зубного ряду в пацієнтки 28-и років, яка звернулася по допомогу в університетську стоматологічну поліклініку зі скаргою на неестетичний вигляд зубів у фронтальній ділянці. Цифровий аналіз естетичних параметрів посмішки проводився з використанням прикладного програмного забезпечення MS Power Point (Microsoft Office, 2015) і принципів Digital Smile Design з адаптованим використанням окремих графічних модулів і рекомендацій E. McLaren, L. Culp (2013). Корекцію ясен проводили світлодіодним лазером Picasso 810 нм у межах параметрів біологічної ширини. В якості армуючої конструкції був використаний скловолоконний штафт «RelyX™ Fiber Post» (3M™), розробка каналу під який проводилася з адаптованими до параметрів штафта розверток RelyX™ Fiber Post (3M™). В якості фіксаційного цементу для штафта використовувався HIGH Q Bond SE (B.J.M Laboratories), відбудову ділянки культу проводили Build-It® FR™. У ході лабораторних етапів виготовлення коронок проводили з польовошпатної кераміки «GC Initial» (GC), а їх фіксацію – з використанням цементу «RelyX® U200» (3M™). Прогнозування можливого ризику ортопедичного лікування проводили шляхом адаптованого графічного алгоритму опрацювання дентальної ортопантомограми за методикою дотичних прямих і сталих кутів, запропонованою Асоціацією судової стоматології України (2015). Результати функціональної та естетичної реабілітації опрацьовувались згідно з адаптованими критеріями параметричного аналізу макро- та мікроестетики посмішки (D. Coachman, 2012). Методологічний аналіз літературних джерел проводився з використанням пошукових систем (Google Scholar, Pub Med) за принципом формування вибірки відповідних даних за ключовими словами.

### Результати дослідження та їх обговорення

Ураховуючи багато досліджень було встановлено, що у вітчизняній стоматологічній практиці близько 55 % реставрацій фронтальної групи зубів верхньої щелепи виготовляються з композитів, 36 % із них представлені штучними коронками, поширеність використання вінірних конструкцій у даній ділянці не перевищує 7–11 %, а використання внутрішнього відбілювання з метою естетичної корекції проводиться лише у 2–4 % випадків [29]. При цьому між вибором конструкції в ділянці верхніх різців, віком пацієнта, типом існуючої стертості твердих тканин нижніх антагоністів, їх скупченістю та диспропорцією їх аналіз дозволяє аргументувати використання того чи іншого протоколу лікування стоматологічного хворого [47].

Пацієнтка 28-ти років звернулася по допомогу в університетську стоматологічну поліклініку зі скаргою на неестетичний вигляд зубів у фронтальній ділянці (рис. 1). У ході клінічного обстеження було виявлено незначну диспропорцію зубів 1.1, 1.2, 2.1, 2.2, 1.3, 2.3, невідповідність контуру ясна, легку форму скупченості зубів у фронтальній ділянці, дисколорит і дефектні реставрації в ділянці 1.1, 1.2, 2.1, 2.2, 1.3, 2.3 та 3.1,3.2,3.3,4.1, 4.2, 4.3 зубів.

Естетична оцінка вихідних клінічних ситуацій проводилася з урахуванням таких загальних критеріїв, як: відповідність середньої лінії лица серединній лінії між центральними різцями, відповідність вертикальної та горизонтальної осей зубів аналогічним лицевим орієнтирам, відповідність форми фронтальної групи зубів біометричним параметрам обличчя, збереження показників симетрії, позиції, кольору та відтінку фронтальних зубів в зоні візуалізації, форма ріжучого краю та її відповідність позиції верхньої та нижньої губ, співвідношення параметрів білої та рожевої естетики посмішки, величина лінії посмішки й параметр візуальної глибини щічного коридору, визначення потреби в додатковій фонетичній корекції. Спроби формалізувати критерії суб'єктивного сприйняття пацієнтом результатів корекції естетичного профілю було широко досліджені A.J. van Waas (1990) [44], D.A. Garber (1996) [21], P. Chen (2009) [1], M.M. Pithon (2000) [27], K. Danne- mand (2014) [28]. При цьому в ході ретроспективного аналізу було виявлено, що найчастіше незадоволення пацієнтів виникають через неспівпадіння кольору та форми майбутньої реставрації та профілю посмішки загалом, і лише потім хворі найчастіше скаржаться на функціональні невідповідності й незвичну протрузію при формуванні адекватних оклюзійних схем.

Для максимальної відповідності результатів естетичної та функціональної реабілітації очікуванням пацієнта в даному клінічному випадку були використані принципи Digital Smile Design. Після отримання зовнішньолицевих фотографій, фотографій посмішки та окремо зубних рядів з використанням контрастерів за допомогою прикладного програмного забезпечення [5, 6] була проведена естетична діагностика патології та заплановано ряд майбутніх маніпуляцій для корекції вихідної ситуації (рис. 2). Майбутній профіль посмішки був попередньо узгоджений з пацієнтом для відповідності та формулюванні адекватного бачення результатів майбутньої реабілітації.

Відповідність горизонтальних площин (лінія брів, зиниць, центра носа, ріжучих країв верхніх та нижніх зубів) вертикальній серединній лінії перевірялася за допомогою графічного інструменту Digital Facebow. Після цього внутрішньоротові зображення верхнього зубного ряду з дефектними фронтальними зубами суперімпозиціювалися на зовнішньолицеву фотографію для

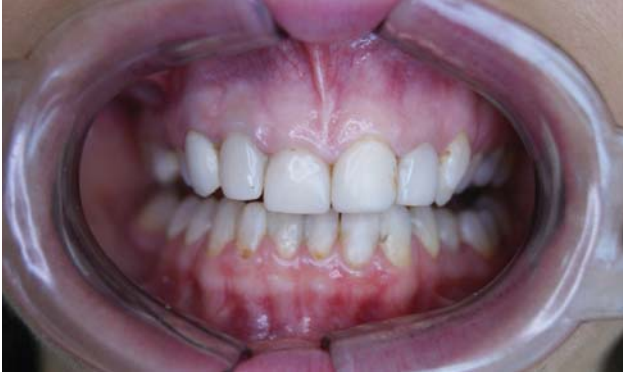

Рис. 1. Вигляд вихідної клінічної ситуації.

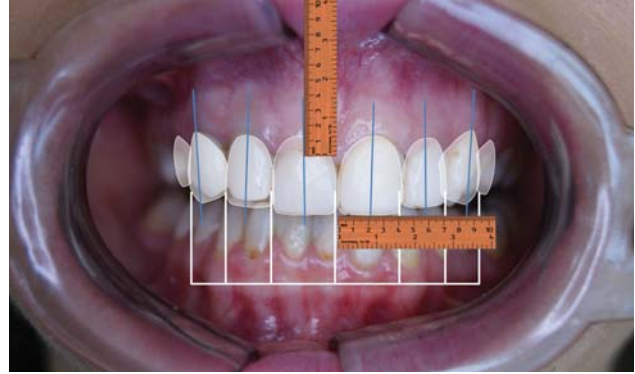

Рис. 2. Планування майбутніх маніпуляцій з використанням принципів Digital Smile Design.

контурування дефекту та його візуалізації пацієнту. Аналіз естетичних параметрів посмішки проводився згідно з рекомендаціями Е. McLaren, L. Culp (2013) [32–34] відповідно до симетричності та горизонтальності ясенного краю, відносної прямолінійності ясенного краю різців і незначного інцизального шифту краю в ділянці бокових різців, симетричності позиції ясеневих сосочків (з середніми показниками висоти 4–5 мм у фронтальній ділянці). На основі проведеного аналізу елементів рожевої естетики було заплановано процедуру лазерну корекції ясенного краю з подовженням висоти клінічної коронки та формуванням адекватного ясенного контуру з відповідним позиціонуванням відповідних естетичних зонітів (рис. 3).

Достатнє співвідношення параметрів висоти альвеолярної кістки та рівня ясен (за наявності 3 мм) диспозицію ясенного краю можна проводити шляхом корекції лише м'яких тканин без втручання у структуру кісткової тканини [2, 45]. При виконанні даної процедури з використанням електрокоагулятора також були враховані параметри біологічної ширини. Приєднання епітеліального компонента до поверхні емалі в межах біологічної ширини відбувається за рахунок десмосомального та інтегрованого з'єднання, яке відновлюється у процесі загоєння рани з відновленням середніх параметрів у 0,97 мм епітеліального прикріплення та 1,07 мм сполучнотканинного [22, 30]. Таким чином, у нашому клінічному випадку було застосовано І тип подовження клінічної коронки без альтерації середньостатистичних параметрів біологічної ширини (корекція у межах 1 мм висоти м'яких тканин з резидуальними показниками біологічної ширини у 1,97–2,1 мм), що були визначені шляхом клінічного зондування. Направлена репозиція м'яких тканин в області реставрацій забезпечувались використанням провізорних коронок, контур яких визначив форму ясенного профілю. Крім того, формування адекватного ясеневого профілю та симетричне позиціонування зонітів дозволяє візуально відконтурувати потрібну форму зубів для адекватної естетичної реабілітації.

Для відновлення адекватних параметрів культі зубів 1.2 і 1.3 вони були армовані скловолоконними штифтами «RelyX™ Fiber Post» (3М™). Глущенко М.А. (2006) [46] установив, що при використанні штифтових конструкцій для армування культі уражених зубів найбільш поширеними ускладненнями подібного алгоритму лікування є: порушення фіксації штифтової конструкції (24,51 %), перелом реставраційного матеріалу (14,71 %), перфорація ділянки фуркації коренів або безпосередньо стінки кореня (16,67 %), порушення фіксації кінцевої реставрації (17,65 %). І хоча вчений математично та клінічно обґрунтував доцільність використання перфорованого анкерного штифта з метою реставрації

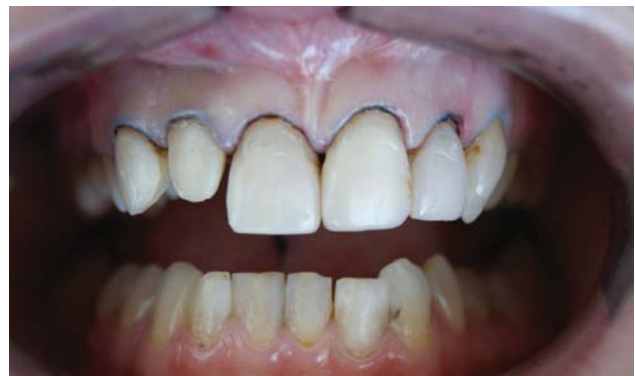

Рис. 3. Вигляд після зняття попередніх реставрацій і корекції ясенного краю.

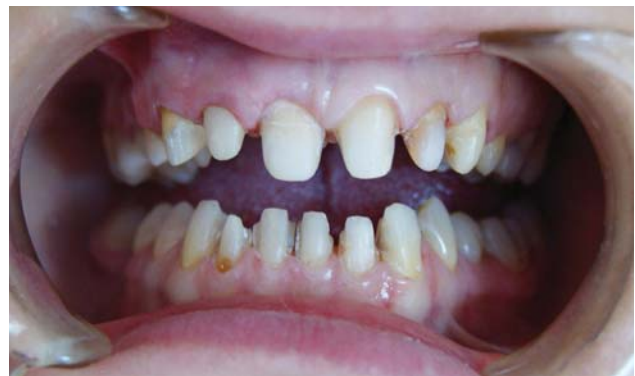

Рис. 4. Вигляд після препарування та відновлення культі.

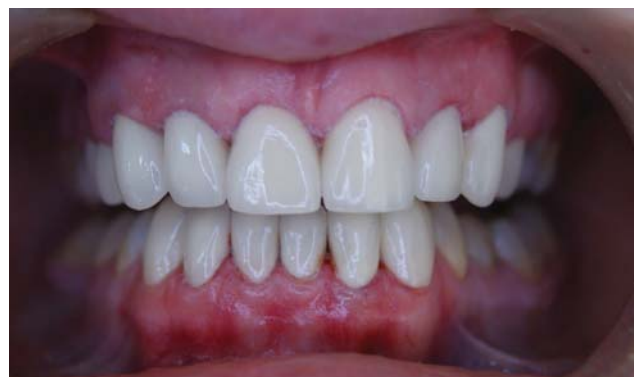

Рис. 5. Остаточний вигляд реставрацій після фіксації.

фронтальної групи зубів, однак ряд закордонних досліджень свідчить про рекомендоване використання скловолоконних аналогів для забезпечення кращих естетичних параметрів посмішки в ході реабілітації [10, 37, 40]. Скловолоконні штифти як аналог металевих і вуглекислотних армуючих конструкцій відрізняються від останніх своєю еластичністю, модуль якої наближується до модуля дентину, завдяки чому рівні стресових і розклинюючих нагрузок на стінки кореня в порівнянні з нееластичними штифтами значно зменшуються (більш гомогенний розподіл навантажень), що мінімізує ризик виникнення перелому зуба чи дебондингу конструкції [4, 13]. Крім того, використання скловолоконних штифтів з метою армування культи зуба має також і важливе конструктивно-технічне значення. Рівні полімеризаційного стресу більшості композитів можуть варіювати в діапазоні 3,3–23,5 МПа. При цьому одну з ключових ролей у виникненні подібних напруг відіграє фактор конфігурації порожнини, так званий С-фактор [36]. При використанні лише композитного матеріалу для відновлення культи ендодонтично пролікованих зубів показник конфігурації може сягати показників 200 і більше в ділянці кореневих каналів. Okuma M. (2010), Ergun G. (2013) і Francescantonio D. (2013) [10, 37] довели, що використання скловолоконних штифтів для заповнення порожнини кореневого каналу зменшує об'єм необхідної порції композиту, тим самим зменшуючи ризик мікропідтікання та рівень напруг при усадці (так званий S-фактор). При цьому важливу роль у повноцінності конверсії мономеру композиту відіграють ступінь світлопровідності скловолоконного штифта та рівень атенуації світлового променя. Ефективність використання композитних надбудов армованих скловолоконним штифтом також була доведена чисельними клінічними та лабораторними дослідженнями й підсумована в системних оглядах Bitter K. (2006) [3, 4], Goracci C. (2011) [26] і Frydman G. (2013) [19].

Для фіксації скловолокна був вибраний стандартний (etch-and-rinse) протокол підготовки кореневого каналу. Прості кореневого каналу після препарування був протравлений Ultra-Etch Etchant (Ultradent), промитий і висушений, після чого в нього внесли порцію HIGH Q Bond SE (V.J.M. Laboratories), в який установили скловоконний штифт «RelyX™ Fiber Post» (3M™). Використання ортофосфornoї кислоти дозволило мінімізувати вплив змазаного шару, а самоадгезивного самопротравлюючого цементу – забезпечити достатній бондинг з дентином кореня в умовах обмеженого контролю його вологості й перевірки адекватності попередньої підготовки. Для профілактики надмірного перетравлення дентину аплікації кислоти проводилася суворо в межах 20-ти секунд. Деякі дослідження свідчать про те, що попереднє використання адгезивів і звичайних композитних цементів забезпечує кращі показники зв'язку зі структурою кореневого дентину [22, 40], проте кількість існуючих публікацій про достатню клінічну стабільність результатів використання самоадгезивних самопротравлюючих цементів дозволяє дійти висновку, що подібний підхід також є клінічно ефективним [12, 41, 17]. Крім того, використання даних матеріалів поряд із процедурою кислотного протравлення дозволяє забезпечити кращу інфільтрацію метакрилатів у структуру твердої тканини, а також ураховує дані окремих досліджень обмеженої протравлюючої здатності самопротравлюючих цементів з подальшою корекцією даної характеристики. Крім того, деякі публікації свідчать про більш низький рівень конверсії самоадгезивних цементів, однак рандомізовані 3-річні дослідження свідчать, що клінічна ефективність використання скловолоконних конструкцій разом із самоадгезивними

цементами залишається достатньо високою [40]. Використання комбінованих матеріалів значно спрощує виконання клінічної маніпуляції, мінімізуючи при цьому необхідність концентрації на кожному кроці поэтапного протоколу, як при імплементації стандартного алгоритму бондингу, а дані системного огляду та метаналізу численних досліджень *in vitro* отримані Sarkis-Opofre R. (2014) [41] свідчать про те, що використання самоадгезивних цементів може навіть покращити ретенцію скловолоконних штифтів у порівнянні з використанням звичайних цементів.

Питання силанізації скловолоконного штифта й досі залишається відкритим, хоча Bitter (2007) [3, 4] стверджує, що силан жодним чином не підвищує силу з'єднання композита зі штифтом, оскільки біфункціональна молекула силану взаємодіє саме зі щільно-конверсованою епоксидною матрицею штифта, яка не вступає в реакцію, а зв'язок силанк може відбуватись лише з неорганічною матрицею самого скловолокна. Проте дані Monticelli F. (2006) [36] та Oliveira J. (2013) [8] свідчать, що використання силану разом з адгезивом усе-таки підвищує силу з'єднання композиту зі штифтом, тому в даному клінічному випадку для цієї процедури було використано Adper Single Bond 2 (3M™) та Prosil Silano (FGM). Аргументовано, що для доказової рекомендації подібного підходу необхідне проведення додаткових рандомізованих досліджень, які дозволять установити доцільність подібного протоколу фіксації.

Культя зубів 1.2, 1.3 була відновлена з використанням матеріалу «Build-It® F.R.™» (PENTRON). Препарування культи та зуба 1.1 під суцільнокерамічні коронки проводилося згідно з рекомендаціями Goodacre C. (2001) і D. Edelhoff (2002) [11] з максимальною редукцією тканин у межах 0,8–1 мм і формування уступу у вигляді плеча.

У ході лабораторних етапів виготовлення остаточних коронок проводилося з польвошпатної кераміки «GC Initial» (GC). Дисколорит зубів був усунений шляхом використання екранної маси GC Initial першого слою, який перебиває та маскує дисколоріацію зуба без використання попереднього ендодобілювання й має хороший прогнозований результат кольоропередачі зуба на відміну від попереднього. При аналізі тривалих лабораторних цитоморфометричних досліджень у приблизно однакових умовах протезування було виявлено, що у групі пацієнтів, запротезованих з використанням металокерамічних коронок, запально-деструктивний індекс ясен значно відрізняється від даного показника в пацієнтів з безметалевими коронками, проте аргументовані висновки про негативний вплив металокерамічних коронок на пародонт опорних зубів потребують проведення ряду додаткових уточнюючих досліджень [47, 48]. Фіксацію остаточних протетичних супраструктур проводили з використанням цементу «RelyX® U200» (3M™). Михайлиной Н.А. (2010) у ході виконання власних досліджень удалось установити, що зміна сприйняття кольору керамічної реставрації залежить від товщини покриття та типу субструктури, у той час як вплив кольору фіксаційного матеріалу коронки практично нівелюється при зазорі у 50 мкм, а фіксація польвошпатних керамічних коронок з товщиною вестибулярної стінки до 2 мм на скловоконні чи діоксидцирконієві супраструктури приводить до зміни параметрів відтінку реставрації в більш світлу сторону, що було спрогнозовано в даному клінічному випадку ще на етапі цифрового планування естетичної реабілітації.

Визначивши на етапах планування за допомогою програмного забезпечення, що прийнятна для форми обличчя пропорційність ширини центральних зубів до їх висоти становить 77 %, її відтворили за допомогою

реставрації. Для оптимального профілю посмішки конструкції було змодельовано таким чином, що ширина бокового різця становила приблизно 2/3 ширини центрального (68 % у даному клінічному випадку), а ікло – 4/5 ширини бокового з урахування його вектору розміщення в зубній дузі (84 % у даному клінічному випадку) згідно із правилами 1-2-3-4-5 [33].

### Висновок

Естетичну реабілітацію пацієнта з диспропорціями та дискolorитом зубів у фронтальній ділянці можна забезпечити аргументованим ортопедичним підходом при достатньому обґрунтуванні специфіки окремих етапів комплексної корекції посмішки та морфо-функціональних параметрів окремих зубів як складових елементів зубо-щелепного апарату. Використання сучасних стоматологічних матеріалів за типом скловолоконних штифтів, самоадгезивних і самопротравлюючих цементів, високоестетичних керамік забезпечує можливість для проведення прогнозованого втручання з від-

новленням оптимальних параметрів профілю посмішки. Імплементація протоколу цифрового графічного аналізу лицевих і внутрішньоротових параметрів шляхом обробки зображень з використанням прикладного програмного забезпечення дозволяє не тільки визначити діапазон прийнятних індивідуальних естетичних характеристик, а й наочно продемонструвати пацієнту очікувані результатами, узгодивши з ним нюанси ятрогенного втручання та забезпечивши, таким чином, максимальне наближення майбутніх результатів корекції до очікуваних. Комплексний теоретико-практичний аналіз подібних специфічних клінічних випадків при достатній аргументації кожного з етапів лікування на основі існуючої доказової бази науково-практичних даних дозволить практикуючим лікарям не тільки впроваджувати відповідні адаптовані протоколи лікування в повсякденну клінічну практику, а й гарантувати ефективність обраного алгоритму реабілітації з точки зору ретроспективного аналізу результатів суміжних досліджень і клінічних ситуацій.

### ЛІТЕРАТУРА

- Allen E.P. Surgical crown lengthening for function and esthetics // *Dental Clinics of North America*. – 1993. – Т. 37. – № 2. – P. 163–179.
- Bitter K. et al. Effect of silanization on bond strengths of fiber posts to various resin cements // *Quintessence international-english edition*. – 2007. – Т. 38. – № 2. – P. 121.
- Bitter K., Kielbassa A.M. Post-endodontic restorations with adhesively luted fiber-reinforced composite post systems: a review // *American journal of dentistry*. – 2007. – Т. 20. – № 6. – P. 353.
- Coachman C., Calamita M. A. Digital Smile Design. – 2012.
- Coachman C., Calamita M. Digital smile design: A tool for treatment planning and communication in esthetic dentistry // *Quintessence Dent Technol*. – 2012. – Т. 35. – P. 103–111.
- Culp L. et al. Selection of ceramic materials aesthetics and function // *J. Pract. Hygiene*. – 2002. – Т. 15. – P. 13–18.
- Donovan T.E. Factors essential for successful all-ceramic restorations // *The Journal of the American Dental Association*. – 2008. – Т. 139. – P. 14–S18.
- Donovan T.E., Cho G.C. Predictable aesthetics with metal-ceramic and all-ceramic crowns: the critical importance of soft-tissue management // *Periodontology*. – 2000. – 2001. – Т. 27. – № 1. – P. 121–130.
- Edelhoff D., Sorensen J. A. Tooth structure removal associated with various preparation designs for anterior teeth // *The Journal of Prosthetic Dentistry*. – 2002. – Т. 87. – № 5. – P. 503–509.
- Egilmaz F. et al. Influence of cement thickness on the bond strength of tooth-colored posts to root dentin after thermal cycling // *Acta Odontologica Scandinavica*. – 2013. – Т. 71. – № 1. – P. 175–182.
- Fradeani M. Esthetic analysis: a systematic approach to prosthetic treatment. // *Quintessence Publishing (IL)*, 2004. – Т. 1.
- Fradeani M. et al. Five-year follow-up with Procera all-ceramic crowns // *Quintessence international (Berlin, Germany)*, 1985). – 2005. – Т. 36. – № 2. – P. 105–113.
- Fradeani M., Redemagni M. An 11-year clinical evaluation of leucite-reinforced glass-ceramic crowns: A retrospective study // *Quintessence international (Berlin, Germany)*: 1985). – 2001. – Т. 33. – № 7. – P. 503–510.
- Francescantonio M.D. et al. The effect of viscosity and activation mode on biaxial flexure strength and modulus of dual resin cements // *Revista Odonto Cienica*. – 2012. – Т. 27. – № 2. – C. 147–151.
- Frankenberger R. et al. Luting of ceramic inlays in vitro: marginal quality of self-etch and etch-and-rinse adhesives versus self-etch cements // *Dental materials*. – 2008. – Т. 24. – № 2. – P. 185–191.
- Frydman G., Levatovsky S., Pilo R. [Fiber reinforced composite posts: literature review] // *Refu al ha-peh veva-shinayim* (1993). – 2013. – Т. 30. – № 3. – P. 6–14, 60.
- Galindo M.L. et al. [Long-term clinical results with Procera AllCeram full-ceramic crowns] // *Schweizer Monatsschrift fur Zahnmedizin = Revue mensuelle suisse d'odontostomatologie = Rivista mensile svizzera di odontologia e stomatologia* // *SSO*. – 2005. – Т. 116. – № 8. – P. 804–809.
- Gegauff A.G. et al. Effect of crown lengthening and ferrule placement on static load failure of cemented cast post-cores and crowns // *The Journal of prosthetic dentistry*. – 2000. – Т. 84. – № 2. – P. 169–179.
- Gemalmaz D., Ergin S. Clinical evaluation of all-ceramic crowns // *The Journal of prosthetic dentistry*. – 2002. – Т. 87. – № 2. – P. 189–196.
- Goldstein R.E. Esthetics in Dentistry (2 Vols). – PMPH-USA, 2014.
- Goodacre C.J., Campagni W.V., Aquilino S.A. Tooth preparations for complete crowns: an art form based on scientific principles // *The Journal of prosthetic dentistry*. – 2001. – Т. 85. – № 4. – P. 363–376.
- Horacci C. et al. The adhesion between fiber posts and root canal walls: comparison between microtensile and push out bond strength measurements // *European Journal of Oral Sciences*. – 2004. – Т. 112. – № 4. – C. 353–361.
- Gracis S. et al. Biological integration of aesthetic restorations: factors influencing appearance and long-term success // *Periodontology 2000*. – 2001. – Т. 27. – № 1. – P. 29–44.
- Gupta S.K., Saxena P. Evaluation of patient satisfaction after non-vital bleaching in traumatized discolored intact anterior teeth // *Dental Traumatology*. – 2014. – Т. 30. – № 5. – P. 396–399.
- Hardess J.W., Bultmann M. От временной к постоянной реставрации // *Новое в стоматологии*. – 2008. – Т. 4. – № 152. – С. 81–87.
- Hempton T.J., Dominici J.T. Contemporary crown-lengthening therapy: a review // *The Journal of the American Dental Association*. – 2010. – Т. 141. – № 6. – P. 647–655.
- McLaren E.A., Culp L. Digital smile design and prototypes: the Photoshop® smile design technique: part I // *J. Cosmetic Dent*. – 2013. – Т. 29. – № 1. – C. 94–108.
- McLaren E.A., Culp L. Smile analysis: The Photoshop smile design technique: Part I // *Journal of Cosmetic Dentistry*. – 2013. – Т. 29. – № 1. – P. 94–108.
- McLaren E.A., Culp L., White S. The evolution of digital dentistry and the digital dental team // *Dentistry today*. – 2008. – Т. 27. – № 9. – P. 112, 114, 116.
- Melo M.P. et al. Evaluation of placement on bonding to root canal dentin using 1-step self-etch dual-cure adhesive with chemical activation mode // *Dental materials journal*. – 2010. – Т. 29. – № 6. – C. 642–648.
- Pjetursson B.E. et al. A systematic review of the survival and complication rates of fixed partial dentures (FPDs) after an observation period of at least 5 years // *Clinical oral implants research*. – 2004. – Т. 15. – № 6. – P. 625–642.
- Radovic I. et al. Evaluation of the adhesion of fiber posts cemented using different adhesive approaches // *European journal of oral sciences*. – 2008. – Т. 116. – № 6. – P. 557–563.
- Schmidt J.C. et al. Biologic width dimensions—a systematic review // *Journal of clinical periodontology*. – 2013. – Т. 40. – № 5. – P. 493–504.
- Segal B.S. Retrospective assessment of 546 all-ceramic anterior and posterior crowns in a general practice // *The Journal of prosthetic dentistry*. – 2001. – Т. 85. – № 6. – P. 544–550.
- Van Waas M.A.J. The influence of clinical variables on patients' satisfaction with complete dentures // *The Journal of prosthetic dentistry*. – 1990. – Т. 63. – № 3. – P. 307–310.
- Yeh S., Andreana S. Crown lengthening: basic principles, indications, techniques and clinical case reports // *The New York state dental journal*. – 2004. – Т. 70. – № 8. – P. 30–36.

37. Глуценко М.А. Современные методы восстановления коронковой части зуба после эндодонтического лечения: Дис. канд. мед. наук, - 2006. – Краснодар. – 125 с.

38. Манье П., Беслер У. Сравнение керамических и композитных вкладок и накладок. Влияние механического воздействия на распределение нагрузки, адгезию

и сгибание коронок // Дентал Ай Кью. – 2004. – № 1. – С. 48.

39. Михайлина Н.А. Керамика на основе тетрагонального диоксида циркония для реставрационной стоматологии // Перспективные материалы. – 2010. – №. 3. – С. 44–48.

## Комплексная протетическая реабилитация пациента с диспропорцией и дисколоритом зубов в эстетически значимой зоне

*А.В. Бокоч, М.В. Ляхина, С.Б. Костенко*

**Цель:** на основе клинического случая и данных клинко-лабораторных исследований провести ретроспективный анализ возможностей эстетически функциональной реабилитации пациентов с диспропорцией и дисколоритом зубов в эстетически значимой зоне.

**Материалы и методы.** В качестве клинического случая была рассмотрена ситуация коррекции эстетического профиля улыбки и функциональных характеристик зубного ряда у пациентки 28-и лет, которая обратилась с жалобой на неэстетичный вид зубов. Цифровой анализ эстетических параметров улыбки проводился с использованием прикладного программного обеспечения MS Power Point (Microsoft Office, 2015) и принципов Digital Smile Design. С целью объективизации соответствующих эстетических критериев в подобных ситуациях были адаптированы критерии розовой и белой эстетики PES (pink esthetic score)/WES (white esthetic score) Методологический анализ литературных источников проводился с использованием поисковых систем (Google Scholar, Pub Med) по принципу формирования выборки соответствующих данных по ключевым словам.

**Результаты.** Имплементация протокола цифрового графического анализа лицевых и интраоральных параметров путем обработки изображений с использованием прикладного программного обеспечения позволяет не только определять диапазон приемлемых индивидуальных эстетических характеристик, но и наглядно продемонстрировать пациенту ожидаемые результаты, согласовав с ним нюансы ятрогенного вмешательства и обеспечив, таким образом, максимальное приближение будущих результатов ожидаемой коррекции.

**Выводы.** Эстетическую реабилитацию пациента с диспропорцией и дисколоритом зубов в эстетически значимой зоне можно обеспечить аргументированным ортопедическим подходом при достаточном обосновании специфики отдельных этапов комплексной коррекции улыбки и морфо-функциональных параметров отдельных зубов как составляющих элементов зубочелюстной аппаратуры. Использование современных стоматологических материалов по типу стекловолоконных штифтов, самоадгезивных и самопротравляющих цементах, высокоэстетичных керамик обеспечивает возможности проведения прогнозируемого вмешательства с восстановлением оптимальных параметров профиля улыбки.

**Ключевые слова:** эстетическая реабилитация, диспропорция, цифровой анализ Digital Smile Design.

## Complex prosthetic rehabilitation of the patient with the teeth's disproportion and discolorite in the esthetic area

*A. Bokoch, M. Lyakhina, S. Kostenko*

**Objective:** based on clinical case and technical database to conduct retrospective analysis of abilities esthetical and functional rehabilitation with patients which have disproportional and discolored teeth in esthetic area.

**Materials and methods.** As a clinical case was considered the situation of correction aesthetic side view of the smile and also functional characteristics of the 28-years old patient's dentition, who complained with unesthetic view of her teeth. Digital analysis of smile's esthetic options was conducted using application software MS Power Point (Microsoft Office, 2015) and principles of Digital Smile Design. For the purpose of objectivization relevant aesthetic criteria in the same cases we adapted the criteria of a pink and white esthetic PES (pink esthetic score)/WES (white esthetic score). Methodological analysis of the literature was made by using search systems (Google Scholar, Pub Med) including the principle of sampling relevant database by the key words.

**Results.** Protocol's implementation of digital graphic analysis the facial and intraoral options by the image processing also using the application software allows not only determine the range of acceptable individual esthetic characteristics, but also it can clearly demonstrate to patient expected results, agreeing with him some moments of medical treatment, and it provides maximal approximate results of the future results.

**Conclusion.** Esthetic rehabilitation of patient with a disproportion and discolorite of the teeth in the esthetic area can be provided by the argumentative orthopedic approach with sufficient explanation of some specific stages of smile's complex correction and the morphofunctional options of some teeth, which are the components of dentoalveolar system. Using the modern dentistry materials like a fiberglass pins, self-adhesive and self-etching cements, highly esthetic ceramics provides abilities for the predictable treatment with the restoration of smile profile's optimal options.

**Key words:** esthetic rehabilitation, disproportion, digital analysis Digital Smile Design.

**Бокоч Анатолий Васильович** – старший викладач кафедри ортопедичної стоматології, ДВНЗ «Ужгородський національний університет».

**Адреса:** вул. Університетська, 16-а, м. Ужгород, 88000.

**Тел.:** +38 066 687-95-84.

**E-mail:** dr.bokoch@ukr.net.

**Ляхіна Мирослава Василівна** – асистент кафедри ортопедичної стоматології,

ДВНЗ «Ужгородський національний університет».

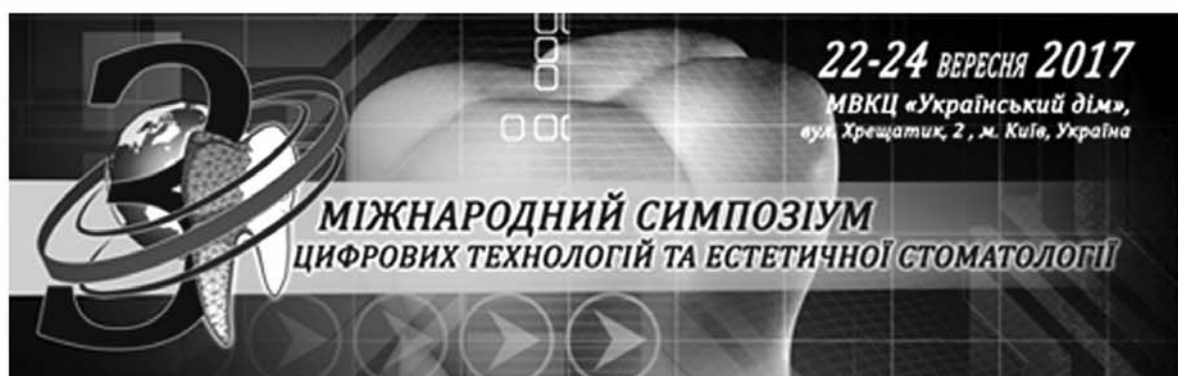
**Адреса:** вул. Університетська, 16-а, м. Ужгород, 88000.

**Тел.:** +380502144973.

**E-mail:** miroslava.lyahina@mail.ru.

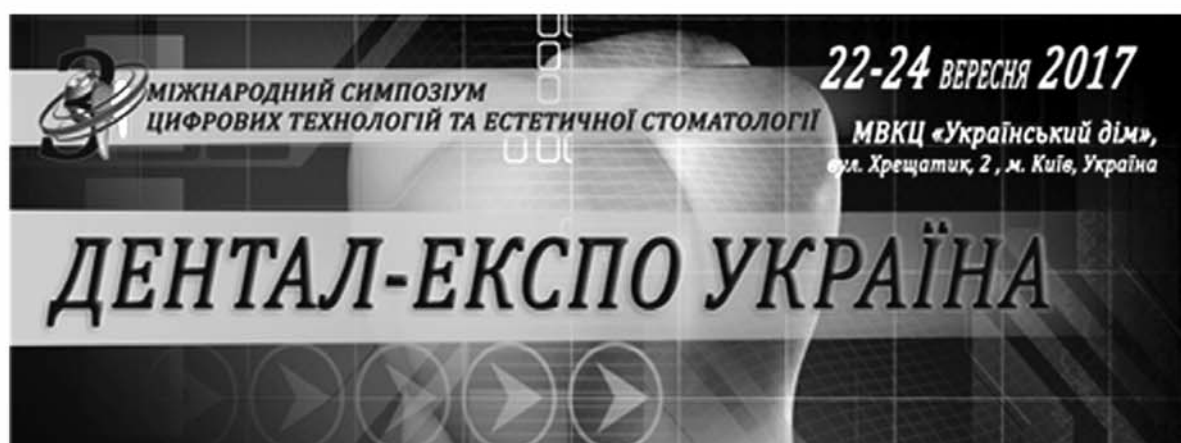**Костенко Світлана Борисівна** – канд. мед. наук,

доцент кафедри терапевтичної стоматології стоматологічного факультету ДВНЗ «УжНУ».



*Шановні колеги!*

*ГО «Українська асоціація цифрових стоматологічних технологій»  
запрошує Вас долучитися до основної події року в галузі  
цифрової стоматології - Третього Міжнародного симпозиуму  
цифрових технологій та естетичної стоматології!  
До Вашої уваги доповіді вітчизняних та міжнародних доповідачів,  
демонстрації, які відкриють всі аспекти застосування цифрових  
технологій в стоматології.*



*Місце проведення заходу: м.Київ, вул. Хрещатик, 2,  
МВКЦ «Український дім»*

*Інформація та деталі заходу:*

- <http://3digistomsymp.com/>
  - [ddta.com.ua](http://ddta.com.ua)
  - <https://www.facebook.com/DDTUkraine/>
- Телефон для довідок: +380 50 4447675*

