

Эстетические возможности композитного материала «Jen-Radiance» для художественной реставрации зубов фронтального участка

К.Л. Охотская – практикующий врач-стоматолог, частная практика, г. Киев

Введение

Современный человек предъявляет высокие требования к своему внешнему виду, в особенности к состоянию своих зубов и красоте улыбки в целом.

Ровные, белые зубы и прекрасная, сияющая улыбка – это не только модно и престижно, но и придает человеку уверенность в себе, помогает решить многие вопросы в жизни, а также в значительной мере является визитной карточкой его здоровья и успешности. На данный момент в Украине происходит рост популяризации наличия белоснежной улыбки. В то же время многие категории пациентов, особенно молодые, среди которых востребованность эстетических реставраций особенно высока, испытывают недостаток средств для реализации этой задачи дорогими материалами известных зарубежных производителей. С другой стороны, сталкиваясь с эстетическими запросами пациентов, врач должен не забывать и об основной функции зубов. В этом свете максимально возможное сохранение здоровой, пусть и несколько дисколорированной зубной ткани является одной из главных задач практикующего врача. Квалифицированно выполненные композитные реставрации дают возможность справиться с такими задачами, как:

- эрозии, дисплазия;
- диастемы, тремы;
- аномальная форма зубов;
- выраженный флюороз;
- наличие старых пломб, сколов и трещин;
- кариозные разрушения;
- неправильное положение зубов или их скученность
- и многими другими.

Для качественного решения этих задач необходимо воспроизведение таких основных свойств зуба, как его цвет, opakость дентина, прозрачность эмали, флюоресценция и опалесценция, и конечно же, его форма и расположение в зубном ряду с учетом правильности прикуса. При выборе композитной системы необходимо учитывать все эти факторы, а также фактор финансовой доступности материала пациенту. Именно поэтому мы остановили свой выбор на бюджетном композитном материале «Jen-Radiance». Обладая отличными физическими характеристиками, с одной стороны, он представляет, с другой стороны, широчайшие эстетические возможности (на сегодня это 37 цветов и оттенков по шкале Vita в четырех степенях opakости). Особый интерес представляет наличие гаммы суперopakовых оттенков, позволяющих успешно маскировать здоровую, но дисколорированную зубную ткань, обеспечивая, таким образом, возможность выполнять минимально инвазивную реставрацию с максимальным сохранением собственной зубной ткани. Все эти характеристики позволяют успешно использовать данный универсальный композитный материал для выполнения высокоэстетических реставраций, доступных широкому кругу пациентов.

Клинический пример

Пациентка А. 28-и лет обратилась в клинику с просьбой улучшить эстетику передней группы зубов (рис. 1–3), закрыть промежутки (трем и диастем), устранить дефект от вредной привычки («любительница семечек») и осветлить оттенок на пол тона.

Пациентке была предложена прямая эстетическая реставрация 11, 12, 21, 22, 31, 32, 33, 41 и 42 зубов материалом «Jen-Radiance» (оттенки В0,5-О, В0,5-Е). Исходный оттенок натуральных зубов по шкале Vita – А1.

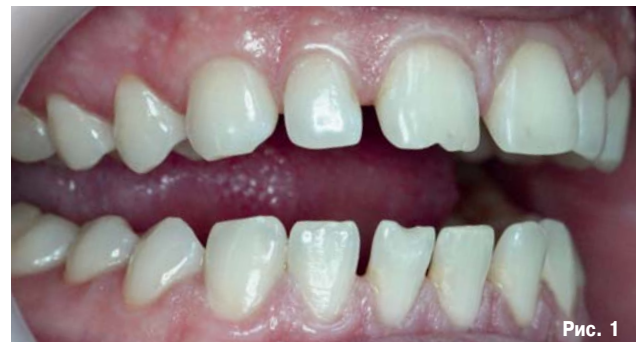

Рис. 1

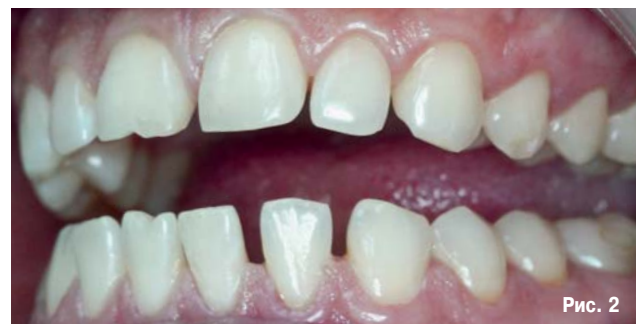

Рис. 2

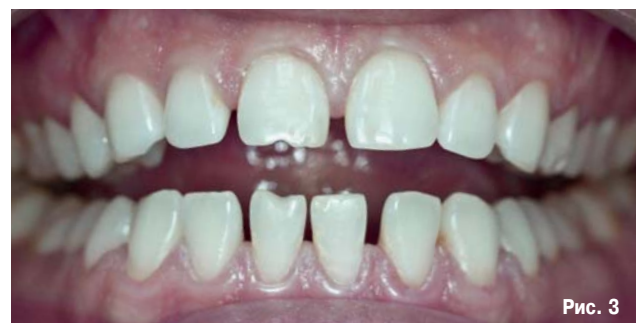

Рис. 3

Рис. 1–3. Исходная ситуация: зубы имеют тремы и диастемы на верхней и нижней челюстях, дефекты (11, 41-го зубов) по режущему краю от вредной привычки. Виды спереди, слева и справа.

Определение цвета будущей реставрационной работы

Внешний вид реставраций зависит в основном от правильного выбора оттенка.

Стоит обратить особое внимание на выбор цвета дентина в пришеечной области, где эмаль наиболее тонкая. Также важен выбор оттенка эмали и ее прозрачности, особенно в области режущего края. Часто для этих целей используются транспарентные оттенки, более или менее яркие, в зависимости от вида родных зубных тканей пациента. В основном подбор оптической модели зуба осуществляется методом простого визуального наблюдения.

Зубы должны быть увлажнены слюной. Подсушенные зубы являются менее прозрачными и выглядят значительно ярче и белее. Не следует производить определение цвета более 15–20-ти секунд. Расстояние от глаза должно быть около 50 см. Выбор оттенка цвета проводится непосредственно самим врачом-стоматологом. Участие пациента в выборе цвета имеет более юридический характер, нежели практический. Часто, особенно если пациент настаивает на более светлом оттенке, чем это требует клиническая картина, используется фотофиксация с выбранным оттенком. В дальнейшем во избежание конфликтных ситуаций фотография вносится в карточку, и пациент расписывается в ней, подтверждая свое согласие.

В нашем клиническом случае оттенок А1 собственных зубов пациента перекрывался оттенками В0,5-О (область дентина) и В0,5-Е в области режущего края (для имитации небольшой прозрачности молодых зубов).

Особенности использования композитного материала «Jen-Radiance»

Шкала оттенков композитного материала «Jen-Radiance» (рис. 4, 5) состоит из 37-и цветов по шкале Vita в четырех степенях опакости, что дает возможность использовать все известные реставрационные техники в зависимости от навыков и привычек врача-стоматолога. Для выполнения высокохудожественных работ во фронтальных участках хорошо подходит техника стратификации или послойного нанесения материала с послойным же построением выбранной оптической модели зуба. При этом тонкие слои нанесенного материала засвечиваются фотополимеризатором и поверх них наносятся последующие слои без риска потери адгезии или прочности реставрации, поскольку на поверхности уже полимеризованного материала всегда остается тонкий слой материала, ингибированного кислородом, который обеспечивает надежное сцепление со следующим слоем. Если в процессе моделирования ингибирующий кислородом слой был случайно удален, рекомендуется использовать светоотверждаемую, жидкотекучую моделировочную смолу «Jen-Radiance WA» (рис. 6), которая делает нанесение и моделирование композита проще и удобнее. Этот материал обеспечивает скольжение инструмента по поверхности композита, что существенно облегчает операции контурирования и скульптурирования. Нужно просто смочить инструмент в смоле и начинать работу с материалом. Некоторые стоматологи используют для этих целей адгезивы. Но этого лучше не делать, поскольку адгезивы, как правило, содержат растворители, которые могут неблагоприятно воздействовать на прочность материала и стабильность цвета. Jen-Radiance WA не содержит растворителей или иных добавок, снижающих прочность.

Если нужно повысить белизну и яркость реставрации и одновременно перекрыть цветовые дефекты низлежащей зубной ткани, можно использовать оттенки WOP (более прозрачный, белый) или SWOP (суперопаковый,

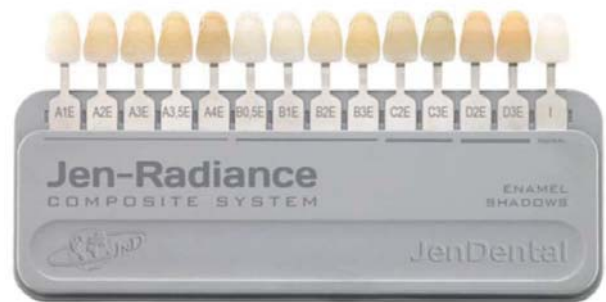


Рис. 4. Расцветка эмалевых оттенков.

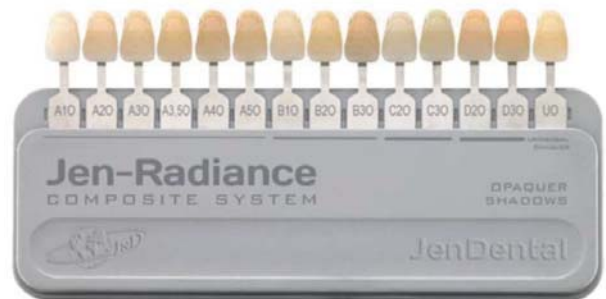


Рис. 5. Расцветка опакowych оттенков.

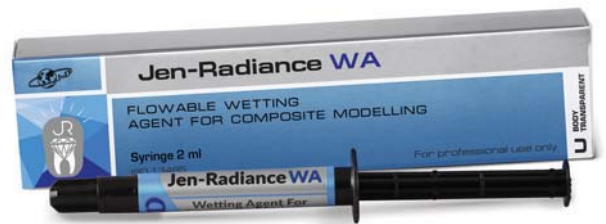

Рис. 6. Jen-Radiance Wetting Agent – светоотверждаемый суперадаптивный композитный увлажняющий материал.

белый). Затем нужно использовать регулярные опакowe, эмалевые и транспарентные оттенки, воспроизводя прозрачные эмалевые слои зуба и создавая под ними хроматические пальцеобразные зоны дентина (имитирующие мамелоны). Правильный подбор опакowych и прозрачных оттенков позволяет успешно строить оптическую модель зуба в зависимости от возрастных особенностей пациентов и характеристических особенностей их зубов. В гамму оттенков материала «Jen-Radiance» входят также суперопаки стандартных цветов по расцветке Vita: А1-СО, А2-СО, А3-СО, В2-СО и некоторые другие. Эти материалы с успехом применяются там, где необходимо перекрыть собственную дисколорированную, но здоровую зубную ткань слоем композита минимальной толщины (1–1,5 мм), так чтобы потеря собственной зубной ткани была минимальной или же ее не было вообще. В сочетании с тонкими слоями регулярных опакowych и дентинных материалов эти оттенки отлично зарекомендовали себя при реставрации зубов фронтального ряда прямыми композитными винирами [1].

Естественная глубина и верный цветовой оттенок можно получить только при условии правильно подобранного соотношения толщин прозрачного эмалевого и опакowego или суперопакового оттенков. Так, скажем,

слишком тонкий слой эмалевого оттенка, наложенный на суперопаковый слой, может придать реставрации «неживой» вид, а слишком толстый слой прозрачной эмали, наложенный на регулярный опаковый оттенок, может увести тон цвета реставрации в серую область. В представленном клиническом случае реставрация осуществлялась методом послойного нанесения композитного материала.

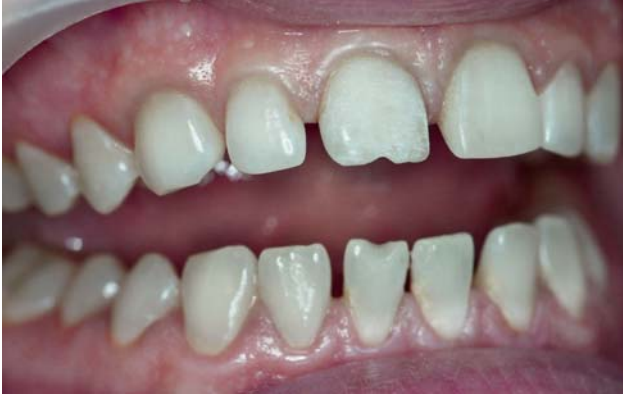

Рис. 7. Минимально инвазивное препарирование 21-го зуба.

Препарирование, адгезия и нанесение материала

Обычно, ткани зуба убирают в том количестве, которое необходимо для создания рабочей поверхности, достаточной для обеспечения прочности будущей реставрации. В данном случае использовался минимально инвазивный подход, направленный на максимально возможное сохранение живых тканей зубов.

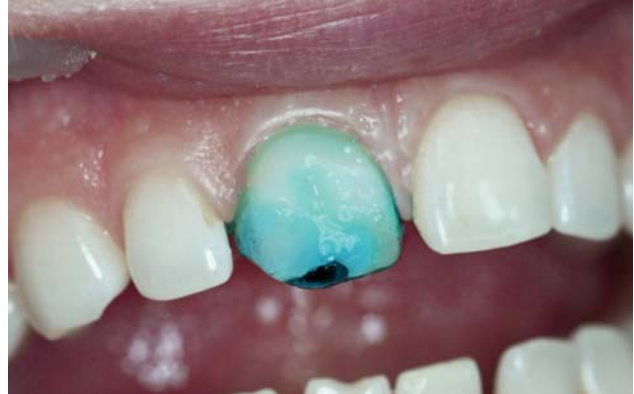

Рис. 8. Для кондиционирования поверхности на зуб наносится 37 % ортофосфорная кислота Phospho-Jen AS.

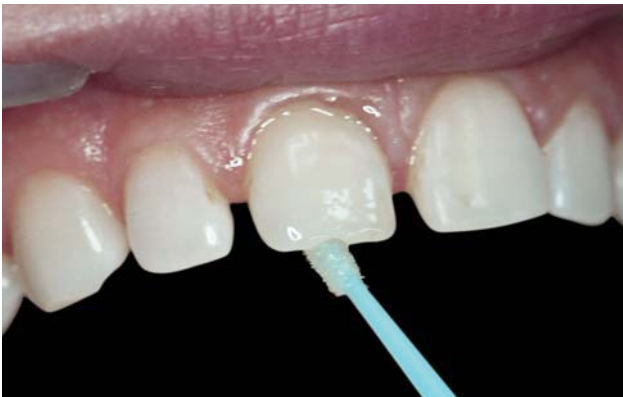

Рис. 9. Апликация адгезива «Jen-Unibond» с помощью браша. Активное втирание в ткани зуба.

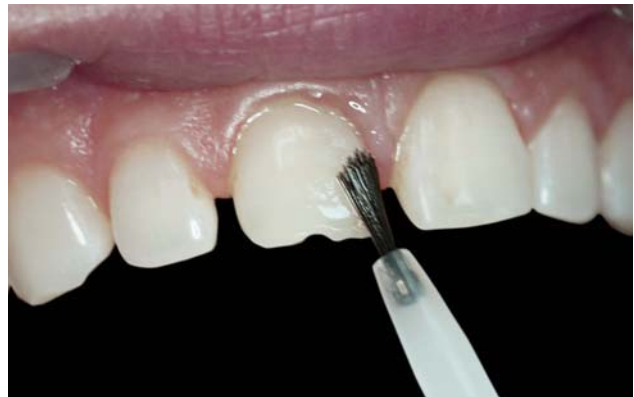

Рис. 10. Распределение адгезива с помощью кисточки.

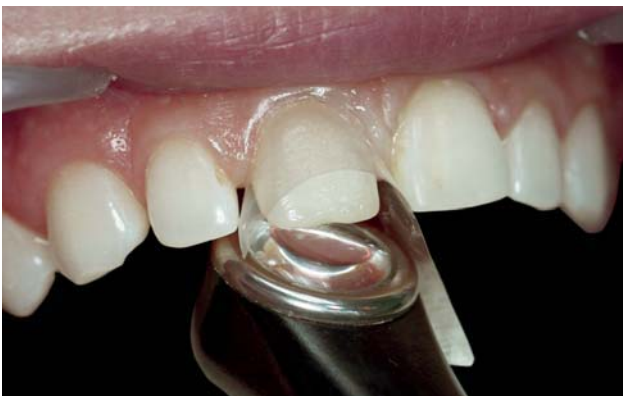

Рис. 11. Полимеризация адгезива фотополимерной лампой «Valo».

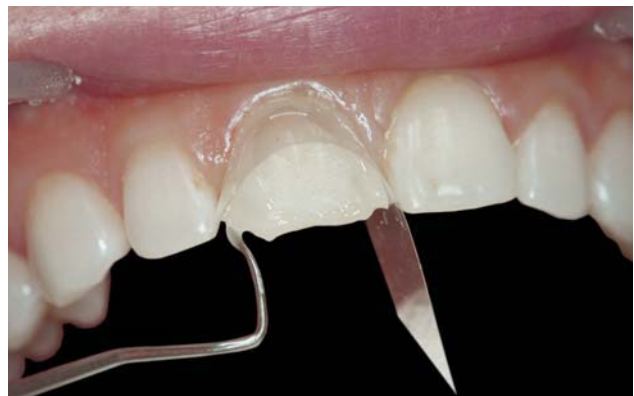

Рис. 12. Фиксация лавсановой матрицы при помощи жидкотекучего фотополимера «Jen LC-Flow» (A1) с одновременным закрытием тремы и диастемы.

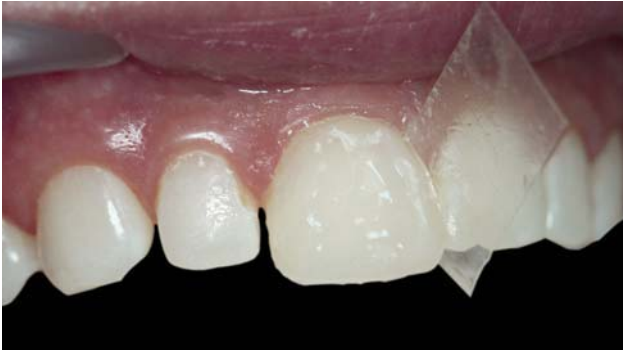

Рис. 13. Нанесение композита «Jen-Padiance» (В0,5-О) и (В0,5-Е) на вестибулярную поверхность и моделирование анатомических структур.

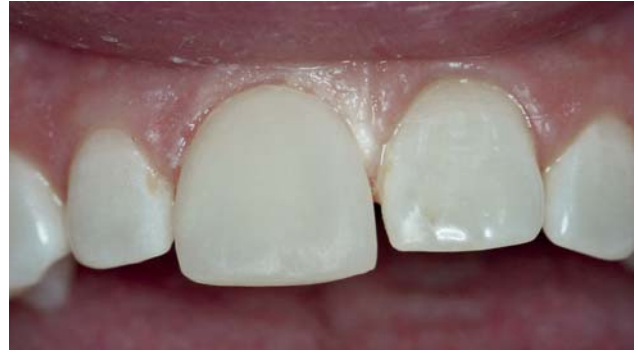

Рис. 14. Вид отмоделированного зуба на фоне остальных зубов.

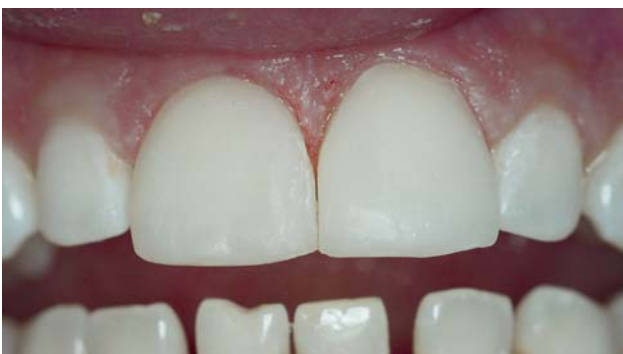

Рис. 15. Реставрация 11 и 21-го зубов без финишной полировки.

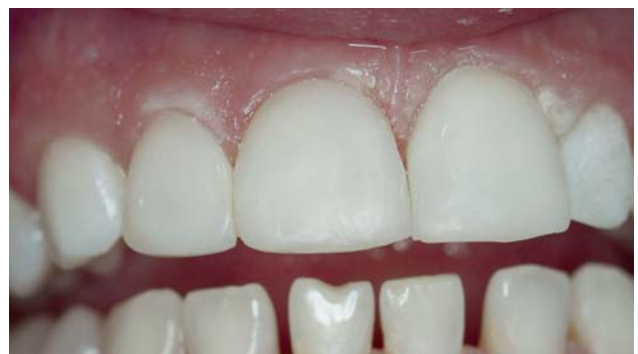

Рис. 16. Реставрация 11, 12, 21-го зубов.

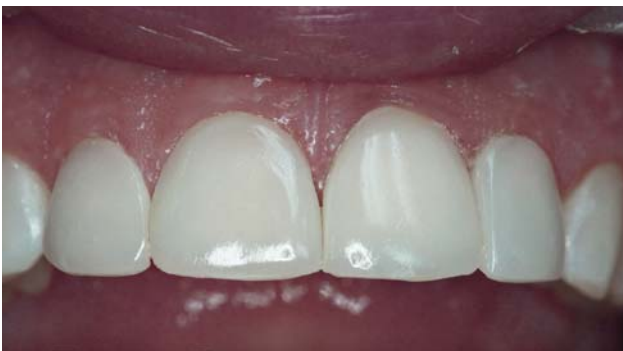

Рис. 17. Финишная полировка четырех верхних центральных резцов.

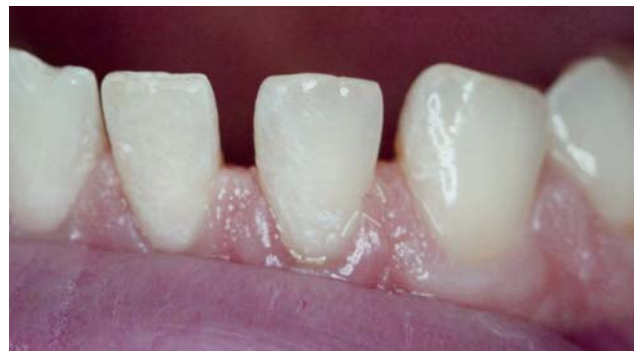

Рис. 18. Предварительное препарирование 31, 32, 33, 41 и 42-го зубов (вид слева).

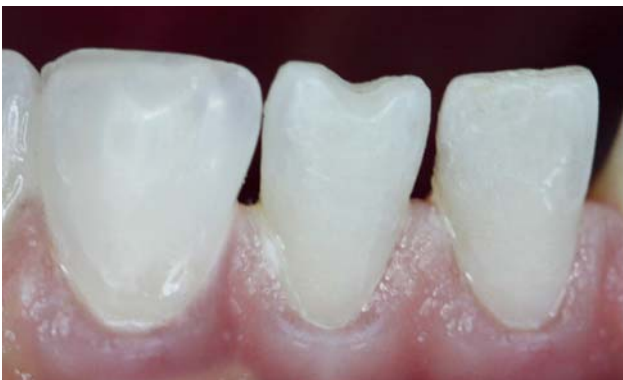

Рис. 19. Завершающий этап реставрации выполнен оттенком В0,5-Е (вид справа).

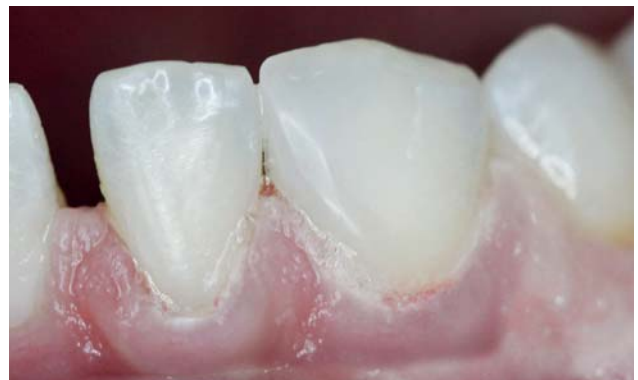

Рис. 20. Восстановление медиально-апроксимальной стенки с помощью композита «Jen-Padiance В0,5-Е» (вид слева).

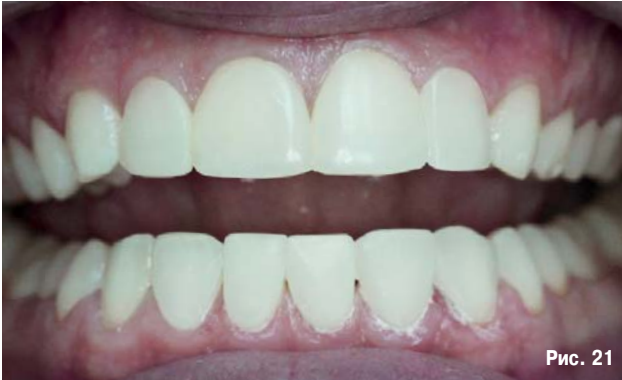

Рис. 21

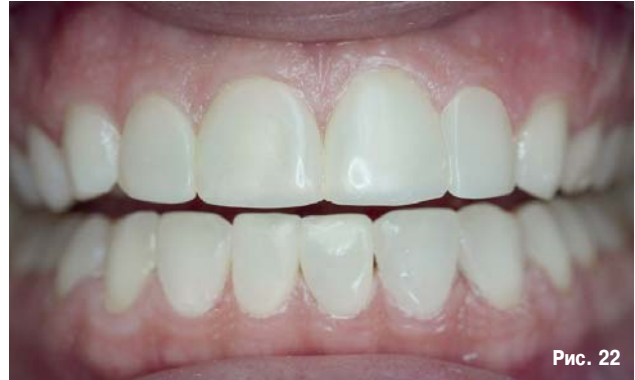

Рис. 22

Перед протравливанием дентин и прилегающая эмаль должны быть предварительно очищены полировочной пастой (не содержащей фтора), промыты и слегка подсушены сжатым воздухом, не содержащим примесей масла.

Далее все поверхности были обработаны травильным гелем на основе 37% ортофосфорной кислоты Phospho-Jen AS (рис. 8) в течение 15 – 20 секунд, затем были промыты водой в течение 30 секунд и после осторожно просушены воздухом. После наносился адгезив Jen-Unibond и тщательно втирался, сначала с помощью микробраша (рис. 9), а затем кисточки (рис. 10). Как правило, в составе адгезивов присутствуют растворители (вода, спирт, ацетон). Поэтому, в течение 20 секунд слой адгезива подсушивался струей воздуха для полного удаления летучих растворителей. Далее следовали послойное нанесение материала и фотополимеризация (VALO, Ultradent) согласно инструкции производителя композитного материала (рис. 11).

Сразу после реставрации была проведена финишная обработка. Шлифовка и финишная полировка производились дисками Sof-Lex (3M-ESPE). Для укрепления поверхности реставраций и придания им глянца производилось завершающее покрытие реставрационным герметиком PermaSeal (Ultradent).

Заключение

Вооружившись последними достижениями науки в области стоматологического материаловедения, практикующие стоматологи имеют возможность художественно и предсказуемо реставрировать естественные зубы, исправляя дефекты врожденного и приобретенного характера. Из представленного клинического случая видно, насколько несложно добиться необходимого результата, сделав правильный выбор композитной

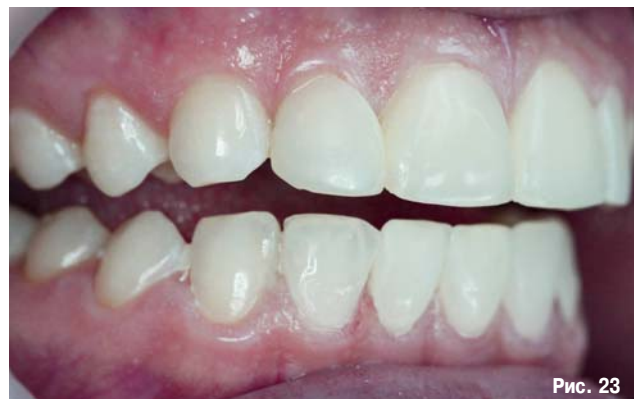

Рис. 23

Рис. 21–23. Общий вид готовых реставраций после финишной шлифовки и полирования.

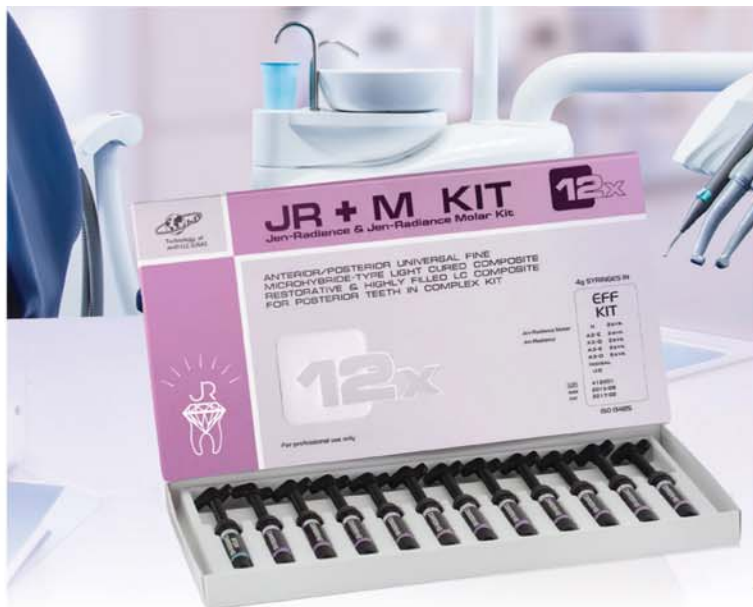системы. В данном случае выбор композитной системы предопределили не только экономические факторы (хотя и они весьма важны при нынешнем состоянии нашего общества). Наряду с отличными прочностными характеристиками в цветовой гамме материала присутствовали более и менее прозрачные оттенки для отбеленных зубов (B0.5-E, B0.5-O, WOP, SWOP и др.), что позволило выполнить довольно сложную минимально инвазивную работу с небольшими затратами временных и материальных ресурсов.

Таки образом, можно констатировать, что поставленные задачи решены. Эстетическими, функциональными и экономическими результатами пациент полностью удовлетворен.

ЛИТЕРАТУРА

1. Алексеева Е.Г., Кравцов Р.В.: Использование суперопакowych оттенков композитного материала «Jen-Radiance» для реализации минимально инвазивной эстетической реставрации зубов фронтального участка / Современная стоматология. – 2016. – 2 (81). – С. 20–21.
2. Buda M. Form and color reproduction for composite resin reconstruction of anterior teeth // Int. J. Periodont. Restor. Dent. – 14: 34, 1994.
3. Йозеф Шмідзедер. Естетична стоматологія. Кольоровий атлас. Науковий редактор українського видання заслужений лікар України Сергій Радлінський. – Львів: ГалДент. – 2005. – С. 17–30; 33–40; 51–178.

4. Ломинашвили Л.М., Аюпова Л.Г. Художественное моделирование и реставрация зубов / Медицинская книга. – 2004. – С. 7–61; 106–244.
5. Туати Б. Эстетическая стоматология и керамические реставрации / Б. Туати, П. Миара, Д. Натансон. – М.: Высшее образование и наука, 2004. – С. 455.
6. Шварц А.Д. Окклюзия и жевательная нагрузка. Ч. 2 / А.Д. Шварц / Новое в стоматологии. – 2002. – № 7. – С. 55–102.
7. Шигео Катаока, Йошими Нишимура. Атлас вариантов формы зубов. – Издательский дом «Азбука стоматолога». – 2009. – С. 13–94.



Реставрационная система JR+M

ЭЛИТНАЯ ЭСТЕТИКА, ДОСТУПНАЯ ВСЕМ!

Композитная реставрационная система JR-JRM включает в себя материалы следующих видов и оттенков:

- Универсальный композитный материал - Jen-Radiance (JR) в шприцах по 4 г.
- 6 прозрачных оттенков: IOP; I; OR (Opal Rosy); OY (Opal Yellow); OBL (Opal Blue); OG (Opal Gray)
- 13 оттенков эмали: A1-E; A2-E; A3-E; A3,5-E; A4-E; B0,5-E; B1-E; B2-E; B3-E; C2-E, C3-E, D2-E, D3-E
- 13 опакowych (основной дентин) оттенков: A1-O; A2-O; A3-O; A3,5-O; A4-O; A5-O; B1-O; B2-O; B3-O; C2-O; C3-O; D2-O; D3-O
- 8 суперопакowych оттенков: A1-SO, A2-SO, A3-SO, B2-SO, UO (Universal Opaquer), SWOP (Super White Opaquer), WOP (White Opaquer), OBR (Opaquer Bright);

Композитный высоконаполненный материал для жевательной группы зубов – Jen-Radiance Molar (JRM) в шприцах по 4 г.
 Оттенки: U (Универсальный).

Перечисленные материалы поставляются также в наборах:

	Название набора	Оттенки в наборе		Название набора	Оттенки в наборе		
Количество шприцов в наборе	4	JR, 4x Kit # 1	A2-E, A2-O, A3-O, A3-E	Количество шприцов в наборе	6	JR, 6x Kit # 4	A2-E, A2-O, UO, A3-E, A3-O, I
	4	JR+M, 4x Kit # 2	A2-E, A3-O, UO, JRM U		6	JR BK, 6x Kit # 7	B0,5-E, B0,5-O, B1-O, WOP, SWOP
	4	JR A2 FO, 4x Kit # 8	A2-E, A2-O, A2-SO, I		12	JR+M, 12x EFF Kit	JRM U-2pcs, A2-E-2pcs, A2-O-2pcs, A3-E-2pcs, A3-O-2pcs, UO, I (Incisal)
	4	JR A3 FO, 4x Kit # 9	A3-E, A3-O, A3-SO, I		12	JR+M, 12x OPTI Kit	JRM U, A2-E-2pcs, A3-O-2pcs, A2-O, A3-E, A3,5-E, UO, I (Incisal), B2-E, B2O
	6	JR+M, 6x Kit # 3	A2-E, A2-O, UO, A3-E, A3-O, JRM U		12	JR, 12x EST Kit	A1-E, A2-E, A2-O, A3-O, A3-E, A3,5-O, B2-O, B2-E, B1-E, UO, I (Incisal), SWOP (Super White Opaquer)

Для цветового моделирования фиссур и других характеристических особенностей реставрируемых зубов предусмотрены текущие композитные краски (в шприцах по 2 мл):

- Jen-Radiance FCP (Brown) – для воссоздания натурального цвета фиссур;
- Jen-Radiance FCP (Ochre) – для цветовой коррекции других участков зубов (трещины в молодых и пожилых зубах, табачные пятна и т.п.);
- Jen-Radiance FCP (White) – для имитации других участков зубов (области гиперкальцификации, флюороз и т.п.);
- Jen-Radiance FCP (Gray) – для имитации различных цветовых особенностей зубов.

Для смачивания поверхности материала и регулирования его плотности предусмотрен специальный смачивающий светоотверждаемый агент (Wetting Agent, в шприцах по 2 мл):

- Jen-Radiance WA.



ООО «СТАМИЛ» – эксклюзивный представитель компании ООО «Джендентал-Украина»
 Дентальное депо «Стамил»:
 Торговый отдел: тел./факс: (044) 33 77 323 / Розничный отдел: тел./факс: (044) 33 77 353
 Лукьяновское отделение:
 04116, г. Киев, ул. Бердичевская, 1 тел./факс: (044) 22 707 55, 22 818 69
 Следите за новостями на сайте www.stamil.ua