

О.В. Годованій, О.І. Годована

Особливості застосування розчину Тантум Верде® в підготовці пародонтологічних хворих до ортодонтчного лікування

Львівський національний медичний університет імені Данила Галицького, Львів, Україна

Мета даного дослідження – визначити ефективність препарату «Тантум Верде®» (у розчині) в лікуванні запальних захворювань тканин пародонту хворих, яким необхідне ортодонтчне лікування.

Матеріали та методи. Обстежено 56 хворих віком від 18 до 26-ти років з катаральним і гіпертрофічним гінгівітом, які потребують ортодонтчного лікування. Хворих поділили на дві групи: в основній групі для лікування використали Тантум Верде®, а у групі порівняння Фурасол. Комплексне клініко-інструментальне обстеження хворих з визначенням індексних показників проводили через 5, 10 і 30 днів.

Результати. Аналіз отриманих результатів показав, що у хворих основної групи при використанні препарату «Тантум Верде®» через зазначений строк простежувалась найкраща динаміка ліквідації симптомів катарального запалення. Строк усунення видимих ознак запалення в основній групі склав $5,8 \pm 0,57$ днів, а у хворих групи порівняння – $9,7 \pm 1,41$ днів. Поряд із клінічним покращенням стану тканин ясен позитивна динаміка індексних показників переважала у хворих основної групи. Індекси РМА та кровоточивості Mühlemann H.R., які до лікування у хворих основної групи становили $45,42 \pm 2,19$ % та $1,38 \pm 0,18$ бала, через місяць після лікування склали $10,05 \pm 0,10$ % та $0,2 \pm 0,1$ бала відповідно. У групі порівняння індекси РМА та кровоточивості Mühlemann H.R., які до лікування становили $49,29 \pm 1,91$ % та $1,26 \pm 0,26$ бала, через місяць склали $22,29 \pm 1,21$ % та $1,16 \pm 0,26$ бала ($p < 0,05$), що свідчило про недостатньо позитивний рівень отриманих результатів.

Висновок. Таким чином, застосування препарату «Тантум Верде®» на основі бензидаміну в комплексі з ретельним проведенням професійних та індивідуальних гігієнічних заходів має позитивний вплив на усунення патологічного процесу при хронічному катаральному та гіпертрофічному гінгівіті, що проявляється скороченням строку ліквідації всіх запальних явищ. Позитивна оцінка ефективності Тантум Верде® дозволяє рекомендувати даний препарат для лікування запальних захворювань пародонту у хворих, які готуються до ортодонтчного лікування.

Ключові слова: ортодонтчні хворі, катаральний і гіпертрофічний гінгівіт, лікування, Тантум Верде®.

Вступ

Стрімкий ріст поширеності та частоти захворювань тканин пародонту в осіб різного віку становить складну проблему сьогодення. Згідно з даними ВООЗ, 64–98 % населення віком від 35 до 44 років страждає на гінгівіт і пародонтит. Разом з тим поширеність гінгівіту в підлітків сягає 83–98 % [2]. Особливо потерпає когорта хворих, обтяжених місцевими факторами у вигляді зубощелепних аномалій і деформацій прикусу. У юному віці, зважаючи на високий відсоток запальних і дистрофічно-запальних захворювань пародонту, таким хворим необхідна мотивація на своєчасну корекцію прикусу, оскільки з віком перебіг патології пародонту поглиблюється й ускладнюється [3, 9, 13].

Заходи, скеровані на профілактику та лікування гінгівіту й пародонтиту, з огляду на численні супутні фактори, не завжди завершуються успішним результатом. Серед основних підходів до комплексного лікування запальних і дистрофічно-запальних захворювань тканин пародонту є застереження про нераціональну антибіотикотерапію як основну причину підвищення резистентності пародонтопатогенів і випадків неефективного лікування в цілому [6]. Окрім антибактерійних засобів широко використовують антисептики, гіпертонічні розчини, протизапальні препарати, фіто- й гомеопатичні комплекси, імуномодулятори, антиоксиданти та ін. Клініцисти віддають перевагу засобам для місцевого застосування. Сьогодні на фармацевтичному ринку представлено низку нестероїдних протизапальних препаратів (НПЗП) для місцевого застосування у стоматології й

пародонтології, які за механізмом дії поступаються стероїдам, проте володіють дуже низькою токсичністю й мають численні переваги.

Нестероїдні протизапальні препарати діють в основному на фазі ексудації та проліферації, оскільки виступають інгібіторами ферменту циклооксигенази (ЦОГ), що впливає на арахідонову кислоту з утворенням важливих медіаторів запалення та болю – простагландинів і тромбоксанів, концентрація яких наростає відповідно до важкості захворювання. Ліпооксигеназний шлях метаболізму арахідонової кислоти призводить до утворення ліпооксигенази – 5-ЛОГ. Більшість НПЗП здатні селективно інгібувати дві форми даного ферменту – ЦОГ-1 і ЦОГ-2, що, відповідно, ослаблює гіперемію, набряк і біль. НПЗП сприяють нормалізації процесу мікроциркуляції. Подавляючи синтез тромбоксанів, знижуючи активність гіалуронідази, блокуючи серотонінові рецептори судин, вони запобігають утворенню мікротромбів. НПЗП можуть роз'єднувати окисне фосфорилування, сповільнюючи утворення макроергічних зв'язків за рахунок впливу на аденозинтрифосфат у тканинах вогнища запалення. Пригнічення проліферації нестероїдними засобами пов'язане зі зниженням активності фібробластів і зменшенням проявів синтезу колагену. На процес альтерації НПЗП мають незначний вплив, хоча деякою мірою здатні ослаблювати утворення токсичних радикалів, які сприяють розвитку запального процесу.

Вигідно вирізняється серед цієї групи препаратів Тантум Верде® (гідрохлорид бензидаміну виробництва компанії «Angelini Francesco A.C.R.A.F» S.p.A, Італія).

Форми випуску: 1) розчин для полоскання ротової порожнини й горла 0,15 % по 120 мл у флаконах; 2) дозований спрей по 30 мл для місцевого застосування; 3) таблетки для розсмоктування. Основна діюча речовина Тантум Верде® – бензидамін, що за хімічною будовою належить до групи індазолів, має приємний м'який присмак, реалізує знеболювальну дію, що настає миттєво і триває впродовж 1,5 години та потенціює ранозагоєвальний ефект. Місцево анестезуючі властивості препарату зумовлені структурною подібністю молекули бензидаміну до молекул місцевих анестетиків, зокрема тетракаїну. Знеболювальна дія Тантум Верде® розвивається в міру усунування запального процесу, ослаблення набряку тканин, ексудації й тісно пов'язана зі зниженням концентрації медіаторів болю та біогенних амінів, яким притаманні алергенові властивості й підвищення порогу больової чутливості рецепторного апарату. Вираженість місцевого знеболювального ефекту бензидаміну, що забезпечується прямим мембрано-стабілізуючим впливом на чутливі нервові закінчення, перевершує подібні властивості більшості НПЗП. Крім того, бензидамін демонструє здатність інгібувати адгезію лейкоцитів до ендотелію судин, блокувати фактор адгезії тромбоцитів, покращувати проникність капілярів, чим і забезпечується його вазопрокторний вплив.

Бензидамін є слабким лугом, має високу ліпофільність, добре проникає у вогнище запалення, де рН нижче, й, відповідно, створює там терапевтичну концентрацію, прискорюючи репаративні процеси. Механізм протизапальної дії Тантум Верде® полягає у сповільненні хемотаксису, адгезії, міграції, фагоцитозу та дегрануляції нейтрофілів; ослабленні проникності стінок судин способом блокування вазоактивних амінів та агрегації тромбоцитів; у виразній антиоксидантній дії за рахунок інгібування продукції вільних радикалів, інгібуванні синтезу прозапальних цитокінів, зокрема туморнекротичного фактора (TNF) і меншою мірою інтерлейкіну 1 [7]. Потужне пригнічення синтезу прозапальних цитокінів призводить до зниження вироблення й вивільнення ферментів (ЦОГ, ЛОГ), медіаторів запалення (простагландинів). Разом з тим бензидамін не впливає на синтез протизапальних цитокінів. Зазначений механізм дії Тантум Верде® перериває запальний процес на найбільш ранніх стадіях його розвитку.

Доведено бактеріцидну дію Тантум Верде® проти понад 110 видів бактерій, зокрема проти *Streptococcus mitis*, *Staphylococcus epidermidis*, *Staphylococcus aureus*, *Enterococcus faecalis*, *Veillonella spp.*, *Bacillus spp.*, *Escherichia coli* та ін. [10, 12]. Механізм антибактерійної дії бензидаміну полягає у швидкому проникненні крізь мембрани мікроорганізмів, ушкодженні клітинних структур, порушенні метаболічних процесів і лізису клітини. Фунгіцидна дія Тантум Верде® реалізується шляхом структурних модифікацій клітинної стінки грибів і метаболічних ланцюгів міцетів, таким чином перешкоджаючи їх репродукції, проти двадцяти штамів грибків роду *Candida albicans* і *tropicalis*, а також *Aspergillus niger* [10, 11]. Антимікробна й фунгіцидна активність Тантум Верде® потенціює антибактерійний ефект субінгібуючих концентрацій антибіотиків групи тетрацикліну, амінопеніцилінів і хлорамфеніколу проти низки мультирезистентних штамів і підвищенням антибактерійної активності макролідів.

Загалом, спектр ефектів препарату Тантум Верде® включає: протизапальний; протинабряковий; знеболювальний (швидкий – впродовж 15 с – анальгетичний вплив у ділянці застосування); фунгіцидний ефект; синергізм з антибіотиками.

Доказова база препарату Тантум Верде® у стоматології розширюється. Його ефективно застосовують у

щелепно-лицевій хірургії, пародонтологічній практиці, ортопедичній і терапевтичній стоматології, стоматології дитячого віку та ортодонтії [1, 4, 5, 8, 11, 12, 14].

Мета даного дослідження – визначити ефективність препарату «Тантум Верде®» (у розчині) при лікуванні запальних захворювань тканин пародонту хворих, яким необхідне ортодонтичне лікування.

Матеріал і методи

Обстежено 56 хворих віком від 18 до 26-ти років з наявними ортодонтичними аномаліями та зубощелепними деформаціями, зокрема із прямим, відкритим і перехресним прикусом, глибоким, дистальним і мезіальним прикусом, скупченістю зубів. У 35 хворих згідно із класифікацією Данилевського М.Ф. (1994) встановлено діагноз хронічний катаральний гінгівіт, у 21 – гіпертрофічний гінгівіт. Проведено комплексне клініко-інструментальне обстеження хворих з визначенням індексних показників: ОНІ-S (Green-Vermillion, 1964), індексу кровоточивості Mühlemann H.R. у модифікації (Cowell R. et al., 1975), індексу РМА (Parma, 1960), і проби Шиллера-Пісарєва.

Хворих поділили на дві групи. Основну групу склали 26 хворих (16 – з катаральним гінгівітом і 10 – з гіпертрофічним гінгівітом), а групу порівняння – 30 хворих (18 – з катаральним гінгівітом і 12 – з гіпертрофічним гінгівітом). Готуючи хворих до ортодонтичного лікування, починали з мотиваційної та контрольованої гігієни, ураховуючи той факт, що визначним компонентом у лікуванні і профілактиці хронічного гінгівіту є ефективна індивідуальна гігієна порожнини рота. У межах санації проводили професійну гігієну, призначали інтердентальні засоби догляду за порожниною рота. Хворим з гіпертрофічним гінгівітом проводили гінгівітомію та гінгівектомію за показаннями. В основній групі призначали препарат «Тантум Верде®» у розчині. При катаральному гінгівіті зрошення порожнини рота розчином Тантум Верде® проводили до й після професійної гігієни; у домашніх умовах рекомендовано полоскати рот тричі на день впродовж 6–8 днів.

При гіпертрофічному гінгівіті зрошення порожнини рота проводили до хірургічного втручання з аплікацією на ясна стерильної марлевої смужки, просоченої розчином Тантум Верде®. Після проведеного за показаннями хірургічного втручання (гінгівітомії та гінгівектомії), готували ех темпоре твердіючу пародонтальну пов'язку, замінюючи на скляній пластинці дентин-порошок та окис цинку в рівних пропорціях з додаванням розчину Тантум Верде® у пастоподібну консистенцію. Готову пасту наносили шпателем на язикову (піднебінну) та вестибулярну поверхню ясенного краю, заповнюючи міжзубні проміжки. Густа паста, нанесена на раньову поверхню, тверділа через 2–3 хв. й утримувалась у такому стані кілька годин.

У групі порівняння при хронічному катаральному та гіпертрофічному гінгівіті за аналогічним алгоритмом застосовували полоскання препаратом «Фурасол» – це антимікробний препарат нітрофуранового ряду (фірма «OlainFarm», Латвія). Контроль індивідуальної гігієни та клінічний огляд хворих проводили з використанням індексів через 5, 10 днів і через один місяць.

Статистичне опрацювання результатів дослідження проводили з використанням стандартних пакетів програми Microsoft Excel.

Результати дослідження

Оцінка гігієнічного стану порожнини рота у хворих обох досліджуваних груп демонструвала низький рівень індивідуальної гігієни та високі показники відповідних індексів, що не мали між собою достовірної різниці. Так, у хворих основної групи індекс ОНІ-S становив

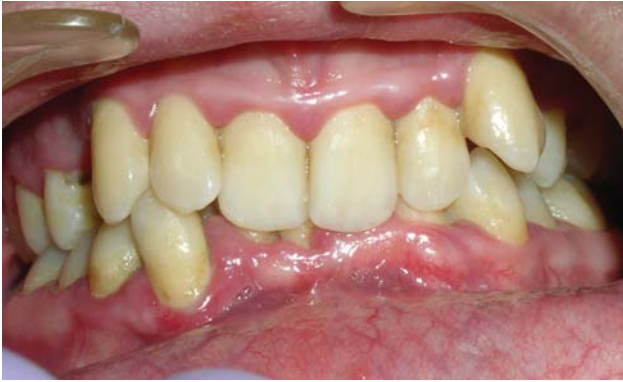

Рис. 1 а. Хв. Ш., 24 роки (основна група). Глибокий прикус, вестибулярне положення ікол, скупченість зубів. Хронічний катаральний гінгівіт до лікування.

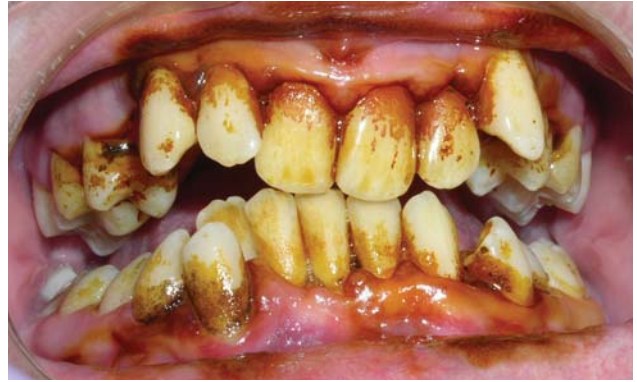

Рис. 1 б. Позитивна проба Шиллера-Писарева.

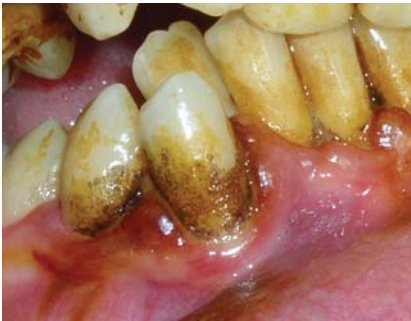

Рис. 1 в. Рясне відкладання назубного нальоту (ділянка 43, 44 зубів) до лікування.

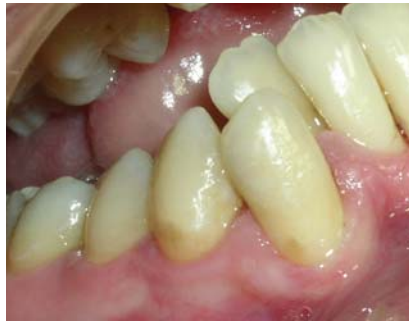

Рис. 1 г. Через п'ять днів після лікування (ділянка 43, 44 зубів) до проведення проби Шиллера-Писарева.

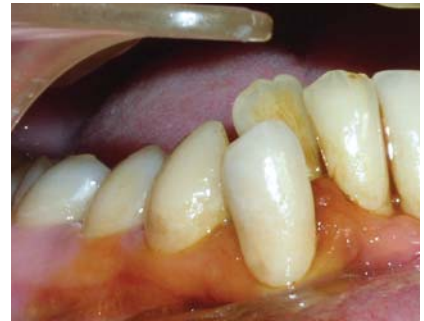

Рис. 1 д. Через п'ять днів після лікування (ділянка 43, 44 зубів). Від'ємна проба Шиллера-Писарева.

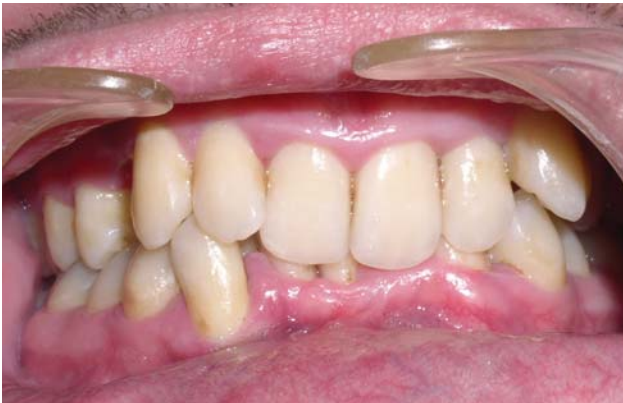

Рис. 1 е. Через п'ять днів після лікування, зменшення запальних явищ тканин ясен.

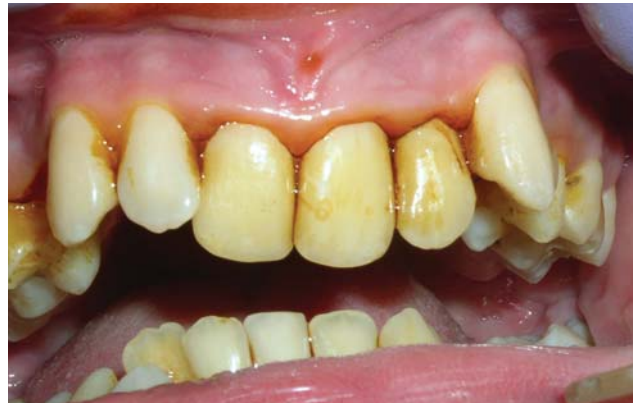

Рис. 1 є. Через п'ять днів після лікування. Від'ємна проба Шиллера-Писарева.

2,42±0,22 бала, у той час як у групі порівняння ці значення в середньому склали 2,36±0,21 бала. Отримані показники повною мірою відповідали незадовільній індивідуальній гігієні порожнини рота. Об'єктивно реєстрували ознаки запального процесу: набряк ясен, гіперемію із ціанотичним відтінком, кровоточивість, біль при пальпації. Позитивна проба Шиллера-Писарева теж підтверджувала наявність запального процесу. Індекси РМА та кровоточивості Mühlemann H.R. до лікування у хворих основної групи становили 45,42±2,19 % та 1,38±0,18 бала, а у групі порівняння – 49,29±1,91 % та 1,26±0,26 бала, що відповідало перебігу запального процесу середньої важкості.

Аналіз отриманих результатів показав, що у хворих основної групи при використанні препарату «Тантум Верде®» через 5, 10 і 30 днів простежувалась найкраща динаміка ліквідації симптомів катарального запалення. Строк усунення видимих ознак запалення в основній групі склав 5,8±0,57 дня (рис. 1-а, б, в, г, д, е, є), а у хворих групи порівняння – 9,7±1,41 дня. Поряд із клінічним покращенням стану тканин ясен простежувалась позитивна динаміка індексних показників і проби Шиллера-Писарева. Через 5–10 днів після лікування у всіх обстежених хворих значення індексів гігієни й РМА не мали суттєвої різниці.

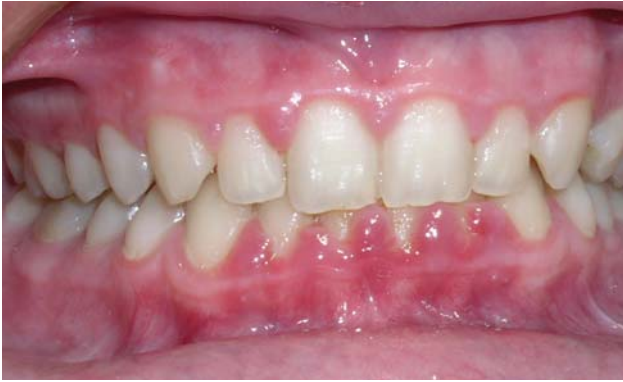

Рис. 2 а. Хв. Б., 18 років (основна група). Глибокий прикус.

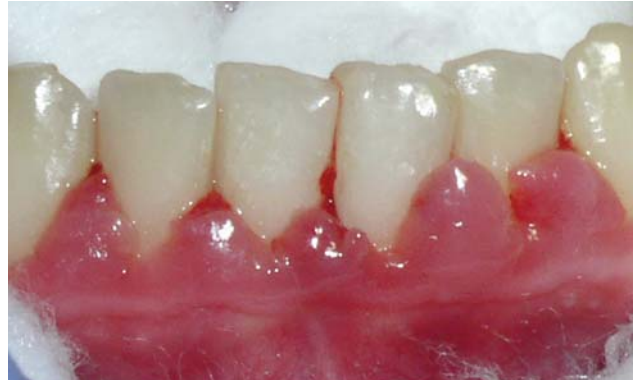

Рис. 2 б. Гіпертрофічний гінгівіт в ділянці фронтальних зубів нижньої щелепи.

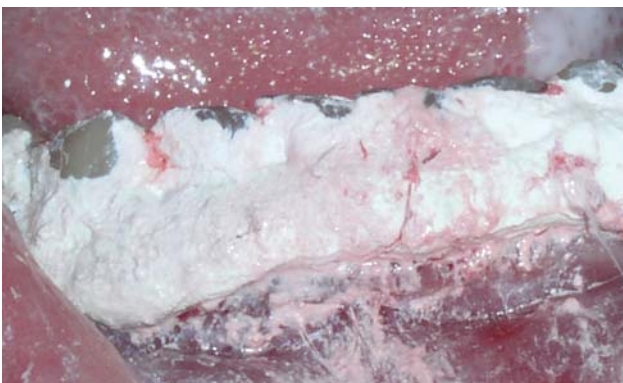


Рис. 2 в. Пародонтальна пов'язка з Тантум Верде® після оперативного втручання.

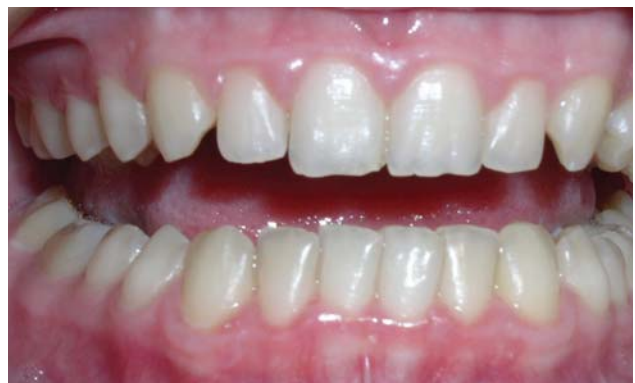

Рис. 2 г. Через 10 днів після лікування. Відсутність запальних явищ, нормалізація стану тканин ясен.

Аналіз динаміки індексів гігієни порожнини рота у хворих основної групи, які пройшли курс лікування препаратом «Тантум Верде®», через місяць демонстрував найкращі значення: ОНІ-S – $0,8 \pm 0,12$ бала, що достовірно відрізнялись від показників гігієни у групі порівняння – $1,9 \pm 0,30$ відповідно ($p < 0,05$). Індеси РМА та кровоточивості Mühlemann H.R. через місяць після лікування у хворих основної групи склали $10,05 \pm 0,10\%$ та $0,2 \pm 0,1$ бала відповідно (рис. 2 а, б, в, г). Дані показники відрізнялись від значень у групі порівняння, де індекс РМА через місяць становив $22,29 \pm 1,21\%$; індекс Mühlemann H.R. – $1,16 \pm 0,26$ ($p < 0,05$), що свідчило про недостатньо позитивний рівень отриманих результатів. Упродовж усього періоду лікування з використанням пре-

парату «Тантум Верде®» алергічних реакцій або інших небажаних ефектів не спостерігали.

Висновок

Таким чином, застосування препарату «Тантум Верде®» на основі бензидаміну в комплексі з ретельним проведенням професійних та індивідуальних гігієнічних заходів має позитивний вплив на усунення патологічного процесу при хронічному катаральному та гіпертрофічному гінгівіті, що проявляється скороченням строку ліквідації всіх запальних явищ. Позитивна оцінка ефективності Тантум Верде® дозволяє рекомендувати даний препарат для лікування запальних захворювань пародонту хворих, які готуються до ортодонтичного лікування.

ЛІТЕРАТУРА

1. Борисенко А.В. Особливості комплексного лікування генералізованого пародонту у хворих з переважанням симпатичної нервової системи з використанням Тантум Верде® / А.В. Борисенко, В.М. Батіг, О.В. Іваніцька, А.Г. Дімітрова // Сучасна стоматологія. – 2017. – № 3. – С. 36–38.
2. Димитрова А.Г. Динамика распространенности и особенности структуры заболеваемости пародонта у лиц молодого возраста / А.Г. Димитрова, И.Г. Дикова, К.О. Мялковский // Сучасна стоматологія. – 2017. – № 4. – С. 32–35.
3. Дрогомирецька М.С. Розповсюдження зубощелепних деформацій і захворювань тканини пародонту в дорослих у різні вікові періоди / М.С. Дрогомирецька, Б.М. Мірчук, О.В. Деньга // Український стоматологічний альманах. – 2010. – № 2. – С. 51–57.
4. Клітинська О.В. Особливості застосування Тантум Верде® (Tantum Verde®) в лікуванні запальних захворювань порожнини рота в дітей / О.В. Клітинська // Сучасна стоматологія. – 2016. – № 3. – С. 50–52.
5. Клітинська О.В. Тантум Верде® – препарат вибору при комплексній терапії стоматологічних захворювань / О.В. Клітинська // Сучасна стоматологія. – 2017. – № 1. – С. 40–41.
6. Лукиных Л.М. Оптимизация комплексного лечения воспалительных заболеваний пародонта. – Н. Новгород: Изд-во НГМА, 2013. – 122 с.
7. Насонов Е.Л. Нестероидные противовоспалительные препараты (Перспективы применения в медицине). – М.: Изд-во «Анко», 2000. – 143 с.
8. Петрушанко Т.О. Ефективність застосування Тантум Верде® на етапах професійної гігієни / Т.О. Петрушанко, І.Ю. Попович // Сучасна стоматологія. – 2018. – № 3. – С. 28–30.
9. Проффит У.Р. Современная ортодонтия / пер. с англ. под ред. Персина Л.С. – М.: МЕДпресс-информ. 2008. – 560 с.
10. Радучич О. Возможности применения препарата «Тантум Верде®» в практике врача-отоларинголога / О. Радучич // Современная педиатрия. – 2013. – № 5 (53). – С. 51–55.

11. Скрипникова Т.П. Применение Тантум Верде® в комплексной терапии грибковых поражений слизистой оболочки полости рта / Т.П. Скрипникова, Г.А. Лобань, Е.П. Стулак, О.В. Ганчо // Сучасна стоматологія. – 2016. – № 2. – С. 42–45.
12. Тимофеев А.А. Профилактика воспалительных осложнений после удаления зубов мудрости / А.А. Тимофеев, А.А. Тимофеев, Н.А. Ушко, М.А. Ярифа, А.А. Савицкий // Сучасна стоматологія. – 2016. – № 4. – С. 32–39.
13. Халиуллина Г.Р. Совершенствование комплекса лечебных мероприятий

у пациентов с хроническим катаральным гингивитом на этапах ортодонтического лечения несъемной техникой / Г.Р. Халиуллина, С.Л. Блашкова, И.Г. Мустафин // Казанский медицинский журнал. – 2014. – Т. 95, № 2. – С. 250–253.

14. Чумакова Ю.Г., Трояненко Л.Н., Голубкова Н.Н. Оценка эффективности препарата «Тантум Верде®» в комплексном лечении заболеваний пародонта и слизистой оболочки полости рта // Сучасна стоматологія. – 2010. – № 3. – С. 55–58.

Особенности применения раствора Тантум Верде® в подготовке пародонтологических больных к ортодонтическому лечению

О.В. Годованый, О.І. Годованая

Цель данного исследования – определить эффективность препарата «Тантум Верде®» (в растворе) при лечении воспалительных заболеваний тканей пародонта у больных, нуждающихся в ортодонтическом лечении.

Материал и методы. Обследованы 56 больных в возрасте от 18 до 26-ти лет с катаральным и гипертрофическим гингивитом до ортодонтического лечения. Больных разделили на две группы: в основной группе для лечения использовали Тантум Верде®, а в группе сравнения Фуразол. Комплексное клинико-инструментальное обследование больных с определением индексных показателей проводили через 5, 10 и 30 дней.

Результаты. Анализ результатов показал, что у больных основной группы при использовании препарата «Тантум Верде®» через указанные сроки наблюдения прослеживалась более позитивная динамика ликвидации симптомов катарального воспаления. Срок устранения видимых признаков воспаления в основной группе составил $5,8 \pm 0,57$ дня, а у больных группы сравнения – $9,7 \pm 1,41$ дня. Наряду с клиническим улучшением состояния тканей десен, позитивная динамика индексных показателей преобладала у больных основной группы. Индексы РМА и кровоточивости Mühlemann H.R. до лечения больных основной группы составляли $45,42 \pm 2,19$ % и $1,38 \pm 0,18$ балла, а уже через месяц после лечения демонстрировали $10,05 \pm 0,10$ % и $0,2 \pm 0,1$ балла соответственно. В группе сравнения индексы РМА и кровоточивости Mühlemann H.R. до лечения составили $49,29 \pm 1,91$ % и $1,26 \pm 0,26$ балла, а через месяц – $22,29 \pm 1,21$ % и $1,16 \pm 0,26$ балла ($p < 0,05$), что свидетельствовало о недостаточно удовлетворительном уровне полученных результатов.

Вывод. Таким образом, использование препарата «Тантум Верде®» на основе бензидамина в комплексе с тщательным проведением профессиональных и индивидуальных гигиенических мероприятий оказывает положительное влияние на устранение патологического процесса при хроническом катаральном и гипертрофическом гингивите, а также на сокращение срока ликвидации всех воспалительных явлений. Следовательно, положительная оценка эффективности Тантум Верде® позволяет рекомендовать данный препарат для лечения воспалительных заболеваний пародонта больных, нуждающихся в ортодонтическом лечении.

Ключевые слова: ортодонтические больные, катаральный и гипертрофический гингивит, лечение, Тантум Верде®.

Specifics of Tantum Verde® solution application when preparing for orthodontic treatment of patients with periodontal diseases

О. Hodovanyi, О. Hodovana

Aim. The purpose of this study is to determine the effectiveness of the Tantum Verde® (in a solution) in the treatment of inflammatory diseases of periodontal tissues in patients, who need orthodontic treatment.

Materials and methods. We examined 56 patients age 18 to 26 years with catarrhal and hypertrophic gingivitis before orthodontic treatment. The patients were divided into two groups: the Tantum Verde® was used in the main treatment group, and the Furazol was used in the comparison group. Complex clinical and instrumental examination of patients with index data determination was carried out after 5, 10 and 30 days.

Results. The analysis of the results showed that patients in the main (Tantum Verde®) group had the best dynamics of the elimination of symptoms of catarrhal inflammation during specified observation periods. The term for elimination of visible signs of inflammation in the main group was 5.8 ± 0.57 days, and in patients of the comparison group – 9.7 ± 1.41 days. Along with the clinical improvement of the state of gum tissues, the positive index data dynamics prevailed in patients in the main group. Index PMA and bleeding index by Mühlemann H.R. were 45.42 ± 2.19 % and 1.38 ± 0.18 points before treatment in patients in the main group, and have changed to 10.05 ± 0.10 % and 2 ± 0.1 points, one month after treatment. In the comparison group, the PMA and bleeding by Mühlemann H.R. indices, which before treatment were 49.29 ± 1.91 % and 1.26 ± 0.26 points, were 22.29 ± 1.21 %, and 1.16 ± 0.26 points in one month ($p < 0.05$), which indicated an insufficiently positive level of results.

Conclusion. Thus, the use of the Tantum Verde® based on benzidamine in combination with the careful carrying out of professional and individual hygienic measures has a positive effect on the elimination of the pathological process in chronic catarrhal and hypertrophic gingivitis, which is manifested by the reduction of the elimination period of the inflammatory process. Positive evaluation of the effectiveness of Tantum Verde® allows it to be recommended for the treatment of inflammatory periodontal disease in patients, who are preparing for orthodontic treatment.

Key words: orthodontic patients, catarrhal and hypertrophic gingivitis, treatment, Tantum Verde®.

Годованый Олег Васильович – асистент кафедри ортодонції Львівського національного медичного університету імені Данила Галицького.

Тел.: 093-719-97-16, e-mail: ohodovanyi@gmail.com.

Адреса домашня: м. Львів, 79020, вул. Юрія Липи, дім. 10, кв. 81.

Годованая Олеся Іванівна – доктор мед. наук, доцент кафедри терапевтичної стоматології

факультету післядипломної освіти (ФПДО) Львівського національного медичного університету імені Данила Галицького.

Тел.: 067-70-80-078, e-mail: ohodovana@gmail.com.

Адреса домашня: м. Львів, 79020, вул. Юрія Липи, дім. 10, кв. 81.

Для листування: Годованая Олеся Іванівна – тел.: 067-70-80-078, e-mail: ohodovana@gmail.com.



МЕДВІН: ЕкспоСтомат

7 – 9 ЛЮТОГО



НАЦІОНАЛЬНА
СПІЛКА
СТОМАТОЛОГІВ
УКРАЇНИ

8 ЛЮТОГО - святкування

ВСЕСВІТНЬОГО ДНЯ СТОМАТОЛОГА,
присвяченого стомАТОлогам-волонтерам України



ЛЕКТОРІЙ ДЛЯ ПРАКТИЧНОГО ЛІКАРЯ
імені професора М.Ф.ДАНИЛЕВСЬКОГО



асоціація з невідкладних станів
громадська організація

Городецький Тарас
президент АНС
(модератор)

НЕВІДКЛАДНІ СТАНИ В СТОМАТОЛОГІЇ

7 ЛЮТОГО



Смаглюк Валерій
віце-президент АІУ
(модератор)

ІМПЛАНТОЛОГІЧНИЙ СИМПОЗИУМ



НАЦІОНАЛЬНА
СПІЛКА
СТОМАТОЛОГІВ
УКРАЇНИ

Угрин Мирон
президент НССУ
(модератор)

КОНФЕРЕНЦІЯ ДЛЯ ВОЛОНТЕРІВ ЛІКАРІВ-
СТОМАТОЛОГІВ «КРАЩІ ДЛЯ КРАЩИХ»

8 ЛЮТОГО



Кулігін Олег
співзасновник УЕС
(модератор)

КЛІНІЧНА ЕНДОДОНТІЯ



U A P

Солонько Мирослав
президент УАП
(модератор)

ДИТЯЧА ПАРОДОНТОЛОГІЯ

9 ЛЮТОГО



Єфремов Сергій
керівник
тренінг-центру «Лідер»
(бізнес-тренер)

КУРС ДЛЯ АДМІНІСТРАТОРІВ
СТОМАТОЛОГІЧНИХ КЛІНІК

МІСЦЕ
ПРОВЕДЕННЯ:

Виставковий центр:
«ACCO International»



АДРЕСА
ПРОВЕДЕННЯ:

Україна, Київ
пр-т Перемоги, 40-Б
ст.м. «Шулявська»
парк ім. О.С.Пушкіна

ПЛАН НАСТУПНИХ
ВИСТАВОК:

МЕДВІН: СТОМАТСАЛОН
м.КИЇВ

27-29 березня

МЕДВІН: СТОМАТОЛОГІЯ
м.ІВАНО-ФРАНКІВСЬК

4-6 квітня

МЕДВІН: СТОМАТСАЛОН
м.ОДЕСА

27-29 травня

УПОРЯДНИК:

ВИСТАВКОВА
КОМПАНІЯ «МЕДВІН»

Тел./факс: +380 44 501-03-42
E-mail: mail@medvin.kiev.ua

www.medvin.kiev.ua

