УДК 636.4:546.131:546.33

Шерстюк Л.М., здобувач
Полтавська державна аграрна академія

ФІЗІОЛОГІЧНИЙ ВПЛИВ ХЛОРИДУ НАТРІЮ НА ОРГАНІЗМ МОЛОДНЯКА СВИНЕЙ

Рецензент – кандидат біологічних наук О.Ф. Сагло

У статті розглядається фізіологічний вплив хлориду натрію на приріст живої маси тіла поросят після відлучення, затрати корму на один кілограм приросту; рівень активних іонів натрію в головному мозку, легенях, найдовшому м'язі спин, а також виявлено деякі гістологічні зміни в печінці – набряк строми органу, лімфо-лейкоцитарна інфільтрація стінки судин в зоні тріад, гідропічну дистрофію гепатоцитів, розширення синусоїдних капілярів; в нирках – зернисту дистрофію та некроз нефроцитів звивистих канальців, оголення базальної мембрани стінок канальців та відповідно розширення просвітів звивистих канальців.

Ключові слова: хлорид натрію, прирост живої маси, витрати корму, гістологічні зміни.

Постановка проблеми. Добробут населення й економіка нашої країни значною мірою залежить від розвитку тваринництва. Одною з ефективних галузей тваринництва є свинарство. Ця галузь забезпечує населення цінними продуктами харчування, такими як м'ясо, сало. Після забою свиней залишаються побічні продукти – шкура, щетина, кишки, кров тощо, які використовують як сировину для наступної переробки. Цінним органічним добривом є гній свиней. Для свиней характерні скороспілість, висока адаптаційна здатність, молочність, забійний вихід, витрати кормів, якість м'яса, багатоплідність, які дають можливість за короткий період одержати від них значно більше м'яса, ніж від інших видів сільськогосподарських тварин. Тому не випадково свинарство вважають за галузь великих можливостей. Академік М.Ф. Іванов ще в 1927 році стверджував, що коли в країні виникає необхідність збільшити виробництво м'яса і жирів, то населення в першу чергу посилює розведення свиней. Виробництву свинини завжди приділяли значну увагу як у всьому світі, так і Україні зокрема [3, 9]. Наукові досягнення та практика ведення галузі свинарства вказують на великі біологічні можливості тварин порівняно з фактичним рівнем продуктивності. В сучасних умовах розвитку тваринництва України є необхідність виробництва м'яса та підвищення рівня рентабельності свинарства. Однією з головних умов вирішення цієї проблеми є інтенсивне використання маточного поголів'я свиней. Тому воно повинне постійно комплектуватися здоровим конституційно міцним ремонтним молодняком. Цього можна досягти лише в умовах повноцінного збалансування годівлі, особливо за мінеральними речовинами, які суттєво впливають на формування кістяка та загального стану здоров'я тварини. Дефіцит макроелементів та недосконалість їх нормування не дозволяють реалізувати генетичний потенціал продуктивності, біологічних та господарських якостей свиней. Повноцінна годівля свиней залежить від хімічного складу та якості кормів, які обумовлені навколишнім середовищем біогеохімічних зон.

Аналіз основних досліджень і публікації, в яких започатковано розв'язання проблеми. Із зовнішнього середовища живий організм одержує необхідні поживні речовини, з яких в його тілі синтезуються складні органічні сполуки. Існування живого організму, у тому числі й продуктивних сільськогосподарських тварин, нерозривно пов'язане з обміном речовин і енергії (метаболізмом). Під час росту тварин відбувається відкладання в органах мінеральних речовин. У процесах перетворення речовин

у клітинах організму тварин беруть участь ферменти, вітаміни, вода й мінеральні солі (особливо хлорид натрію) [10]. Завдяки розвитку науки, стало очевидним, що в організмі не має ні одного біохімічного процесу, в якому не приймали б участь мінеральні елементи, і що розробка системи годівлі тварин можлива лише з урахуванням досягнень у сфері теорії мінерального обміну. Відомо, що організм володіє високою регуляцією гомеостазу мінеральних речовин [1]. Не дивлячись на широке коливання вмісту макро- і мікроелементів у кормах, мінеральний склад тканин залишається постійним. Однак ці регуляторні механізми не безмежні, і при інтенсивному використанні тварин порушення мінерального обміну може стати серйозним фактором виробництва продукції. Нестача макроелементів у молодих тварин (особливо свиней) призводить до затримки їх росту, розвитку, виникненню рахіту та розвитку хвороб, особливо у новонароджених і молодняку свиней [1, 11]. Порушення умов годівлі та утримання також ведуть до порушення обміну речовин, особливо у поросят до 4-місячного віку. В організмі тварин натрій приймає участь в складних процесах обміну речовин, регенерації клітин і тканин. Він належить до біологічно активних елементів та суттєво впливає на ріст і розвиток молодняка свиней [1, 4, 8].

Мета досліджень та методика їх проведення. Метою наших досліджень було вивчення фізіологічного впливу на організм молодняка свиней хлориду натрія. Для досліду було підібрано клінічно здорових поросят великої білої породи після відлучення з урахуванням живої маси і віку. Сформовано три групи свиней-аналогів: 2 дослідні, 1 контрольна. Наукові дослідження здійснено на племенній фермі учгоспу «Ювілейний» Полтавського району Полтавської області. Дослідні тварини утримувалися групами по 12 голів в кожній протягом 60 діб з урахуванням зоогігієнічних і ветсанітар них норм [6]. Оскільки в практичних умовах хлорид натрію не додають в раціон поросятам після відлучення, із-за ризика сольового отруєння, тому ми за контроль взяли тварин третьої групи, які утримувались за раціоном без додавання мінеральної підкормки – хлориду натрію. Тваринам першої групи до основного раціону (ОР) додавали денну зоотехнічну норму хлориду натрію, а другої – 2 денних норми. Після закінчення досліду був проведений забій тварин і відбір тканин для гістологічних досліджень по загально прийнятим методикам [2, 7]. Отримані результати обробляли статистично [4, 5].

Результати досліджень. В результаті проведених наукових досліджень установлено наступні показники приросту живої маси тіла молодняка свиней за період досліду на 1 голову складав в першій групі 22,09 кг, в другій групі 20,05 кг, в третій групі 10,44 кг ($p<0,001$); затрати корму на 1 кг приросту складали відповідно – 4,14; 4,56; 8,76 кормових одиниць. Відомо, що хлорид натрію при надходженні попадаючи в організм, дисоціює з утворенням іонів, що мають фізіологічний вплив на органи і насамперед на функцію нервової системи. Це підтверджується даними наших досліджень: рівень активних іонів натрію в головному мозку поросят першої групи, яка одержувала в раціоні зоотехнічну норму хлориду натрію складав в середньому 175,87 мг%, а в третій групі, де з раціону він був виключений – 51,12 мг%, в другій групі, де в раціон додавали дві добові норми хлориду натрію – 67,39 мг% ($p<0,001$); в легенях відповідно – в першій - 82,42 і в третій - 42,52 мг% ($p<0,001$), в другій – 62,41 мг% ($p<0,05$). Іони натрію діють специфічно на скоротливість і подразливість м’язів. Так, найдовший м’яз спини поросят мав рівень активних іонів натрію в першій групі 77,51 мг%, а в третій відповідно – 32,83 мг% ($p<0,001$), а в другій – 48,17 мг% ($p<0,01$). Таким чином, зменшення рівня іонів натрію в м’язах призвело до уповільнення росту і розвитку організму молодняка свиней.

При гістологічному дослідженні печінки поросят першої групи видимих змін не виявили. В печінці поросят другої групи спостерігали незначні порушення в будові строми органу: внаслідок мукоїдного набухання – потовщення міжчасточкової сполучної тканини, навколо судин слабко виражена круглоклітинну інфільтрацію, просвіти окремих судин значно розширені. Місцями лімфо-лейкоцитарна інфільтрація навколо стінки судин в зоні тріад добре виражена. Характерною є гідропічна дистрофія гепатоцитів, просвіти синусоїдних капілярів звужені. У поросят третьої групи відмічали ви-

ражену гідропічну дистрофію та дрібнокрапельну жирову вакуолізацію гепатоцитів, просвіти синусоїдних капілярів звужені. Наявність круглоклітинних інфільтратів та вакуолізації гепатоцитів свідчить про порушення внутрішньоклітинного обміну речовин. Центролобулярно розташовані гепатоцити з ознаками зернистої дистрофії, паранекрозу. В інших випадках спостерігається значне розширення просвітів синусоїдних та жовчних капілярів, атрофія гепатоцитів. При цьому зареєстровано дрібні осередки в яких групки гепатоцитів різних балок з ознаками коагуляційного некрозу (рис. 1).

При гістологічному дослідженні нирок у поросят 1-ї групи зміни не зареєстровані. У поросят 2-ї групи в нирках спостерігали розширення просвітів звивистих канальців, епітелій їх набряклий, цитоплазма зерниста, просвіт канальців заповнений зернистою масою блідо-рожевого кольору. В цитоплазмі епітелію канальців спостерігається гідропічна дистрофія, в порожнині капсули Шумлянського Боумена знаходиться серозний ексудат. У поросят 3-ї групи дистрофічні зміни епітелію канальців нирок є більш виразними. Нефроцити збільшені в об'ємі, межі між клітинами не чіткі, просвіт канальців звужений, місцями повністю заповнений клітинним детритом та білковою речовиною. Мальпігієві тільця з ознаками помірно вираженої атрофії. В нирках до 20% судинних клубочків з ознаками екстракапілярного серозного гломерулонефриту, спостерігається гідропічна дистрофія ендотелію судинних клубочків, в окремих випадках останні з ознаками руйнування (рис. 2).

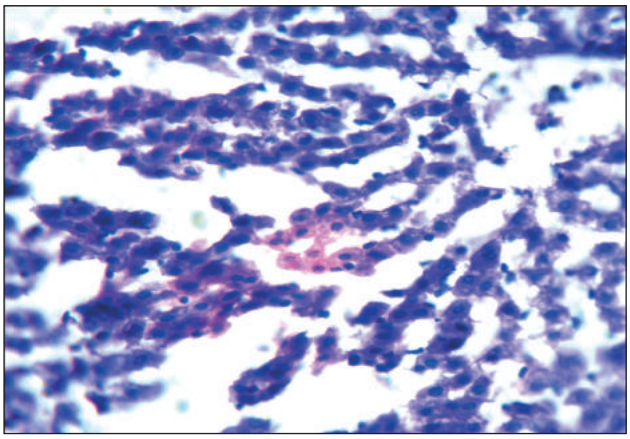

Рис. 1. Гістологічний препарат печінки поросяти другої групи віком 4 місяці: 1 – центральна вена; 2 – атрофія гепатоцитів; 3 – паранекроз гепатоцитів; 4 – розширення просвітів синусоїдних та жовчних капілярів. Забарвлення гематоксиліном та еозином. Збільшення х 200.

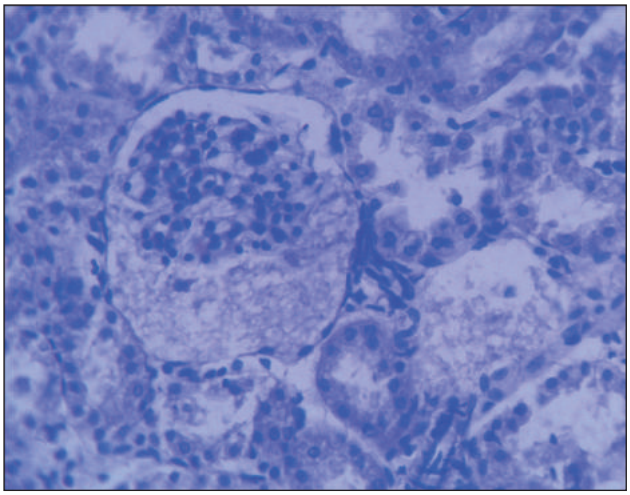

Рис. 2. Гістологічний препарат нирки поросяти другої групи віком 4 місяці: 1 – екстракапілярний серозний гломерулонефрит; 2 – некроз нефроцитів звивистих канальців. Забарвлення гематоксиліном та еозином. Збільшення х 400.

Зареєстровано також окремі нефрони з ознаками проліферативного гломерулонефриту. Крім дифузної помірно вираженої зернистої дистрофії нефроцитів звивистих канальців зареєстровано ділянки на яких ознаки даної патології є виразними, спостерігається некроз епітеліоцитів, оголення базальної мембрани стінок канальців. Руйнування паренхіматозних елементів супроводжується круглоклітинною інфільтрацією ділянок ураження (рис. 3).

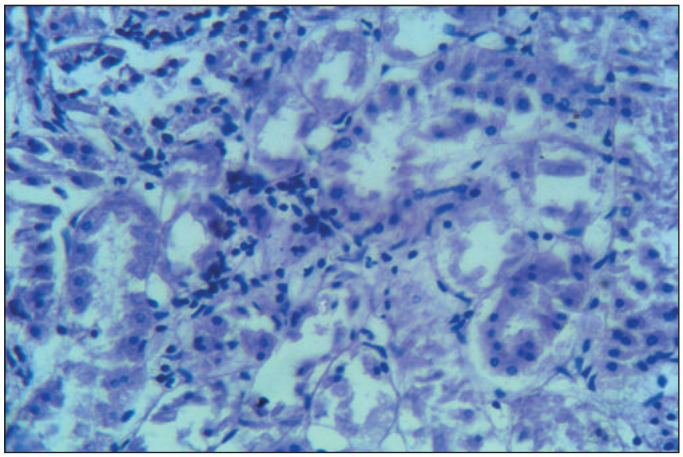

Рис. 3. Гістологічний препарат нирки поросяти третьої групи віком 4 місяці: 1 – зерниста дистрофія нефроцитів; 2 – некроз та десквамація нефроцитів у просвіт звивистих канальців; 3 – кругло клітинні інфільтрати. Забарвлення гематоксиліном та еозином. Збільшення х 400.

Висновки. Одержані результати дослідження свідчать про фізіологічний вплив хлориду натрію, який виявлено у зменшенні рівня іонів натрію в м'язах, що призвело уповільнення росту і розвитку організму молодняка свиней. Подвійна норма або виключення із раціону хлориду натрію призводить до збільшення кормових одиниць затрат корму на 1 кг приросту поросят після відлучення та до порушення їх обміну речовин в печінці й нирках, а саме: в тварин другої групи зареєстровано вогнищеву лімфолейкоцитарну інфільтрацію стінки судин в зоні тріад, зернисту й жирову дистрофію та паранекроз гепатоцитів, у третій групі – виражену гідропічну дистрофію та дрібнокрапельну жирову інфільтрацію гепатоцитів, звуження просвіту синусоїдних капілярів. У нирках в поросят другої групи спостерігали розширення просвітів звивистих канальців, набряк нефроцитів, зернисту дистрофію, утворення білкових циліндрів; у поросят третьої групи дистрофічні зміни епітелію канальців є більш виразними, відбувається некроз епітеліоцитів, оголення базальної мембрани стінок канальців.

БІБЛІОГРАФІЯ

1. Вишняков С. И. Обмен макроэлементов у сельскохозяйственных животных / С.И. Вишняков.- М.: Колос, 1967.- 256 с.
2. Волкова О. В. Гистология с гистологической практикой. 2-е изд. / О. В. Волкова, Ю. К. Елецкий. - М.: Медицина, 1982.- 304 с.
3. Довідник з виробництва свинини /За ред. В. П.Рибалко. - Х.: Еспада, 2001.
4. Кокорев В.А. Биологическое обоснование потребности супоросных свиноматок в макроэлементах / под ред. С.А.Лапшина. - Саранск: Изд-во Сарат. Ун-та Саран. Фил. - 1990. - 172 с.
5. Лакин Г.Ф. Биометрия: Учеб.пособ. для биологич.спец. вузов. - 3-е изд., перераб. и доп. / Г. Ф. Лакин. - М.: Высшая школа, 1980. - 293 с.
6. Методики исследования по свиноводству / ВАСХНИЛ, ПНИИС. - Харьков, 1977. - 152 с.
7. Методические указания по гистологии и гистохимии / ВАСХНИЛ, отдел животноводства.- М., 1974. - 24 с.
8. Новые аспекты участия биологически активных веществ в регуляции метаболизма и продуктивности сельскохозяйственных животных: Тезисы докладов / ВНИИ физиологии, биохимии и питания с.-х. животных. - Боровск, 1999. - 145 с.
9. Технологія виробництва продукції тваринництва/ О. Т. Бусенко, В. Д. Столюк, М. В. Штомпель та ін.; За ред. О. Т. Бусенка. -К.: Аграрна освіта, 2001. - 432 с.
10. Фізіологія тварин / За ред. А. Й. Мазуркевича і В. І. Карповського. Підручник. - Вінниця: Нова Книга, 2008. - 424 с.
11. Цвіліховський М. І. Природні мінерали та здоров'я тварин / М. І. Цвіліховський, В. І. Береза // Здоровье животных и лекарства. - 2002, № 2. - С. 7.

Шерстюк Л.Н. Физиологическое влияние хлорида натрия на организм молодняка свиней.
В статье представлено физиологическое влияние хлорида натрия на прирост живой массы тела поросят, затраты корма на один килограмм прироста; уровень активных ионов натрия в головном мозке, легких, длиннейшей мышце спины; а также некоторые гистологические изменения в печени – нарушение стромы органа, лимфо-лейкоцитарная инфильтрация стенок сосудов в зоне триад, гидропическую дистрофию гепатоцитов, расширение просвета синусоидных капиляров; в почках – зернистую дистрофію та некроз звивистых канальцев, оголение базальной мембраны стенок канальцев та соответственно расширение и сужение просветов звивистых канальцев.
Ключевые слова: хлорид натрия, привес живой массы, затраты корма, гистологические изменения.

L.M. Sherstyuk Physiological effects of sodium chloride on the body of young pigs.
This paper presents the physiological effects of sodium chloride on body weight gain of pigs, feed consumption per kilogram of growth, the level of sodium ions in the active mozke brain, lung, long back muscles, as well as some of the histological changes in the liver - a violation of the stroma body lymph leukocyte infiltration of the vessel walls in the area of triads, hydropic degeneration of hepatocytes, sinusoidal capillaries narrowed lumen and in the kidneys - grainy distrofiya and necrosis zvivistyh tubules, exposure of the walls of the tubular basement membrane, expansion and narrowing zvivistyh tubules.
Key words: sodium chloride, gain of a live weight, expenditures of feed-stuff, histological changes.

УДК 612.014, 636.4:59

Шостя А.М., Усенко С.О., кандидати біологічних наук
Зінов'єв С.Г. кандидат сільськогосподарських наук
Інститут свинарства і агропромислового виробництва НААН

ВПЛИВ ПРЕПАРАТУ "БАЙКАЛ" ЕМ 1 У НА ПРОЦЕСИ ВІЛЬНОРАДИКАЛЬНОГО ПЕРЕКИСНОГО ОКИСЛЕННЯ ЛІПІДІВ ТА ПРОДУКТИВНІСТЬ У СВИНЕЙ

Рецензент –кандидат біологічних наук В.О. Лобченко

Проведено дослідження впливу препарату «Байкал» ЕМ 1 У на процеси вільно-радикального перекисного окислення ліпідів та продуктивність у свиней. Виявлено, що згодовування свиням кормів, ферментованих препаратом «Байкал» ЕМ 1 У, сприяє прискоренню процесів ВРПО і білкового обміну, позитивно змінює гематологічний профіль крові, підвищує клітинний імунітет та збільшує середньодобові прирости.

Ключові слова: *ЕМ-препарат, ферментований корм, вільно радикальне перекисне окислення ліпідів, морфологічні показники крові, свині.*