

## Сучасні підходи до діагностики та особливості класифікації нейроостеоартропатії Шарко (огляд літератури)

Балатюк Ірина Анатоліївна

Українська військово-медична академія Міністерства оборони України,  
факультет підготовки військових лікарів, слухач, старший лейтенант медичної служби, Україна

Гладких Федір Володимирович

Вінницький національний медичний університет імені М. І. Пирогова,  
курс анестезіології та інтенсивної терапії кафедри хірургії №1, лікар-інтерн, Україна

Яворський Олег Михайлович

Львівський національний медичний університет імені Данила Галицького,  
кафедра терапії та медичної діагностики №1 факультету післядипломної освіти, лікар-інтерн, Україна

Погребенник Ярослава Ярославівна

Івано-Франківський національний медичний університет,  
кафедра радіології та радіаційної медицини, асистент, клінічний ординатор, Україна

Студент Володимир Омелянович

Львівський національний медичний університет імені Данила Галицького,  
кафедра нормальної фізіології, асистент, Україна

Голованова Аліна Юріївна

Харківський національний медичний університет,  
кафедра фармакології та медичної рецептури, лаборант, Україна

**Анотація.** Огляд вітчизняних та зарубіжних літературних джерел щодо одного з найнебезпечніших для пацієнтів ускладнень цукрового діабету – діабетичної нейроостеоартропатії Шарко дозволив чітко сформулювати сучасні вітчизняні класифікації зазначеної патології. Високий рівень інвалідизації даної групи пацієнтів завдає значні соціально-економічні збитки для суспільства та є серйозною медико-соціальною проблемою. Тому своєчасна діагностика має вирішальне значення у подальшій лікувальній тактиці ведення пацієнта. Нами було встановлено, що на сьогоднішній день «золотим стандартом» діагностики нейроостеоартропатії Шарко є рентгенівська денситометрія, яка дозволяє найбільш об'єктивно оцінити стан мінеральної щільності кісткової тканини та виявити перші ознаки кісткової резорбції до появи її клінічних проявів.

**Ключові слова:** синдром діабетичної стопи; нейроостеоартропатії Шарко; рентгенівська денситометрія.

**УДК 611.015.4-07:617.586**

**LCC Subject Category: RB24-33**

**DOI:** <http://dx.doi.org/10.22178/pos.17-2>

## Вступ

Цукровий діабет – серйозна медико-соціальна проблема усіх без виключення країн світу. Це обумовлено його значною розповсюдженістю та високим ступенем інвалідизації. За даними Всесвітньої організації охорони здоров'я хворими на цукровий діабет є понад 8,5 % населення планети, близько половини з яких припадає на активний та працездатний вік 40-59 років. Ураження кістково-суглобової системи зустрічається у 77,8 % хворих на цукровий діабет та є основною причиною інвалідизації цієї групи пацієнтів, що завдає значні соціально-економічні збитки суспільству [2, 4, 9, 13, 32, 37, 55, 58, 64].

Найбільш загрозливим ускладненням цукрового діабету є синдром діабетичної стопи (СДС), з яким пов'язують біля третини всіх госпіталізацій діабетичних хворих. Щогодини у світі виконується біля 55 ампутацій нижніх кінцівок у хворих на цукровий діабет. Не зважаючи на значні досягнення у вивченні патогенезу діабету та його ускладнень, кількість ампутацій продовжує залишатись високою [13, 32, 38, 46, 54, 56]. Мультифакторність патогенезу синдрому діабетичної стопи зумовлена глибокими порушеннями метаболічних процесів у хворих на цукровий діабет та специфічну клінічну симптоматику, невід'ємними частинами якої є ангіопатії, невропатії та остеоартропатії [34, 38, 39].

*Мета дослідження:* охарактеризувати сучасні методи діагностики та підходи до класифікації діабетичної нейроостеоартропатії Шарко за даними відкритих літературних джерел.

*Матеріали та методи дослідження:* відкриті джерела інформації системи IPБІС Національної бібліотеки України ім. В. І. Вернадського, текстової бази публікацій Національної медичної бібліотеки США PubMed, наукових порталів ResearchGate та Academia.edu, наукової електронної бібліотеки eLIBRARY.RU та ін. Використовували пошукову систему бібліографічної бази даних Google Scholar.

## Результати дослідження

Огляд джерел літератури показав, що діабетична нейроостеоартропатія Шарко (інша назва – діабетична остеоартропатія, ДОАП) відома як одне з найбільш виснажливих ускладнень цукрового діабету. Діабетична остеоа-

ртопатія (шифр С<sub>14</sub> за класифікацією проф. С. Д. Шаповала) – це неінфекційне ускладнення синдрому діабетичної стопи, що характеризується ураженням одного або більше суглобів стопи з характерними вивихами і патологічними переломами кісток стопи на тлі периферичної нейропатії. Швидке прогресування діабетичної остеоартропатії, резорбція та деформація кісткової тканини можуть призводити до порушення архітекtonіки кісток стопи та її нестабільності з формуванням трофічних виразок, що закінчуються, зрештою, розвитком гангрени і ампутацією нижньої кінцівки. [15, 22, 27, 32, 36, 41, 46, 59].

Вперше цей стан було описано у 1703 р. англійським лікарем-науковцем J. K. Mitchell. У 1892 р. французький невролог J. M. Charcot описав патогенез зазначеної патології як прояв третинного сифілісу (tabes dorsalis). У роботі «Clinique des maladies du système nerveux» 1982 р. (з франц. «Клініка захворювань нервової системи») він описав ураження кістково-суглобової системи та пов'язав це з дегенерацією нервових структур. Згодом R. Volkmann припустив, що визначальним чинником у розвитку артропатії є зовнішня дія на суглоб при відсутності чутливості і пропріоцепції. Це припущення підтвердив експериментально L. Eloesser у 1917 р. Повний опис остеоартропатії при цукровому діабеті зробив у 1936 р. Jordan W.R. [13, 24, 28, 32, 65].

За даними літератури кількість пацієнтів з діабетичною остеоартропатією становить до 29,0 % від усього числа хворих синдромом діабетичної стопи [31, 62].

Існує декілька теорій патогенезу діабетичної остеоартропатії. Згідно нейротравматичної теорії розвитку захворювання на тлі нейропатії відбувається безболісне пошкодження зв'язкового апарату суглоба та його капсули, що в подальшому призводить до дислокацій суглобових поверхонь. Наслідком такої безболісної повторюваної травматизації є руйнування кісток стопи [33, 38, 43, 61]. Інша теорія – невровазулярна – узгоджується з оригінальною гіпотезою Шарко, згідно з якою остеоартропатія розвивається на тлі нейрогенного «порушення трофіки периферичних тканин». Кісткова тканина через слабкий розвиток мікроциркуляторного русла гірше адаптована до умов гіпоксії та переважання

анаеробного гліколізу. Це спричинює ранні зміни кісток при цукровому діабеті, які клінічно передують порушенням у м'яких тканинах. Патологічний процес при цьому розповсюджується «від кістки до шкіри» [29, 30, 72].

Крім того, для периферичної діабетичної нейропатії характерне порушення іннервації гладком'язових прекапілярних муфт, що призводить до відкриття артеріовенозних шунтів. Відповідна зміна кровотоку призводить до остеолізу, демінералізації дрібних кісток і розвитку переломів. На тлі остеолізу, зниження больової чутливості і відсутності адекватної запальної відповіді на травму, переломи кісток стопи не супроводжуються вираженим набряком м'яких тканин, болем та іншими клінічними проявами. Нерозпізані вчасно переломи кісток призводять надалі до появи трофічних виразок, їх нагноєння і розвитку хронічного остеомієліту кісток стопи [5, 6, 26, 31, 62].

Вчений W. Jeffcoat припустив, що більше значення у розвитку остеолізу має шлях RANK-RANKL-OPG. Він полягає в тому, що цитокін з родини факторів некрозу пухлин RANKL (Receptor activator of nuclear factor kappa-B ligand – ліганд активатора рецептора ядерного фактора κB; інша назва – Tumor necrosis factor ligand superfamily member 11 – TNFSF11, TNF-related activation-induced cytokine – TRANCE, osteoprotegerin ligand – OPLG, osteoclast differentiation factor – ODF) регулює процес остеокластогенеза, зв'язуючись з RANK (Receptor Activator of nuclear factor κB – рецептор ядерного фактора κB). Ефекти RANKL-RANK взаємодії фізіологічно блокуються остеопротегерином (Osteoprotegerin – OPG). Співвідношення RANKL-OPG регулює ступінь формування остеокластів і резорбцію, і будь-яке порушення цього співвідношення може призводити до остеолізу кістки [22, 48, 57, 66, 67, 71].

Вчений G. Mabileau і співавтори проаналізували остеокластну і остеобластну активність у трьох групах пацієнтів: з цукровим діабетом 2-го типу та діабетичною остеоартропатією, з цукровим діабетом 2-го типу без діабетичної остеоартропатії і у здорових людей (контроль). Автори показали, що підвищення утворення остеокластів і кісткова резорбція спостерігаються саме у хворих з діабетичною остеоартропатією, але не в інших двох групах.

При цьому додавання RANKL до досліджуваних зразків призводило до значного підвищення агресивності остеокластів та посилення остеокластної резорбції у хворих всіх груп [40, 45, 52]. Додавання ж до RANKL OPG викликало значне зменшення резорбції у хворих діабетичною остеоартропатією, але не настільки виразне, як у хворих на цукровий діабет і в контролі. Ці дані свідчать про те, що при діабетичній остеоартропатії має місце RANKL-опосередкована остеокластна резорбція кістки. Однак неповне інгібування RANKL після додавання OPG припускає існування іншого, RANKL-незалежного, шляху активації остеобластів [10, 22, 41, 58, 68, 69].

У той же час рядом дослідників була відзначена кореляція між рівнем холестерину, тригліцеридів і OPG, що дозволяє зробити припущення про можливий вплив дисліпідемії на кістковий метаболізм [41, 48].

На сьогоднішній день діагноз діабетична остеоартропатія встановлюється на підставі клінічної картини (особливо на ранніх стадіях розвитку) і шляхом визначення стану кісткових структур:

- оцінки мінеральної щільності кісткової тканини;
- рентгенологічного аналізу;
- магнітно-резонансної томографії;
- сцинтиграфії;
- визначення біохімічних параметрів кісткового метаболізму;
- гістологічного дослідження патологічно зміненої кісткової тканини.

Певну діагностичну цінність мають дані загально клінічних досліджень (загальний аналіз крові (лейкоцити і ШОЕ), біохімічний аналіз крові (кисла і лужна фосфатаза), діагностика порушення кровотоку і стану центральної і периферичної іннервації) [3, 18, 20, 58, 69, 70].

З літератури відомо, що у хворих на цукровий діабет завжди мають місце явища остеопорозу, причому вони найбільш виражені при наявності невропатії [22, 23, 73]. Характерно, що остеопороз поєднується з кальцифікацією судин, причому ступінь кальцифікації посилюється з наростанням остеопорозу. Один з найбільш прийнятних методів діагностики вищевказаних змін є рентгенографія.

Остеоартропатичний суглоб на рентгенограмі виглядає як важка форма дегенеративного або атрофічного артрити. Згідно з даними лі-

тератури виділяють чотири групи рентгенологічних ознак [31]:

1. Атрофічні процеси (субартикулярні поодинокі або множинні пошкодження, спонтанні переломи і деформації, деструктивні остеоієлітичні зміни у вигляді зникнення ділянки кістки – «симптом танучого цукру»; локальний і поширений остеопороз).
2. Гіпертрофічні процеси (субхондральний остеоієлероз і екзостози, особливо п'яткової і човноподібної кісток, потовщення хряща, утворення крайових остеоієлітів, часто деструкція голівки першої плеснової кістки з формуванням вальгусної деформації стоп).
3. Суглобові ураження (звуження або повна відсутність суглобової щілини, підвивихи і вивихи в суглобах, часто в плесноієсамоподібному зчленуванні, остеопороз суглобових поверхонь).
4. Ураження м'яких тканин (кальціноз судин, набряк і потовщення м'яких тканин, скупчення газу).

В англійській літературі рентгенологічні ознаки діабетичної остеоієлтропатії описані як симптоми п'яти «D» [33, 47]:

- joint distension (розтягнення суглоба);
- dislocation (вивих);
- debris (відламки);
- disorganization (руйнування з втратою функції);
- increased density (збільшення щільності).

Гостра стадія діабетичної остеоієлтропатії характеризується демінералізацією і остеоієлізом. В активній фазі виявляється дезінтеграція суглоба, підвивихи, остеоієпенія, патологічні переломи, набряк м'яких тканин, що розцінюється як атрофічні зміни. Для хронічної стадії найбільш характерні гіпертрофічні процеси. У пізній репаративній стадії діабетична остеоієлтропатія виявляється проліферація новоствореної кістки як результат нейропатичних переломів, анкілоз залучених суглобів і часткове їх відновлення [7, 8].

Слід однак зазначити, що метод рентгенографії виявляє зміни кісткової тканини лише на пізніх стадіях розвитку процесу та дає позитивні результати тільки при втраті більше 20-40 % кісткової речовини, що не дозволяє застосовувати цю методику для ранньої діагностики діабетичної остеоієлтропатії [29].

Магнітно-резонансна томографія (МРТ) дозволяє чітко диференціювати запальні захворювання кісткової тканини (остеоієліт) від діабетичної остеоієлтропатії (зниження сигналу від кістки, незважаючи на збережену пульсову послідовність). Вчений М. Е. Ahmadi та співавтори стверджують, що провідною ознакою остеоієлтропатії при МРТ-дослідженні є наявність субхондральних кіст. За їх даними, в гострій стадії остеоієлтропатії ця ознака зустрічається в 76 % випадків [1, 23, 25].

Серед методів променевої діагностики привертає увагу сцинтиграфія кісток з технецієм (<sup>99m</sup>Tc), чутлива до активної кісткової патології, але при цьому необхідно пам'ятати, що зниження мікроциркуляції може призвести до хибно-негативних результатів, а в присутності остеоієліту диференціальна діагностика з діабетичною остеоієлтропатією неможлива без мічених лейкоцитів, що вказує на низьку специфічність цього методу [27, 52].

Один з найважливіших факторів, що визначає міцність кісткової тканини і, відповідно, її схильність переломів є мінеральна щільність кісткової тканини (МЩКТ). Одна з ключових ланок у інструментальній діагностиці діабетичної остеоієлтропатії – виявлення локального зниження мінеральної щільності кісткової тканини. На сьогоднішній день з цією метою використовуються: монофотонна рентгенівська абсорбціометрія, комп'ютерна кількісна томографія, кількісна ультразвукова денситометрія, одно- і двоенергетична рентгенівська абсорбціометрія (dual energy X-ray absorptiometry) [7, 8, 14].

«Золотим стандартом» у ранній діагностиці діабетичної остеоієлтропатії є рентгенівська денситометрія, яка при мінімальних променевих навантаженнях дозволяє найбільш об'єктивно оцінити мінеральну щільність кісткової тканини [14, 16, 17].

В сучасній клінічній практиці індивідуальна мінеральна щільність кісткової тканини порівнюється з референсною базою даних. Через різні методи вимірювання в залежності від різної апаратури найбільш припустимим методом оцінки мінеральної щільності кісткової тканини є оцінка з використанням Т- та Z-критеріїв [35, 44, 60].

Т-критерій – це кількість стандартних відхилень вище чи нижче середнього показника

піку кісткової маси молодих осіб. Т-критерій зменшується паралельно з поступовим зниженням кісткової маси при збільшенні віку.

Z-критерій – це кількість стандартних відхилень вище чи нижче середнього показника для осіб аналогічного віку. Для прийняття рішення про призначення терапії необхідно оцінювати T-критерій [19, 53, 56].

Нормальними показниками мінеральної щільності кісткової тканини рахуються показники T-критерію до (-1) стандартного відхилення від пікової кісткової маси; остеопенія – показники T-критерію від (-1) до (-2,5) стандартного відхилення; остеопороз – показники T-критерію (-2,5) стандартного відхилення і нижче; тяжкий остеопороз – показники T-критерію (-2,5) стандартного відхилення і нижче з наявністю в анамнезі одного і більше переломів [16, 51].

Лабораторними дослідженнями визначають показники, що відображають наявність запального процесу: підвищення рівня лейкоцитів, ШОЕ, С-реактивний білок. Досліджують показники кісткового метаболізму: маркери кісткової резорбції (екскреція кальцію та креатиніну з сечею, оксипролін, тартрат-резистентна кисла фосфатаза, екскреція з се-

чею піридиноліну та дезоксипіридиноліну) та маркери остеосинтезу (загальна і кістково-специфічна лужна фосфатаза, кістковий gla-протеїн плазми, N-кінцевий (амінотермінальний) і C-кінцевий (карбокситермінальний) пропептиди проколагену I-го типу). Слід відзначити, що маркери резорбції з'являються в крові тільки через 1-3 місяці після початку резорбтивних процесів [16, 17, 21].

Патогістоморфологічне дослідження кісткової тканини дозволяє визначити кількісні і якісні характеристики кісткової тканини для встановлення патогенетичних механізмів змін міцності кісток. За даними літератури тільки 50 % переломів обумовлені діабетичною остеопенією, решта 50 % обумовлені зміною якісних характеристик кісткової тканини [5, 6]. При цукровому діабеті переважає знижене утворення кісткової тканини і порушення трофічних процесів в ній. Крім того, існує припущення, що хворі цукровим діабетом 1 типу схильні до остеопорозу більше, ніж хворі на цукровий діабет 2 типу (через відмінності в патогенезі діабетичної остеопенії), що підтверджує гіпотезу про різний патогенезі хронічних ускладнень у хворих на цукровий діабет 1-го і 2-го типів (табл. 1).

Таблиця 1 – Відмінності в гістоморфології кісткової тканини при двох типах діабету [47, 50]

Цукровий діабет 1 типу	Цукровий діабет 2 типу
<i>1. Дані гістологічного дослідження</i>	
Остеолізис	Остеолізис
<i>2. Співвідношення клітин кісткової тканини (M±m, %)</i>	
Остеобласти (ОБ): 42,7±2,9	Остеобласти: 5,2±3,2
Остеокласти (ОК): 39,1±1,6	Остеокласти: 8,5±2,2
Остеоцити (ОЦ): 18,2±2,9	Остеоцити: 86,3±3,8
<i>3. Функціональний стан клітин</i>	
Гіпертрофія і гіперплазія ОБ та ОК, ОЦ – без особливостей	Атрофія та часткова деструкція ОБ та ОК, гіпертрофія та гіперплазія ОЦ
<i>4. Стан волокнистих структур новоутвореної кісткової тканини</i>	
Менш впорядковане положення волокон	Більш впорядковане положення волокон та більша кількість грануляційної тканини
<i>5. Імунологічне дослідження якісного складу волокон</i>	
Різко збільшений колаген III типу (ембріональний)	Колаген I типу, збільшений фібронектин

Таким чином, наведені дані свідчать про те, що при цукровому діабеті 1 типу визначальний тип резорбції – остеокластична резорбція по лакунарному типу, а при цукровому діабеті 2 типу – періостеоцитарний остеолізис і гладка резорбція [47].

Відповідно до «Міжнародної класифікації хвороб і проблем, пов'язаних зі здоров'ям» X перегляду (МКБ-10, м. Женева 1995 р.) діабетична остеоартропатія віднесена до двох блоків:

- E10-14 (ЦД) шифр E 10-14.6 – «Цукровий діабет з іншими уточненими ускладненнями»;

- M05-14 (Запальні поліартропатії) шифр M 14.2 – «Діабетична артропатія».

У 2004 проф. П. О. Герасимчук запропонував нижченаведену клінічну класифікацію синдрому діабетичної стопи [11, 12, 26].

*За патогенетичними формами ураження:*

I. Нейропатична форма:

1 тип – Нейропатично-інфікована форма:

1а) без порушення біомеханіки стопи;

1б) з порушенням біомеханіки стопи;

2 тип – Нейроостеоартропатична форма;

3 тип – Стопа Шарко (гостра, підгостра, хронічна стадія).

II. Ішемічно-гангренозна форма:

1 тип – З переважанням макроангіопатії, з обов'язковим вказуванням ступеню хронічної артеріальної недостатності за класифікацією Фонтейна, та показників периферичного кровообігу нижніх кінцівок (плечекісточкового індексу, швидкості локального кровообігу або напруги кисню в тканинах стопи). Встановлення характеру порушень магістрального кровопостачання та рівня оклюзії має значення при вирішенні питання реконструктивних оперативних втручань на судинному руслі. В той же час, об'єктивними критеріями можливості виконання хірургічних обробок є показники локального кровообігу.

2 тип – З переважанням мікроангіопатії з зазначенням показників локального кровообігу нижніх кінцівок (за PO<sub>2</sub>, полярографічним методом).

III. Змішана форма, яка поєднує в собі діабетичну ангіо- та нейропатію. Однак, при даній формі синдрому діабетичної стопи в діагнозі слід вказувати переважання ангіо- чи нейропатії, та показники периферичного та локального кровообігу.

*За глибиною ураження:*

0 ст. – Стопа без відкритих уражень покривних тканин.

I ст. – Поверхнева (в межах шкіри) неінфікована виразка або травма (потертість, ссадна, тощо).

II ст. – Виразка або травма шкіри на всю товщину шкіри, з можливим ураженням підшкірної основи:

IIIа) ст. – неінфікована;

IIIб) ст. – інфікована.

III ст. – Гнійно-некротичне ураження тканин стопи з втягненням в процес шкіри, підшкірної основи, м'язів, сухожилків, фасцій та кісток:

IIIа) ст. – гнійно-некротичні процеси на пальцях з можливим переходом на дистальні відділи стопи;

IIIб) ст. – гнійно-некротичні процеси з локалізацією в ділянці п'ятки;

IIIв) ст. – глибокі абсцеси стопи;

IIIг) ст. – Флегмони стопи (латерального, медіального, серединного просторів, поперекова та дорзальна флегмона стопи).

IV ст. – Поширені флегмони стопи з розповсюдженням процесу на гомілку.

V ст. – Обмежена гангрена частини стопи (пальця, п'ятки, частини стопи):

Vа) ст. – суха;

Vб) ст. – волога.

VI ст. – Гангрена всієї стопи з можливим переходом на гомілку.

*За характером мікрофлори:*

АН<sub>0</sub> – без анаеробної неклостридіальної інфекції;

АН<sub>+</sub> – з наявністю анаеробної неклостридіальної інфекції.

На XXII з'їзді хірургів України (м. Вінниця, 2010 р.) проф. С. Д. Шаповалом запропонована класифікація ускладнень синдрому діабетичної стопи, яка передбачає створення стандартних протоколів лікування з позицій доказової медицини і обґрунтовує реальні терміни перебування хворого у стаціонарі [46]. У 2013 р., на IV з'їзді судинних хірургів і ангіологів України (м. Ужгород) ця класифікація була затверджена та рекомендована до широкого впровадження [38, 43, 46].

Запропонована хірургічна класифікація ускладненого синдрому діабетичної стопи визначена як система «CZE». Вона враховує клінічну форму (символ «C»), анатомічну локалізацію (символ «Z») та етіологічний чинник (символ «E»).

Клінічна форма передбачає ідентифікацію конкретного ускладнення синдрому діабетичної стопи і позначається символами від C<sub>1</sub> до C<sub>18</sub> з урахуванням зростаючого ступеня тяжкості локального пошкодження тканин кінцівки.

Поширеність локального патологічного процесу оцінюється по анатомічних критеріях, які позначаються символами від  $Z_1$  до  $Z_4$  і також відображають характер пошкодження тканин.

Етіологічний чинник враховується як наявність інфекції –  $E_1$ , наявність ішемії –  $E_2$  або наявність інфекції та ішемії –  $E_3$  [49, 53].

З врахуванням клінічної форми, анатомічної локалізації та етіологічного чинника, символне позначення клінічного діагнозу ускладненого синдрому діабетичної стопи по системі «CZE» може мати наступні чотири основні групи варіантів:

- 1)  $C_{1-5} Z_1 E_{1-3}$ ;            2)  $C_{6-13} Z_2 E_{1-3}$ ;
- 3)  $C_{13-16} Z_3 E_{1-3}$ ;        4)  $C_{17-18} Z_4 E_{1-3}$ .

Нами було встановлено, що за даними літературних джерел виділяють дві форми остеоартропатії – атрофічна і гіпертрофічна. Атрофічна форма вражає переважно передній відділ стопи, що призводить до остеолізу дистальних відділів передплесни. Гіпертрофічна форма зазвичай вражає середній та задній відділи стопи і гомілковостопний суглоб та поділяється за класифікацією S. Eichenholtz, який запропонував 3-ступеневу систему розвитку діабетичної остеоартропатії (розвиток,

зрощення і перебудова) на підставі даних рентгенографії. В даний час ця класифікація переглянута і включає ще й нульову стадію – префрагментації [22, 59].

У клінічній картині синдрому діабетичної стопи багато авторів вказують на переважання невропатичного компоненту, що проявляється невропатичною виразкою, остеоартропатією та невропатичними набряками. Вчені E. Sella і C. Varette запропонували 5 стадій діабетичної остеоартропатії – від мінімальних локальних змін з рентгенологічними знахідками або без них до значних деформацій. Нульова стадія характеризується болем, припухлістю і гіпертермією над суглобом, I – остеопенією, субхондральними кістами, ерозіями та діастазом; II – підвивихами; III – дислокацією і руйнуванням суглоба; IV – загоєнням і формуванням гіпертрофії кістки [22].

Найчастіше (49,1 %) артропатія Шарко вражає передплесно-плеснові суглоби. Анатомічна класифікація діабетичної остеоартропатії (1991 р.), яка має велике значення для оцінки тяжкості та прогнозу хвороби, передбачає поділ стопи і гомілковостопного суглоба на п'ять зон (рис. 1).

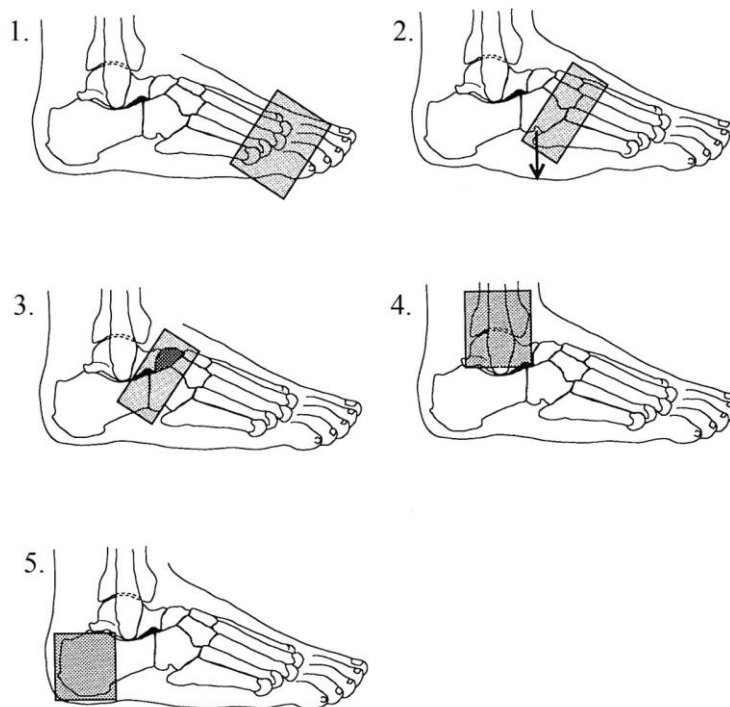


Рисунок 1 – Анатомічна класифікація нейроостеоартропатії Шарко за А. П. Шепелькевичем [22, 29, 57]

Примітки до рис. 1:

- передній відділ стопи (міжфалангові, плесно-фалангові з'єднання та фаланги пальців) – 49,1 %
- передплесно-плеснові суглоби – 35,8 %
- таран-човноподібний, п'яtkової-кубовидний і човноподібно-клиновидний суглоби – 5,7 %
- таран-гомілковий або гомілковостопний суглоб, що є з'єднанням великогомілкової, малогомілкової і таранної кісток) – 7,5%
- п'яtkова кістка – 1,8 %

За даними літератури у 20-25 % пацієнтів з діабетичною остеоартропатією вражаються обидві стопи, проте зазвичай неодноразово. [36].

## Висновки

1. Синдром діабетичної стопи являє серйозну медико-соціальну проблему, що обумовлено

високим рівнем інвалідизації даної групи пацієнтів та спричинює значні соціально-економічні збитки.

2. Патогенетичною основою розвитку діабетичної остеоартропатії є поєднання трофічних розладів внаслідок неконтрольованої активізації остеобластів та відсутності захисної чутливості, що спричиняє неоптимальне навантаження на кінцівку та призводить до мікропереломів, перерозтягнення зв'язок і руйнування суглобів.

3. «Золотим стандартом» діагностики діабетичної остеоартропатії є проведення рентгеновської денситометрії, яка дозволяє найбільш об'єктивно оцінити МЩКТ при мінімальних променевих навантаженнях.

4. На сьогодні залишаються актуальним патогенетична класифікація за П. О. Герасимчуком (2004 р.), анатомічна за А. П. Шепелькевичем (2004 р.) та хірургічна «CZE» за С. Д. Шаповалом (2010 р.).

## Список інформаційних джерел

1. Алексеева Е. А. Значение магнитно-резонансной томографии в диагностике осложненных форм диабетической стопы. *Вестник рентгенологии и радиологии*. 2011. № 2. С. 51–54.
2. Анциферов М. Б. Синдром диабетической стопы: диагностика, лечение и профилактика. Москва : Медицинское информационное агентство (МИА), 2013. 304 с.
3. Балажинская А. А., Романов Г. Н., Доманцевич В. А. Особенности минеральной плотности костной ткани у пациентов с сахарным диабетом 2 типа. *Проблемы здоровья и экологии*. 2013. № 3. С. 77–82.
4. Бреговский В. Б., Зайцев А. А., Залевская А. Г., Карпов О. И. Поражения нижних конечностей при сахарном диабете. Москва ; Санкт-Петербург : Диля, 2004. 263 с.
5. Бруско А. Т., Гайко Г. В. Функциональная перестройка костей и ее клиническое значение. Луганск : ЛГМУ, 2005. 213 с.
6. Бруско А. Т., Лябах А. П., Міхневич О. Е., Пятковський В. М. Патоморфологічні зміни тканин стопи при діабетичній остеоартропатії. *Український морфологічний альманах*. 2011. Т. 9, № 2. С. 16–19.
7. Вербова Н. И., Косарева О. В. Минеральная плотность костной ткани и её метаболизм при сахарном диабете 2 типа у больных старших возрастных групп. *Клиническая геронтология*. 2003. Т. 9, № 4. С. 14–17.
8. Винник Ю. С., Кочетова Л. В., Куликова А. Б., Назарьянц Ю. А., Пахомова Р. А., Кузнецов М. Н., Всиленя Е. С. Ультразвуковая денситометрия в диагностике остеоартропатии у больных сахарным диабетом. *Кубанский научный медицинский вестник*. 2013. № 4. С. 32–31.
9. Галстян Г. Р. Диабетическая стопа. Поражения нижних конечностей у больных сахарным диабетом. *Consilium medicum*. 2007. Т. 1, № 3. С. 22–25.
10. Галстян Г. Р., Каминарская Ю. А. Патогенез остеоартропатии Шарко: роль периферической нервной системы. *Эндокринная хирургия*. 2014. № 4. С. 5–14.
11. Герасимчук П. О. Синдром стопи діабетика. Клініка, діагностика, лікування : автореф. дис. ... д-ра мед. наук : 14.01. Вінниця : ТДМУ МОЗ України, 2004. 38 с.
12. Герасимчук П. О. Хірургічна класифікація синдрому діабетичної стопи. *Клінічна хірургія*. 2004. № 9. С. 37–39.



13. Горобейко М. Б. Методологічні підходи до вибору терапевтичного лікування синдрому діабетичної стопи на основі стратифікаційних критеріїв ішемії нижніх кінцівок у хворих на цукровий діабет 2-го типу : дис. ... д-ра мед. наук : 14.01.14. Київ : Український науково-практичний центр ендокринної хірургії, трансплантації ендокринних органів і тканин, 2015. 320 с.
14. Давиденко О. П. Комплексная характеристика синдрома диабетической стопы у населения северных территорий : дис. ... канд. мед. наук : 14.01.02. Сургут : СГУ, 2015. 154 с.
15. Дедов И. И., Чернова Т. О., Григорян О. Н. Костная денситометрия в диагностике и мониторинге остеопатий (обзор литературы). *Остеопороз и остеопатии*. 2000. №3. С. 16–19.
16. Дмитриенко А. А., Аничкин В. В., Курек М. Ф., Бугаков В. А., Коновков В. В., Кушнер А. О. Дифференцированная хирургическая тактика при гнойных осложнениях диабетической остеоартропатии Шарко. *Новости хирургии*. 2013. Том. 21, № 6. С. 47–56.
17. Доготар В. Б., Коноваленко І. В., Бикова А. Є. Порівняльна характеристика ультразвукової кісткової денситометрії і двоенергетичної рентгенівської абсорбціометрії (DXA) в діагностиці остеопорозу. IV Конгрес Української асоціації фахівців ультразвукової діагностики, 2015 р. URL: <http://ultrasound.net.ua/materiali/materialii-konferencii-ta-zjizdiv/iv-kongress/porivnjalna-kharakteristika-ultrazvukovoji-kistkovoji-densitometriji-i-dvoenergetichnoji-rentgenivskojji-absorbciometriji-dxa-v-diagnostici-osteoporozu>
18. Жолдошбеков Е. Ж., Жолдошев Б. Н., Мадумаров М. Г. Костно-суставные изменения при сахарном диабете. *Вестник КРСУ*. 2010. Т. 10, № 7. С. 138–136.
19. Казначеева Т. В., Осипова А. А. Современные методы определения минеральной плотности костной ткани. *Проблемы репродукции*. 2007. № 6. С. 57–61.
20. Каминарская Ю. А. Диабетическая нейроостеоартропатия: современные подходы к диагностике и определению сроков иммобилизации (обзор). *Эндокринная хирургия*. 2015. Т. 9, № 2. С. 15–23.
21. Котельников Г. П., Королюк И. П., Шехтман А. Г. Рентгеновская денситометрия и ультразвуковая биолокация в диагностике остеопороза у больных с сахарным диабетом. *Всероссийский конгресс по остеопорозу* : сборник докладов. Москва, 2003. С. 219.
22. Кочетова Л. В., Куликова А. Б., Колотовский Ю. В., Козлов В. В., Соколова Т. А. Минеральная плотность костей нижних конечностей при осложнениях сахарного диабета. *Сибирское медицинское обозрение*. 2013. Т. 76, № 4. С. 1–10.
23. Кудаева Ф. М., Елисеев М. С., Владимиров С. А., Барскова В. Г. Артропатия Шарко: место встречи ревматолога и эндокринолога. *Современная ревматология*. 2010. № 4. С. 77–82.
24. Лябах А. П., Михневич О. Э., Пятковский В. М. Диабетическая остеоартропатия стопы (обзор литературы). *Международный эндокринологический журнал*. 2009. № 3(21). URL: <http://www.mif-ua.com/archive/article/8811> (дата звернення 01.11.2016).
25. Лябах А. П., Пятковский В. М., Турчин О. А. Клініко-лабораторна діагностика діабетичної артропатії стопи та гомілковостопного суглоба. *Вісник травматології, ортопедії та протезування*. 2009. № 2. С. 66–68.
26. Лябах А. П., Михневич О. Є., Магомедов О. М., Пятковский В. М., Видиш І. А. Гіперкальцемія як маркер остеолізу при діабетичній остеоартропатії стопи. *Вісник травматології, ортопедії та протезування*. 2010. № 1. С. 32–35.
27. Ляпіс М. О., Герасимчук П. О. Синдром стопи діабетика. Тернопіль : Укрмедкнига, 2001. 276 с.
28. Максимова Н. В., Боброс Д. С. Диабетическая остеоартропатия (стопа Шарко): патогенез, диагностика и лечение редкого осложнения сахарного диабета. *Актуальная эндокринология*. 2013. Т. 2, № 6. С. 20–27.
29. Митиш В. А., Галстян Г. Р., Доронина Л. П., Токмакова А. Ю., Калмыков А. В. Возможности хирургического лечения стопы Шарко, осложненной гнойной инфекцией. *Эндокринная хирургия*. 2008. № 2(3). С. 32–31.
30. Павлов М. Г., Лаврищева Н. В., Гусова А. А., Шипотько М. Г. Диабетическая остеоартропатия : клиника, диагностика и лечение. *Клиницист*. 2007. № 6. С. 26–31.
31. Пантьо В. І., Шимон В. М., Харитоновна З. Б. Діабетична остеоартропатія : патогенез, клініка, лікування із збереженням органа. *Практика і досвід*. 2007. № 2. С. 47–51.
32. Перельгина А. А., Бухман А. И., Герасимов А. А. Особенности течения остеоартропатии у больного сахарным диабетом. *Проблемы эндокринологии*. 1986. Т. 32, № 4. С. 53–54.
33. Ремезов А. В. Этапное хирургическое лечение гнойно-некротических ослонений синдрома

- диабетической стопы : дис. ... канд. мед. наук : 14.01.17. Санкт-Петербург : СПбГУ, 2015. 111 с.
34. Ромейко Д. И., Шепелькевич А. П. Остеоартропатия Шарко: клинико-диагностические и лечебно-профилактические подходы к ведению больных. *Белорусский медицинский журнал*. 2003. № 3. С. 17–21.
  35. Рубин М. П., Чечурин Р. Е. Двухэнергетическая рентгеновская абсорбциометрия осевого скелета: методика исследования, анализа и протоколирования. *Радиология – практика*. 2001. № 2. С. 34–41.
  36. Рудно А. И. Современные аспекты этиологии и патогенеза синдрома диабетической стопы. *Новости хирургии*. 2015. Т. 23, № 1. С. 97–104.
  37. Свиридов Н. В. Диабетическая остеоартропатия (остеоартропатия Шарко). *Проблеми ендокринної патології*. 2013. № 2. С. 79–86.
  38. Свінціцький А. С. Ураження опорно-рухового апарату у хворих на цукровий діабет. *Здоров'я України*. 2013. Тематичний номер. С. 84–88.
  39. Софілканич М. М. Удосконалення хірургічного та комплексного лікування хворих з гнійно-некротичними ускладненнями стопи діабетика : дис. ... канд. мед. наук : 14.01.03. Запоріжжя : ЗМАПО МОЗ України, 2015. 154 с.
  40. Удовиченко О. В., Анциферов М. Б. Диабетическая остеоартропатия. *Лечащий врач*. 2002. № 5. URL: <http://www.lvrach.ru/2002/05/4529407> (дата звернення 01.10.2016).
  41. Удовиченко О. В., Грекова Л. М. Диабетическая стопа. Москва : Практическая медицина, 2010. 272 с.
  42. Ульянова И. Н., Токмакова А. Ю., Ярославцев М. В., Ильин А. В., Галстян Г. Р. Диабетическая остеоартропатия: современные методы терапии. *Сахарный диабет*. 2010. № 4. С. 70–73.
  43. Ульянова И. Н., Токмакова А. Ю., Юшков П. В., Дедов И. И. Остеопатия при синдроме диабетической стопы. *Архив патологии*. 2004. Т. 66, № 1. С. 10–13.
  44. Хандога В. С. Променева діагностика змін скелету нижніх кінцівок при цукровому діабеті : робота на здобуття кваліфікаційного ступеня магістра, спец.: 14.01.23. Суми: СумДУ; Мед. ін-т, 2016. 50 с.
  45. Холодова Е. А., Шепелькевич А. П., Забаровская З. В. Эндокринные остеопатии: особенности патогенеза, диагностики и лечения. Практическое руководство для врачей. Минск : Белпринт, 2006. 88 с.
  46. Шаповал С. Д., Рязанов Д. Ю., Савон І. Л., Березницький Я. С. Класифікація ускладненого синдрому діабетичної стопи (система CZE). URL <http://www.zmapo.edu.ua/index.php/amb-sugery/258-drukovan-roboti-kafedri> (дата звернення 01.11.2016).
  47. Шаповал С. Д., Рязанов Д. Ю., Савон І. Л., Смирнова Д. О., Софілканич М. М., Березницький Я. С. Хірургічна класифікація ускладненого синдрому діабетичної стопи. *Клінічна хірургія*. 2013. № 11. С. 38–39.
  48. Шепелькевич А. П. Остеоартропатия Шарко: клиника, диагностика, лечение. Минск : БГМУ, 2004. 15 с.
  49. Шепелькевич А. П., Ромейко Д. И. Диабетическая остеоартропатия (остеоартропатия Шарко): современные лечебно-диагностические подходы. *Здравоохранение*. 2003. № 9. С. 51–56.
  50. Шепелькевич А. П., Холодова Е. А., Жуковская О. В. Современные представления о системе OPG/RANKL/RANK в норме и патологии. *Медицинские новости*. 2009. № 16. С. 4–10.
  51. Шепелькевич А. П. Современные подходы к диагностике и лечению диабетической остеоартропатии стоп. *Медицина*. 2013. № 2. С. 24–31.
  52. Шепелькевич А. П. Остеопатии при заболеваниях эндокринной системы. Минск : БГМУ, 2013. 268 с.
  53. Шепелькевич А. П. Остеопатии при сахарном диабете 1-го и 2-го типов: клинико-патогенетическое обоснование ранней диагностики, комплексной профилактики и лечения : автореф. дис. ... канд. мед. наук : 14.01.02. Минск : БГМУ, 2013. 47 с.
  54. Ярославцева М. В., Ульянова И. Н., Галстян Г. Р., Ильин А. В., Никанкина Л. В., Ремизов О. В. Состояние системы остеопротегерин (OPG)/лиганд рецептора-активатора ядерного фактора каппа В (RANKL) у пациентов с диабетической остеоартропатией и медиакальцинозом артерий нижних конечностей. *Остеопороз и остеопатии*. 2008. № 1. С. 9–13.
  55. Ribu L., Hanestad B. R., Moum T., K. Birkeland, Rustoen T. A comparison of the health-related

- quality of life in patients with diabetic foot ulcers, with a diabetes group and a nondiabetes group from the general population. *Quality of Life Research*. 2007. Vol. 16, № 2. P. 179-189. doi: 10.1007/s11136-006-0031-y
56. Aerdenli D., Haentjens P., Kemp von K., Van den Bossche B., Staelens I., Debing E., Keymeulerf B., Van den Brande P. The surgical history of the amputated limb according to the indication for revascularization: diabetic foot, acute ischaemia, aneurysmal disease, chronic arterial occlusive disease. *Acta Chirurgica Belgica*. 2011. Vol. 111, № 6. P. 384-388. doi: 10.1080/00015458.2011.11680778
57. Amit Kumar C. Jain. A new classification of diabetic foot complication: a simple and effective teaching tool. *The Journal of Diabetic Foot Complications*. 2012. Vol. 4, № 1. P. 1-5.
58. Anderson H., Gjerstad M. D., Jakobsen J. Atrophy of foot muscles: a measure of diabetic neuropathy. *Diabetes Care*. 2004. Vol. 27, № 10. P. 2382-2385. doi: 10.2337/diacare.27.10.2382
59. Armstrong D. G., Lipsky B. A. Diabetic foot infections: stepwise medical and surgical management. *International Wound Journal*. 2004. Vol. 1, № 2. P. 123-132. doi: 10.1111/j.1742-4801.2004.00035.x
60. Bevan W. P., Tomlinson M. P. Radiographic measures as a predictor of ulcer formation in diabetic Charcot midfoot. *Foot & Ankle International*. 2008. Vol. 29, № 6. P. 568-573. doi: 10.3113/FAI.2008.0568
61. Blakytyn R., Jude E. B. Altered molecular mechanisms of diabetic foot ulcers. *The International Journal of Lower Extremity Wounds*. 2009. Vol. 8, № 2. P. 95-104. doi: 10.1177/1534734609337151
62. Ndip A., Jude E. B., Whitehouse R., Prescott M., Boulton A. J. Charcot neuroarthropathy triggered by osteomyelitis and/or surgery. *Diabetic Medicine*. 2008. Vol. 25, № 12. P. 1469-1472. doi: 10.1111/j.1464-5491.2008.02587.x
63. Cofield R. H., Morrison M. J., Beabout J. W. Diabetic neuroarthropathy in the foot: patient characteristics and patterns of radiographic change. *Foot Ankle*. 1983. № 4. P. 15-22.
64. Morbach S., Müller E., Reike H., Risse A., Rümenapf G., Spraul G. Diabetic foot syndrome. *Exp Clin Endocrinol Diabetes*. 2014. Vol. 122, № 7. P. 416-424. doi: 10.1055/s-0034-1366455
65. Thompson P., Hanson D., Langemo D. K., Hunter S., Andreson J. Diabetic foot: Charcot neuropathic osteoarthropathy. *Advances in Skin & Wound Care*. 2009. Vol. 22, № 2. P. 72-73. doi: 10.1097/01.ASW.0000345289.36026.cf
66. Tesfaye S., Boulton A. J., Dyck P. J. et al. Diabetic neuropathies: update on definitions, diagnostic criteria, estimation of severity, and treatments. *Diabetes Care*. 2010. Vol. 33, № 10. P. 2285-2293. doi: 10.2337/dc10-1303
67. Hofbauer L. C., Schoppet M. Clinical implications of the osteoprotegerin/RANKL/RANK system for bone and vascular diseases. *JAMA*. 2004. № 292. P. 490-495. doi: 10.1001/jama.292.4.490
68. Strbova L., Krahulec B., Waczulikova I., Gaspar L., Ambrozy E., Bendzala M., Dukat A. Influence of infection on clinical picture of diabetic foot syndrome. *Bratislavské lekárske listy*. 2011. Vol. 112, № 4. P. 177-182.
69. Ahmeti I., Bogoev M., Petrovski G., Milenkovic T., Krstevska B., Taravari A. Influence of metabolic dysregulation in pre ulcerative phase of diabetic foot. *Journal of Diabetic Foot Complications*. 2012. Vol. 4, № 1(2). P. 6-12.
70. Jeffcoate W. Vascular calcification and osteolysis in diabetic neuropathy – is RANK-L the missing link? *Diabetologia*. 2004. Vol. 47, № 9. P. 1488-1492. doi:10.1007/s00125-004-1477-5
71. Mabileau G., Petrova N. L., Edmonds M. E., Sabokbar A. Increased osteoclastic activity in acute Charcot's osteoarthropathy: the role of receptor activator of nuclear factor-kappaB ligand. *Diabetologia*. 2008. Vol. 51, № 6. P. 1035-1040. doi: 10.1007/s00125-008-0992-1
72. Rajbhandari S. M., Jenkins R. C., Davies C., Tesfaye S. Charcot neuroarthropathy in diabetes mellitus. *Diabetologia*. 2002. Vol. 45, № 8. P. 1085-1096.
73. Sommer T. C., Lee T. H. Charcot Foot : The Diagnostic Dilemma. *American Family Physician*. 2001. № 64(9). P. 1591-1598.

© I. А. Балатюк, Ф. В. Гладких, О. М. Яворський,  
Я. Я. Погрбенник, В. О. Студент, А. Ю. Голованова

Стаття отримана 31.10.2016, прийнята 28.11.2016, оприлюднена online 06.12.2016

## Current Approaches to Diagnosis and Classification Features of Neuroosteoarthropathy Charcot (literature review)

Balatiuk Irina

*Ukrainian Military Medical Academy of the Ministry of Defense of Ukraine, Ukraine*

Hladkykh Fedir

*Vinnitsa National Pirogov Memorial Medical University, Ukraine*

Yavorskyi Oleh

*Danylo Halytskyi Lviv National Medical University, Ukraine*

Pogrebennyk Yaroslava

*Ivano-Frankivsk National Medical University, Ukraine*

Student Volodymyr

*Danylo Halytskyi Lviv National Medical University Ukraine, Ukraine*

Holovanova Alina

*Kharkiv National Medical University, Ukraine*

**Abstract.** The article provides the analysis of the publications of domestic and foreign authors on such complication of diabetes as diabetic Charcot osteoarthropathy. It formulates modern domestic classification of diabetic foot syndrome. It has been stated that diabetic foot syndrome is a serious medical and social problem, due to the high level of disability of patients, it causes significant social and economic losses to society. Pathogenetic basis for the development of diabetic osteoarthropathy is a combination of uncontrolled bone resorption and the lack of sensitivity of the defense, which leads to the destruction of joints. The gold standard for diagnosis of Charcot osteoarthropathy is X-ray densitometry that allows you to objectively assess the state of bone mineral density.

**Keywords:** diabetic foot syndrome; Charcot Neuroosteoarthropathy; X-ray densitometry.

**UDC 611.015.4-07:617.586**

**LCC Subject Category: RB24-33**

**DOI:** <http://dx.doi.org/10.22178/pos.17-2>

### References

1. Alekseeva, E. A. (2011). Znachenie magnitno-rezonansnoj tomografii v diagnostike oslozhnennyh form diabeticheskoy stopy [Value of magnetic resonance imaging in the diagnosis of complicated forms of the diabetic foot]. *Vestnik rentgenologii i radiologii*, 2, 51–54 (in Russian).
2. Anciferov, M. B. (2013). *Sindrom diabeticheskoy stopy: diagnostika, lechenie i profilaktika* [Diabetic foot syndrome: diagnosis, treatment and prevention]. Moscow: Medicinskoe informacionnoe agentstvo (MIA) (in Russian).
3. Balazhinskaja, A. A., Romanov, G. N., & Domancevich, V. A. (2013). Osobennosti mineral'noj plotnosti kostnoj tkani u pacientov s saharnym diabetom 2 tipa [Features of bone mineral density in

- patients with diabetes type 2]. *Problemy zdorov'ja i jekologii*, 3, 77–82 (in Russian).
4. Bregovskij, V. B., Zajcev, A. A., Zalevskaja, A. G., & Karpov, O. I. (2004). *Porazhenija nizhnih konechnostej pri saharanom diabete* [The lesions of the lower extremities in diabetes mellitus]. Moscow; Saint-Petersburg: Dilja (in Russian).
  5. Brusko, A. T., & Gajko, G. V. (2005). *Funkcional'naja perestrojka kostej i ee klinicheskoe znachenie* [Functional reorganization of the bone and its clinical significance]. Lugansk: LGMU (in Russian).
  6. Brusko, A. T., Liabakh, A. P., Mikhnevych, O. E., & Piatkovskiy, V. M. (2011). Patomorfologichni zminy tkanyn stopy pry diabetichnij osteoartropatii [Pathomorphologic changes of the tissue of the foot in diabetic osteoarthropathy]. *Ukrainskyi morfolohichniy almanakh*, 9(2), 16–19.
  7. Verbovaja, N. I., & Kosareva, O. V. (2003). Mineral'naja plotnost' kostnoj tkani i ejo metabolizm pri saharanom diabete 2 tipa u bol'nyh starshih vozrastnyh grupp [Bone mineral density and its metabolism in type 2 diabetes in patients of older age groups]. *Klinicheskaja gerontologija*, 9(4), 14–17.
  8. Vinnik, Ju. S., Kochetova, L. V., Kulikova, A. B., Nazar'janc, Ju. A., Pahomova, R. A., Kuznecov, M. N., & Vsilenja, E. S. (2013). Ul'trazvukovaja densitometrija v diagnostike osteoartropatii u bol'nyh saharonym diabetom [Ultrasonic densitometry in diagnostics of the osteoarthropathy at sick of the diabetes]. *Kubanskij nauchnyj medicinskij vestnik*, 4, 32–31 (in Russian).
  9. Galstjan, G. R. (2007). Diabeticheskaja stopa. Porazhenija nizhnih konechnostej u bol'nyh saharonym diabetom [Diabetic foot. The lesions of the lower extremities in patients with diabetes]. *Consilium medicum*, 1 (3), 22–25 (in Russian).
  10. Galstjan, G. R., & Kaminarskaja, Ju. A. (2014). Patogenez osteoartropatii Sharko: rol' perifericheskoy nervnoj sistemy [The pathogenesis of Charcot osteoarthropathy: the role of the peripheral nervous system]. *Jendokrinnaja hirurgija*, 4, 5–14 (in Russian).
  11. Herasymchuk, P. O. (2004). *Syndrom stopy diabetyka. Klinika, diahnozyka, likuvannia* [Diabetic foot syndrome. The clinic, diagnosis, treatment] (Doctoral thesis). Vinnytsia: TDMU MOZ Ukrainy (in Ukrainian).
  12. Herasymchuk, P. O. (2004). Khirurhichna klasyfikatsiia syndromu diabetychnoi stopy [Surgical classification of diabetic foot syndrome]. *Klinichna khirurgiia*, 9, 37–39 (in Ukrainian).
  13. Horobeiko, M. B. (2015). *Metodolohichni pidkhody do vyboru terapevtychnoho likuvannia syndromu diabetychnoi stopy na osnovi stratyfikatsiinykh kryteriiv ishemii nyzhnikh kintsivok u khvorykh na tsukrovyy diabet 2-ho typu* [Methodological approaches to the selection of therapeutic treatment of diabetic foot syndrome stratification criteria on the basis of lower limb ischemia in patients with diabetes mellitus type 2] (Doctoral dissertation). Kyiv: Ukrainskyi naukovo-praktychnyi tsentr endokrynnoi khirurgii, transplantatsii endokrynnykh orhaniv i tkanyn (in Ukrainian).
  14. Davidenko, O. P. (2015). Kompleksnaja harakteristika sindroma diabeticheskoy stopy u naselenija severnyh territorij [Complex characteristic of diabetic foot syndrome in the population of the northern territories] (Doctoral dissertation). Surgut: SGU (in Russian).
  15. Dedov, I. I., Chernova, T. O., & Grigorjan, O. N. (2000). Kostnaja densitometrija v diagnostike i monitoringe osteopatij (obzor literatury) [Bone densitometry in the diagnosis and monitoring of osteopathy (review)]. *Osteoporoz i osteopatii*, 3, 16–19 (in Ukrainian).
  16. Dmitrienko, A. A., Anichkin, V. V., Kurek, M. F., Bugakov, V. A., Konovkov, V. V., & Kushner, A. O. (2013). Differencial'naja hirurgicheskaja taktika pri gnojnyh oslozhenijah diabeticheskoy osteoartropatii Sharko [Differentiated surgical tactics at purulent complications of diabetic Charcot osteoarthropathy]. *Novosti hirurgii*, 21(6), 47–56 (in Ukrainian).
  17. Dohotar, V. B., Konovalenko, I. V., & Bykova, A. Ie. (2015). *Porivnialna kharakterystyka ultrazvukovoi kistkovoї densytometrii i dvoenerhetychnoi renthenivskoi absorbttsiometrii (DXA) v diahnozytsi osteoporozu* [Comparative characteristics of ultrasonic bone densitometry and dvoenerhetychnoyi absorbttsiometriyi ray (DXA) in the diagnosis of osteoporosis]. Retrieved from <http://ultrasound.net.ua/materiali/materialii-konferencii-ta-zjizdiv/iv-kongress/porivnjalna-kharakteristika-ultrazvukovoji-kistkovoji-densytometriji-i-dvoenergetichnoji-rentgenivskoji-absorbtsiometriji-dxa-v-diaagnostici-osteoporozu> (in Ukrainian).
  18. Zholdosbekov, E. Zh., Zholdoshev, B. N., & Madumarov, M. G. (2010). Kostno-sustavnye izmenenija pri saharanom diabete [Osteo-articular changes at a diabetes]. *Vestnik KRSU*, 10(7), 138–136 (in Russian).
  19. Kaznacheeva, T. V., & Osipova, A. A. (2007). Sovremennye metody opredelenija mineral'noj plotnosti kostnoj tkani [Modern methods of determining bone mineral density]. *Problemy*

- reprodukcii*, 6, 57–61 (in Russian).
20. Kaminarskaja, Ju. A. (2015). Diabeticheskaja nejroosteoartropatija: sovremennye podhody k diagnostike i opredeleniju srokov immobilizacii (obzor) [Diabetic neuroosteoarthropathy: the modern approaches for diagnosis and immobilization period determination (review)]. *Jendokrinnaja hirurgija*, 9(2), 15–23 (in Russian).
  21. Kotel'nikov, G. P., Koroljuk, I. P., & Shehtman, A. G. (2003). Rentgenovskaja densitometrija i ul'trazvukovaja biolokacija v diagnostike osteoporoza u bol'nyh s saharnym diabetom [X-ray and ultrasound densitometry dowsing in diagnosing osteoporosis in patients with diabetes mellitus]. In *Vserossijskij kongress po osteoporozu* (p. 219). Moscow: n. d. (in Russian).
  22. Kochetova, L. V., Kulikova, A. B., Kolotovskij, Ju. V., Kozlov, V. V., & Sokolova, T. A. (2013). Mineral'naja plotnost' koctej nizhnih konechnostej pri oslozhnenijah saharnogo diabeta [Mineral density of the lower extremities koctey complications of diabetes]. *Sibirskoe medicinskoe obozrenie*, 76(4), 1–10 (in Russian).
  23. Kudaeva, F. M., Eliseev, M. S., Vladimirov, S. A., & Barskova, V. G. (2010). Artropatija Sharko: mesto vstrechi revmatologa i jendokrinologa [Charcot arthropathy: a meeting place for the rheumatologist and the endocrinologist]. *Sovremennaja revmatologija*, 4, 77–82 (in Russian).
  24. Ljabah, A. P., Mihnevich, O. Je., & Pjatkovskij, V. M. (2009). Diabeticheskaja osteoartropatija stopy (obzor literatury) [Diabetic osteoarthropathy of the foot (review)]. *Mezhdunarodnyj jendokrinologicheskij zhurnal*, 3(21). Retrieved from <http://www.mif-ua.com/archive/article/8811> (in Russian).
  25. Liabakh, A. P., Piatkovskiy, V. M., & Turchyn, O. A. (2009). Kliniko-laboratorna diahnostyka diabetychnoi artropatii stopy ta homilkovostopnoho suhloba [Clinical and laboratory diagnosis of diabetic arthropathy of the foot and ankle]. *Visnyk travmatolohii, ortopedii ta protezuvannia*, 2, 66–68 (in Ukrainian).
  26. Liabakh, A. P., Mikhnevych, O. Ie., Mahomedov, O. M., Piatkovskiy, V. M., & Vydys, I. A. (2010). Hiperkaltsemia yak marker osteolizu pry diabetychnii osteoartropatii stopy [Hypercalcemia as the marker of osteolysis in diabetic osteoarthropathy of the foot]. *Visnyk travmatolohii, ortopedii ta protezuvannia*, 1, 32–35 (in Ukrainian).
  27. Liapis, M. O., & Herasymchuk, P. O. (2001). *Syndrom stopy diabetyka* [Diabetic foot syndrome]. Ternopil: Ukrmedknyha (in Ukrainian).
  28. Maksimova, N. V., & Bobros, D. S. (2013). Diabeticheskaja osteoartropatija (stopa Sharko): patogeneza, diagnostika i lechenie redkogo oslozhnenija saharnogo diabeta [Diabetic osteoarthropathy (Charcot foot): pathogenesis, diagnosis and treatment of rare complications of diabetes]. *Aktual'naja jekdokrinologija*, 2(6), 20–27 (in Russian).
  29. Mitish, V. A., Galstjan, G. R., Doronina, L. P., Tokmakova, A. Ju., & Kalmykov, A. V. (2008). Vozmozhnosti hirurgicheskogo lechenija stopy Sharko, oslozhnennoj gnojnoj infekciej [The possibilities of surgical treatment of Charcot foot, complicated by purulent infection]. *Jendokrinnaja hirurgija*, 2(3), 32–31 (in Russian).
  30. Pavlov, M. G., Lavrishheva, N. V., Gusova, A. A., & Shipot'ko, M. G. (2007). Diabeticheskaja osteoartropatija: klinika, diagnostika i lechenie [Diabetic osteoarthropathy: clinical picture, diagnosis, and treatment]. *Klinicist*, 6, 26–31 (in Russian).
  31. Panto, V. I., Shymon, V. M., & Kharytonova, Z. B. Diabetychna osteoartropatiia: patohenez, klinika, likuvannia iz zberezheniam orhana [Diabetic osteoarthropathy: pathogenesis, clinical manifestations, treatment of organ preservation]. *Praktyka i dosvid*, 2, 47–51 (in Ukrainian).
  32. Pereygina, A. A., Buhman, A. I., & Gerasimov, A. A. (1986). Osobennosti techenija osteoartropatii u bol'nogo saharnym diabetom [The course of osteoarthropathy in patients with diabetes]. *Problemy jendokrinologii*, 32(4), 53–54 (in Russian).
  33. Remezov, A. V. (2015). *Jetapnoe hirurgicheskoe lechenie gnojno-nekroticheskikh oslonenij sindroma diabeticheskoy stopy* [Staged surgical treatment of necrotic osloneny diabetic foot syndrome] (Doctoral dissertation). Saint-Petersburg: SPbGU (in Russian).
  34. Romejko, D. I., & Shepel'kevich, A. P. (2003). Osteoartropatija Sharko: kliniko-diagnosticheskie i lechebno-profilakticheskie podhody k vedeniju bol'nyh [Charcot osteoarthropathy: clinical, diagnostic, and therapeutic and preventive approaches to the management of patients]. *Belorusskij medicinskij zhurnal*, 3, 17–21 (in Russian).
  35. Rubin, M. P., & Chechurin, R. E. (2001). Dvuhjenergeticheskaja rengenovskaja absorbcimetrija oseвого skeleta: metodika issledovaniya, analiza i protokolirovaniya [Dual-energy x-ray

- absorptiometry of the axial skeleton: research methodology, analysis and logging]. *Radiologija – praktika*, 2, 34–41 (in Russian).
36. Rudno, A. I. (2015). Sovremennye aspekty jetiologii i patogeneza sindroma diabeticheskoj stopy [Some Modern Aspects of Etiology and Pathogenesis of Diabetic Foot Syndrome]. *Novosti hirurgii*, 23(1), 97–104 (in Russian).
37. Sviridov, N. V. (2013). Diabeticheskaja osteoartropatija (osteoartropatija Sharko) [Diabetic osteoarthropathy (Charcot osteoarthropathy)]. *Problemi endokrinnoi patologii*, 2, 79–86 (in Russian).
38. Svintsitskyi, A. S. (2013). Urazhennia oporno-rukhovoho aparatu u khvorykh na tsukrovyy diabet [The defeat of the musculoskeletal system in patients with diabetes]. *Zdorov'ia Ukrainy*, 84–88 (in Ukrainian).
39. Sofilkanych, M. M. (2015). *Udoskonalennia khirurhichnoho ta kompleksnoho likuvannia khvorykh z hniino-nekrotychnymy uskladnenniamy stopy diabetyka* [Improving surgical and complex treatment of patients with purulent necrotic complications of diabetic foot] (Doctoral dissertation). Zaporizhzhia: ZMAPO MOZ Ukrainy (in Ukrainian).
40. Udovichenko, O. V., & Anciferov, M. B. (2002). Diabeticheskaja osteoartropatija [Diabetic osteoarthropathy]. *Lechashhij vrach*, 5. Retrieved from <http://www.lvrach.ru/2002/05/4529407> (in Russian).
41. Udovichenko, O. V., & Grekova, L. M. (2010). *Diabeticheskaja stopa* [Diabetic foot]. Moscow: Prakticheskaja medicina (in Russian).
42. Ul'janova, I. N., Tokmakova, A. Ju., Jaroslavcev, M. V., Il'in, A. V., & Galstjan, G. R. (2010). Diabeticheskaja osteoartropatija: sovremennye metody terapii [Diabetic osteoarthropathy: modern methods of therapy]. *Saharnyj diabet*, 4, 70–73 (in Russian).
43. Ul'janova, I. N., Tokmakova, A. Ju., Jushkov, P. V., & Dedov, I. I. (2004). Osteopatija pri sindrome diabeticheskoj stopy [Osteopathy in diabetic foot syndrome]. *Arhiv patologii*, 66(1), 10–13 (in Russian).
44. Khandoha, V. S. (2016). *Promeneva diahnostryka zmin skeletu nyzhnikh kintsivok pry tsukrovomu diabete* [Radiation diagnostics change the skeleton of the lower extremities in diabetes] (Master dissertation). Sumy: SumDU; Med. in-t (in Ukrainian).
45. Holodova, E. A., Shepel'kevich, A. P., & Zabarovskaja, Z. V. (2006). *Jendokrinnye osteopatii: osobennosti patogeneza, diagnostiki i lechenija. Prakticheskoe rukovodstvo dlja vrachej* [Endocrine osteopathy: Features of the pathogenesis, diagnosis and treatment. A Practical Guide for Physicians]. Minsk: Belprint (in Russian).
46. Shapoval, S. D., Riazanov, D. Ju., Savon, I. L., Bereznytskyi Ia. S. (2016). *Klasyfikatsiia uskladnenoho syndromu diabetychnoi stopy (systema CZE)* [Classification complicated diabetic foot syndrome (System CZE)]. Retrieved from <http://www.zmapo.edu.ua/index.php/amb-sugery/258-drukovani-roboti-kafedri> (in Ukrainian).
47. Shapoval, S. D., Riazanov, D. Ju., Savon, I. L., Smyrnova, D. O., Sofilkanych, M. M., & Bereznytskyi, Ia. S. (2013). Khirurhichna klasyfikatsiia uskladnenoho syndromu diabetychnoi stopy [Surgical complicated classification of diabetic foot syndrome]. *Klinichna khirurgiia*, 11, 38–39 (in Ukrainian).
48. Shepel'kevich, A. P. (2004). *Osteoartropatija Sharko: klinika, diagnostika, lechenie* [Charcot osteoarthropathy: clinical features, diagnosis, treatment]. Minsk: BGMU (in Russian).
49. Shepel'kevich, A. P., & Romejko, D. I. (2003). Diabeticheskaja osteoartropatija (osteoartropatija Sharko): sovremennye lechenno-diagnosticheskie podhody [Diabetic osteoarthropathy (Charcot osteoarthropathy): modern diagnostic and treatment approaches]. *Zdravoohranenie*, 9, 51–56 (in Russian).
50. Shepel'kevich, A. P., Holodova, E. A., & Zhukovskaja, O. V. (2009). Sovremennye predstavlenija o sisteme OPG/RANKL/RANK v norme i patologii [Modern ideas about the system OPG / RANKL / RANK in health and disease]. *Medicinskie novosti*, 16, 4–10 (in Russian).
51. Shepel'kevich, A. P. (2013). Sovremennye podhody k diagnostike i lecheniju diabeticheskoj osteoartropatii stop [Current approaches to diagnosis and treatment of diabetic osteoarthropathy stop]. *Medicina*, 2, 24–31 (in Russian).
52. Shepel'kevich, A. P. (2013). *Osteopatii pri zabolevanijah jendokrinnoj sistemy* [Osteopathy in diseases of the endocrine system]. Minsk: BGMU (in Russian).
53. Shepel'kevich, A. P. (2013). Osteopatii pri saharnom diabete 1-go i 2-go tipov: kliniko-patogeneticheskoe obosnovanie rannej diagnostiki, kompleksnoj profilaktiki i lechenija

- [Osteopathy in diabetes mellitus of the 1st and 2nd types: clinical and pathogenetic rationale for early diagnosis, prevention and treatment of complex] (Doctoral thesis). Minsk: BGMU (in Russian).
54. Jaroslavceva, M. V., Ul'janova, I. N., Galstjan, G. R., Il'in, A. V., Nikankina, L. V., & Remizov, O. V. (2008). Sostojanie sistemy osteoprotegerin (OPG)/ligand receptora-aktivatora jadernogo faktora kappa V (RANKL) u pacientov s diabeticheskoj osteoartropatij i mediakal'cinozom arterij nizhnih konechnostej [State system osteoprotegerin (OPG) / receptor activator of nuclear factor kappa ligand B (RANKL) in patients with diabetic osteoarthropathy mediakaltsinozom and lower limb arteries]. *Osteoporoz i osteopatii*, 1, 9–13 (in Russian).
55. Ribu, L., Hanestad, B. R., Moum, T., Birkeland, K., & Rustoen, T. (2007). A comparison of the health-related quality of life in patients with diabetic foot ulcers, with a diabetes group and a nondiabetes group from the general population. *Quality of Life Research*, 16(2), 179-189. doi: 10.1007/s11136-006-0031-y
56. Aerdenli, D., Haentjens, P., Kemp, von K., Van den Bossche, B., Staelens, I., Debing, E., Keymeulerf, B., & Van den Brande, P. (2011). The surgical history of the amputated limb according to the indication for revascularization: diabetic foot, acute ischaemia, aneurysmal disease, chronic arterial occlusive disease. *Acta Chirurgica Belgica*, 111(6), 384-388. doi: 10.1080/00015458.2011.11680778
57. Amit Kumar, C. Jain. (2012). A new classification of diabetic foot complication: a simpl and effective teaching tool. *The Journal of Diabetic Foot Complications*, 4(1), 1-5.
58. Anderson, H., Gjerstad, M. D., & Jakobsen, J. (2004). Atrophy of foot muscles: a measure of diabetic neuropathy. *Diabetes Care*, 27 (10), 2382–2385. doi: 10.2337/diacare.27.10.2382
59. Armstrong, D. G., & Lipsky, B. A. (2004). Diabetic foot infections: stepwise medical and surgical management. *International Wound Journal*, 1(2), 123–132. doi: 10.1111/j.1742-4801.2004.00035.x
60. Bevan, W. P., & Tomlinson, M. P. (2008). Radiographic measures as a predictor of ulcer formation in diabetic Charcot midfoot. *Foot&Ankle International*, 29(6), 568–573. doi: 10.3113/FAI.2008.0568
61. Blakytyn, R., & Jude, E. B. (2009). Altered molecular mechanisms of diabetic foot ulcers. *The International Journal of Lower Extremity Wounds*, 8(2), 95–104. doi: 10.1177/1534734609337151
62. Ndip, A., Jude, E. B., Whitehouse, R., Prescott, M., & Boulton, A. J. (2008). Charcot neuroarthropathy triggered by osteomyelitis and/or surgery. *Diabetic Medicine*, 25(12), 1469–1472. doi: 10.1111/j.1464-5491.2008.02587.x
63. Cofield, R. H., Morrison, M. J., & Beabout, J. W. (1983). Diabetic neuroarthropathy in the foot: patient characteristics and patterns of radiographic change. *Foot Ankle*, 4, 15–22. doi: 10.1177/107110078300400104
64. Morbach, S., Müller, E., Reike, H., Risse, A., Rügenapf, G., & Spraul, G. (2014). Diabetic foot syndrome. *Exp Clin Endocrinol Diabetes*, 122(7), 416–424. doi: 10.1055/s-0034-1366455
65. Thompson, P., Hanson, D., Langemo, D. K., Hunter, S., & Andreson, J. (2009). Diabetic foot: Charcot neuropathic osteoarthropathy. *Advances in Skin & Wound Care*, 22(2), 72–73. doi: 10.1097/01.ASW.0000345289.36026.cf
66. Tesfaye, S., Boulton, A. J., & Dyck, P. J. et. al. (2010). Diabetic neuropathies: update on definitions, diagnostic criteria, estimation of severity, and treatments. *Diabetes Care*, 33(10), 2285–2293. doi: 10.2337/dc10-1303
67. Hofbauer, L. C., & Schoppet, M. (2004). Clinical implications of the osteoprotegerin/RANKL/RANK system for bone and vascular diseases. *JAMA*, 292, 490–495. doi: 10.1001/jama.292.4.490
68. Strbova, L., Krahulec, B., Waczulikova, I., Gaspar, L., Ambrozy, E., Bendzala, M., & Dukat, A. (2011). Influence of infection on clinical picture of diabetic foot syndrome. *Bratislavské lekárske listy*, 112(4), 177–182.
69. Ahmeti, I., Bogoev, M., Petrovski, G., Milenkovic, T., Krstevska, B., & Taravari, A. (2012). Influence of metabolic dysregulation in pre ulcerative phase of diabetic foot . *Journal of Diabetic Foot Complications*, 4(1), 6–12.
70. Jeffcoate, W. (2004). Vascular calcification and osteolysis in diabetic neuropathy – is RANK-L the missing link? *Diabetologia*, 47(9), 1488–1492. doi: 10.1007/s00125-004-1477-5
71. Mabileau, G., Petrova, N. L., Edmonds, M. E., & Sabokbar, A. (2008). Increased osteoclastic activity in acute Charcot's osteoarthropathy: the role of receptor activator of nuclear factor-kappaB ligand. *Diabetologia*, 51(6), 1035–1040. doi: 10.1007/s00125-008-0992-1



72. Rajbhandari, S. M., Jenkins, R. C., Davies, C., & Tesfaye, S. (2002). Charcot neuroarthropathy in diabetes mellitus. *Diabetologia*, *45*(8), 1085–1096. doi: 10.1007/s00125-002-0885-7
73. Sommer, T. C., & Lee, T. H. (2001). Charcot Foot: The Diagnostic Dilemma. *American Family Physician*, *64*(9), 1591–1598.

© I. Balatiuk, F. Hladkykh, O. Yavorskyi,  
Y. Pogrebennyk, V. Student, A. Holovanova

*Received 2016-10-31, Accepted 2016-11-28, Published online 2016-12-06*