

УДК 615.322:615.454.2:618.15–002

А. В. МАЛОШТАН, А. Л. ЗАГАЙКО, Ю. Б. ЛАР'ЯНОВСЬКА
 Національний фармацевтичний університет

ГІСТОМОРФОЛОГІЧНЕ ДОСЛІДЖЕННЯ СТАНУ СТІНКИ ПІХВИ ЩУРІВ ПРИ ЕКСПЕРИМЕНТАЛЬНОМУ ВАГІНІТІ ТА ЛІКУВАННЯ ПЕСАРІЯМИ «ФІТОВАГІН»

Досліджено стан слизової оболонки, підслизової оболонки та інших шарів стінки піхви щурів при експериментальному вагініті, викликаному введенням у піхву дослідних тварин нітрату срібла, що супроводжується некротичними змінами в піхві. Лікувальне застосування песаріїв «Фітовагін», до складу яких входять рослинні ефірні олії та екстракти, покращує стан стінки піхви та перевершує свічки з олією обліпихи за репаративною активністю.

Ключові слова: песарії; ефірні олії; вагініт

ВСТУП

Останніми роками у всіх країнах світу відзначається ріст запальних захворювань жіночих статевих органів. На теперішній час запальні захворювання не тільки займають провідне положення в структурі гінекологічної захворюваності, але є найбільш частою причиною госпіталізації жінок репродуктивного віку і створюють основні медичні, соціальні та економічні проблеми в усьому світі.

Питанням терапії ЗЗЖСО присвячена велика кількість наукових досліджень, але запропоновані методи не завжди дають позитивний результат. За даними різних авторів дедалі частіше спостерігаються рецидиви захворювань [1, 6].

Метою даної роботи стало вивчення фармакологічної активності нових комбінованих песаріїв для лікування вагінітів, умовно названих «Фітовагін», розроблених на кафедрі технології лікарських препаратів НФаУ під керівництвом професора Т. Г. Ярних.

МАТЕРІАЛИ ТА МЕТОДИ

Вивчення фармакологічної активності песаріїв проводили на моделі експериментального вагініту, який викликали шляхом введення у піхву дослідних тварин тампону із 10% розчином нітрату срібла та його експозицією впродовж 5 хвилин [2]. Експериментальні дослідження проводили на білих нелінійних щурах-самцях вагою 180–200 г, яких відбирали до експерименту в одній фазі естрального циклу.

Тварин попередньо поділяли на п'ять експериментальних груп по 7 тварин у кожній: 1 гру-

па — інтактний контроль; 2 група — контрольна патологія, тварини яким вводили нітрат срібла; 3 група — тварини, яким на тлі введення нітрату срібла проводили лікування песаріями «Фітовагін»; 4 група — тварини, яким на тлі введення нітрату срібла вводили препарат порівняння «Супозиторії з обліпиховою олією»; 5 група — плацебо, тварини, яким на тлі введення нітрату срібла проводили лікування основою [3].

Дози досліджуваних песаріїв та препаратів порівняння вводили в перерахунку за загальноживим в експериментальній фармакології коефіцієнтом видової стійкості Ю. Р. Риболовлева [5].

Лікування досліджуваним препаратом та препаратами порівняння тривало протягом 5 днів. Після закінчення лікування тварин виводили з експерименту в умовах евтаназії згідно з вимогами біоетики та оцінювали вплив супозиторіїв у порівнянні з препаратами порівняння.

Підготовку зразків піхви для гістологічного дослідження проводили загальноприйнятими методами. Всі зразки фіксували у 10% розчині формаліну, зневоднювали у спиртах зростаючої міцності, заливали у целоїдин-парафін. Зрізи для оглядової мікроскопії фарбували гематоксиліном та еозином (1). Огляд мікропрепаратів проводили під мікроскопом Micros 400. Мікрофотографування мікроскопічних зображень здійснено цифровим фотоапаратом Nikon Col Pix 4500. Фотознімки обробляли на комп'ютері Pentium 2,4GHz за допомогою програми Nikon View 5 [4].

РЕЗУЛЬТАТИ ТА ЇХ ОБГОВОРЕННЯ

Як показала оглядова мікроскопія, в інтактних щурів структурна організація слизової

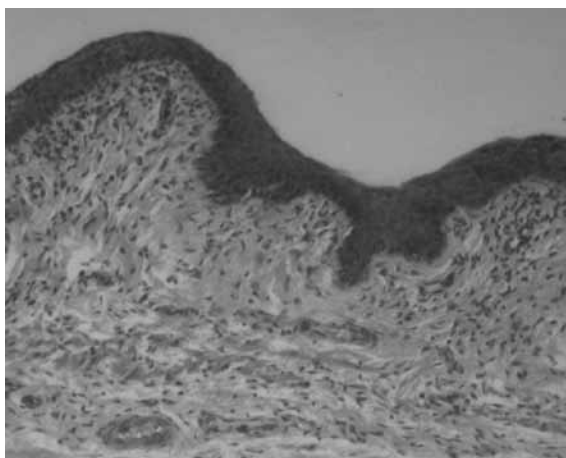


Рис. 1. Піхва інтактного щура. Нормальний стан слизової. Гематоксилін-еозин. $\times 250$

піхви відповідала нормі. Епітелій, що вистеляє її, був багат шаровим, плоским. У ньому розрізняли базальний, проміжний та роговий шари. Клітини базального та проміжного шару щільно прилягали одна до однієї. Зроговілий шар на поверхні епітеліального шару місцями помірно відшаровувався. Власна пластинка слизової (строма) мала ознаки доволі щільної сполучної тканини. Межа її з епітелієм нерівна, у вигляді сосочків вона вдавалася в епітелій. Ближче до м'язового шару вона переходила у підслизову оболонку, яка мала вигляд пухкої волокнистої тканини, містила лімфоцити, фібробласти, нечисленні кровоносні судини. Підслизова оболонка безпосередньо переходила у м'язову оболонку.

Контрольна патологія. На 6 день після інтравагінального введення 10% розчину азотнокислого срібла у піхві всіх щурів цієї групи виявлена груба патологія. Стінка піхви значно потовщена, некротизована, на поверхні видно плівку, яка містить пігмент. У більшості випадків некроз зачіпав слизову, підслизову і м'язову оболонки, у деяких нечисельних випадках обмежувався слизовою. При цьому підслизова оболонка значно розширена з виразною гострою запальною реакцією, паралітичним розширенням кровоносних судин, тромбозом, припиненням току крові у них. По краях полів некрозу, а доволі часто і на відстані від нього епітелій розростався, потовщувався, в ньому у проміжному шарі видно збільшення кількості рядів шипуватих клітин, епідермальні вирости подовжені і глибоко проникають у строму (акантоз). Клітини базального та проміжного шару часто втрачали тісний зв'язок між собою, внаслідок чого між ними з'являлися щілини (акантоліз), у поверхневих відділах епітелію видні ознаки порушення процесу зроговіння (дискератоз) — частина клітин набувала шароподібної форми, втрачаючи зв'язок між собою, перетворюючись на так звані «круглі тіла». Колагенова строма набрякла, часто з ознаками запалення (рис. 2).

Вагінальні свічки «Фітовагін» чинили виразний лікувальний ефект на слизову піхви у всіх дослідних самок. У 4 з 6 щурів слизова зовсім не пошкоджена. У 3 з них епітелій місцями помірно потовщений, явища акантозу, елементи акантолізу та дискератозу носили дрібний вогнищевий характер. У однієї з цих чотирьох самок акантоз

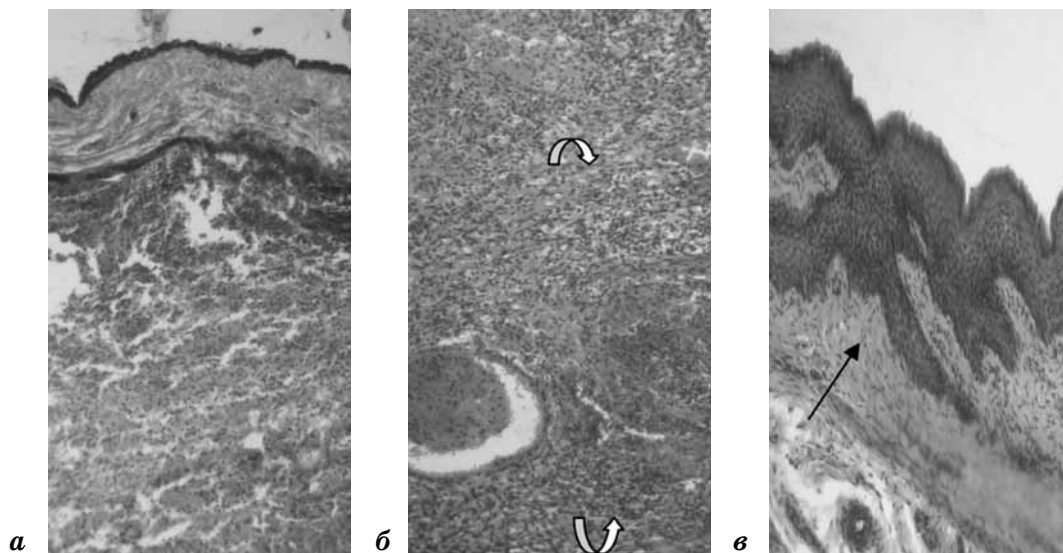


Рис. 2. Піхва щура після введення азотнокислого срібла: а — некроз всіх шарів стінки, на поверхні плівка з пігментом; б — підслизова (між скобками) з запальною реакцією, тромбозом кровоносних судин; в — акантоз епітелію (стрілка). Гематоксилін-еозин. $\times 100$.

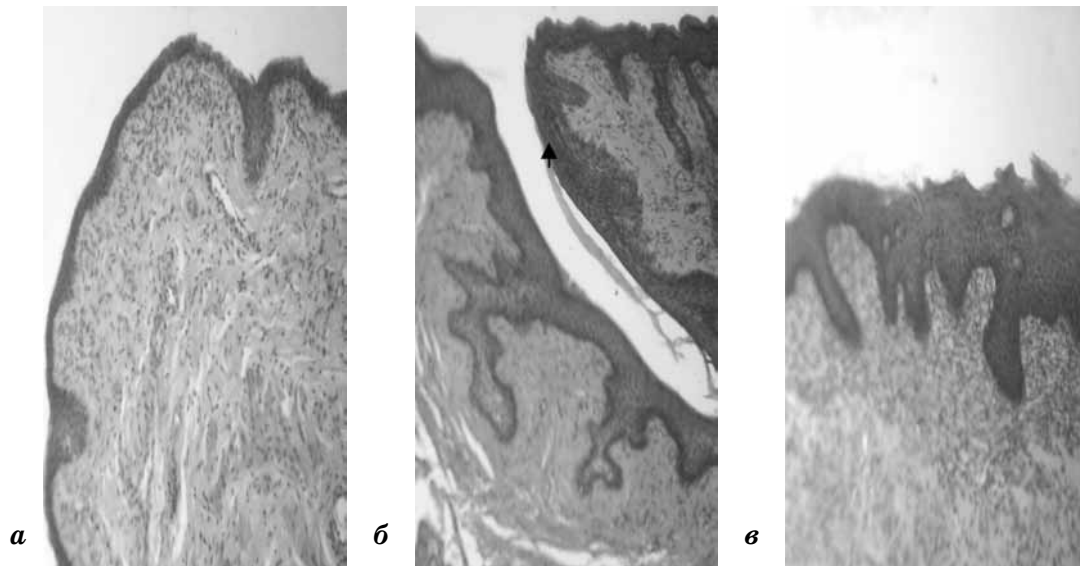


Рис. 3. Піхва щура після лікувального введення вагінальних свічок «Фітовагин»: а — нормальний стан слизової; б — виразний акантоз епітелію; в — розширення епітелію, акантоз, запалення в стромі. Гематоксилін-еозин. $\times 100$.

епітелію значно більш виразний, в стромі видні залишки запалення (рис. 3). У решти 2 щурів виявлені помірні за розміром ерозії, які успішно загоювалися (видно регенований епітелій, що з країв наповзає на поверхню ерозії), та типова грануляційна тканина на межі з дефектом (рис. 4).

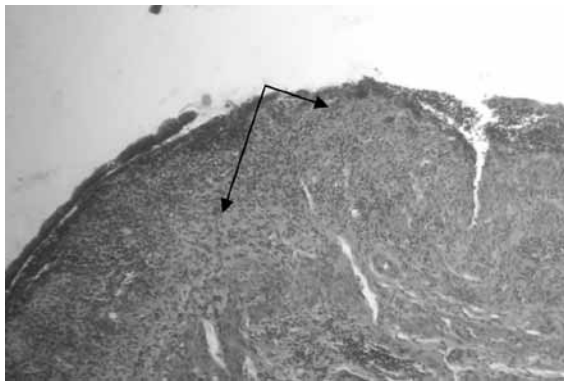


Рис. 4. Піхва щура після лікувального введення вагінальних свічок «Фітовагин». Ерозія, що загоюється. Видно новоутворений епітелій, який наповзає на поверхню (стрілки).

Гематоксилін-еозин. $\times 100$.

Лікування опіку слизової піхви препаратом «Супозиторіїми з обліпиховою олією» (препарат порівняння) сприяло запобіганню її некрозу у 4 з 6 самиць (66,6%). Стан епітеліального покриву та стромі слизової оболонки піхви однієї з них відповідав фізіологічній нормі. У трьох інших спостерігалися різні за виразністю акантозні розростання покривного епітелію, ознаки акантолізу та дискератозу, запальна реакція у слизовій, набухання колагенової стромі (рис. 5, 6).

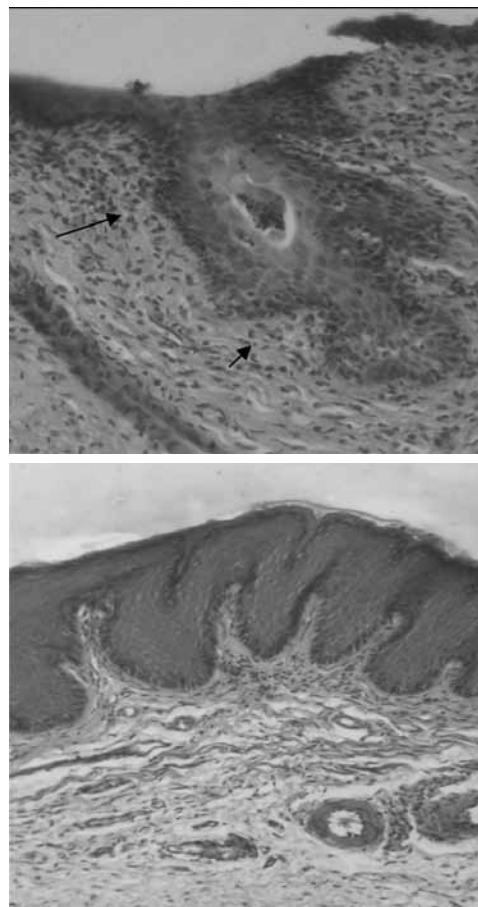


Рис. 5. Піхва щура після лікування «Супозиторіїв з обліпиховою олією». Зміни у епітеліальному покриві слизової: дискератоз, акантоліз (а, стрілки), виразний акантоз (б). Гематоксилін-еозин. $\times 100$.

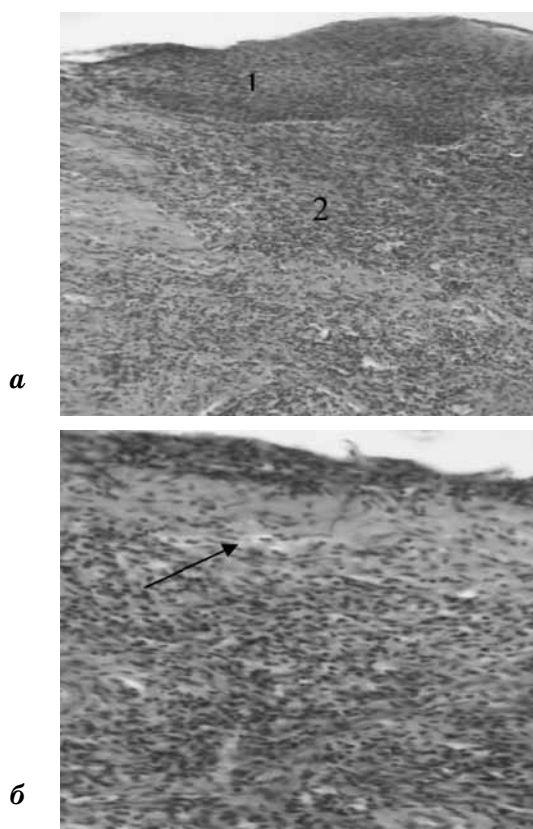


Рис. 6. Піхва щура після лікування «Супозиторіяями з обліпиховою олією». Розростання епітелію (1), вогнищева запальна реакція (2) у слизовій (а), набряк колагенової стромы підепітеліально (стрілка), дифузна запальна реакція слизової та підслизової оболонки (б). Гематоксилін-еозин. $\times 100$.

Ще у 2 щурів на досліджених зразках видні були різні за розміром ділянки некрозу слизової, які розповсюджувалися на різну глибину. Зверху ці ділянки були прикриті аналогічно контрольній патології плівкою, що містила пігмент. При мікротравмі спостерігали зростання шару епітелію під некротизованим та відшарованим шаром. Поза місцями пошкодження слизова мала залишкові ознаки запалення, епітелій потовщений, іноді з явищами акантозу, дискератозу (рис. 7).

Плацебо вагінальних свічок практично не чинило ніякого лікувального ефекту на стан слизової піхви після її опіку. У 85,7% тварин (у 6 з 7) виявлено поширений як за глибиною, так і по довжині некроз, виразна пігментована щільна плівка на поверхні. В одному випадку простежено навіть спайку стінки піхви зі стінкою кишки. Епітелій як по краях некрозу, так і на відстані від нього часто розростався, був з виразними ознаками акантозу, акантолізу,

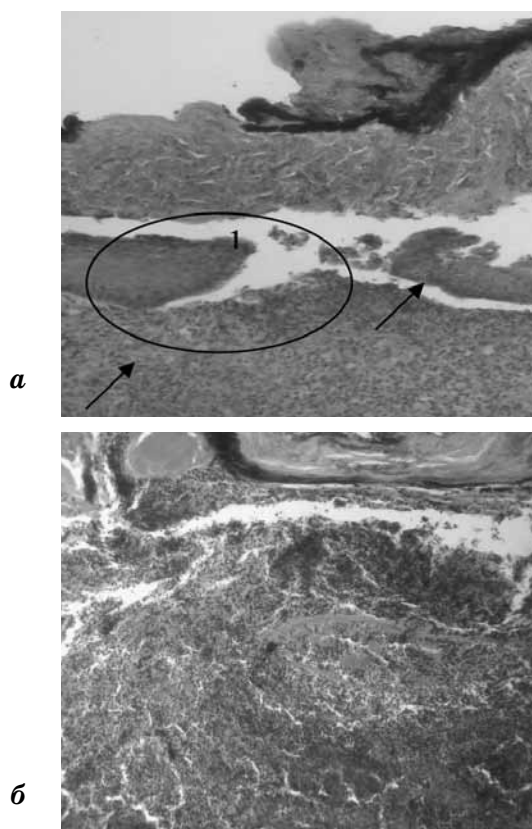


Рис. 7. Піхва щура після лікування вагінальними свічками з олією обліпихи. Різні за розміром ділянки пошкодження слизової: а — мікротравма (овал), зріст епітелію (стрілки) під некротизованим шаром (1); б — поширене пошкодження під виразною плівкою. Пігмент у плівці. Гематоксилін-еозин. $\times 100$.

дискератозу. Строма поза зон ураження набрякла, часто з запальними процесами (рис. 8).

ВИСНОВКИ

Таким чином, підсумовуючи отримані мікроскопічні дані, можна зробити наступні узагальнення.

1. Інтактний контроль. Структурна організація слизової піхви відповідала нормі.
2. Контрольна патологія (КП). Інтравагінальне введення 10% розчину азотнокислого срібла викликало у піхві щурів на 6-й день досліді масивне некротичне ураження, яке розповсюджувалося не тільки на слизову, а й на підслизову та м'язову оболонки. Поза поля некрозу виявлено набряк та запалення стромы слизової. У піхвовому епітелії виявлені патологічні зміни у вигляді його розростання, акантозу, акантолізу та дискератозу.
3. Свічки «Фітовагін» чинять виразний лікувальний ефект на слизову піхви самиць.

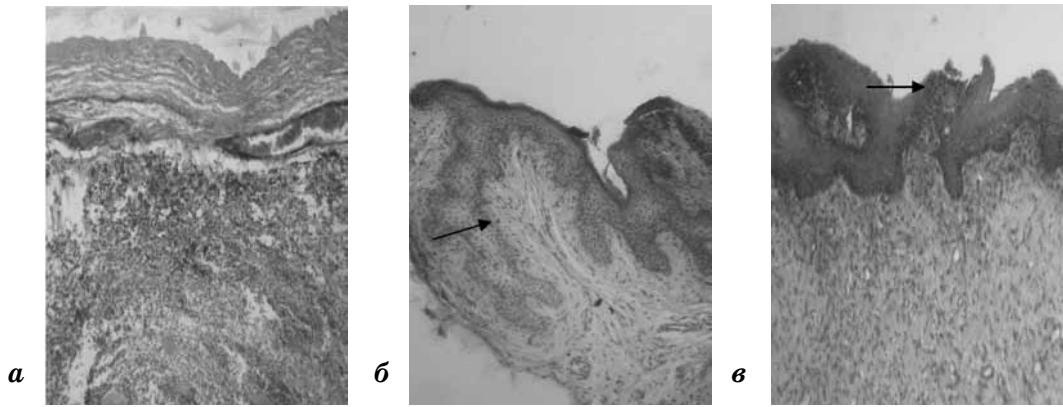


Рис. 8. Піхва щура після введення плацебо вагінальних свічок: а — поширений некроз стінки; б — акантозне розростання епітелію; в — дискератоз. Гематоксилін-еозин. $\times 100$.

Майже у 66,7% щурів препарат повністю запобігає структурним та запальним змінам у ній, значно знижує патологічні прояви у стані покривного епітелію. У решти тварин свічки «Фітовагін» сприяють загоєнню дефектів, значно зменшуючи розмір останніх, активуючи репаративні процеси як у покривному епітелії, так і у стромі слизової та відновлюючи фізіологічний стан слизової на ділянках поза місцями пошкодження.

4. Препарат порівняння «Свічки з олією обліпихи» поступається досліджуваному препарату вагінальним свічки «Фітовагін» за позитивним впливом на виразність некротично-запальних процесів у слизовій піхви та виразність патологічних проявів у епітелії.
5. Основа свічок (плацебо) не чинила практично ніякого лікувального ефекту на стан піхви щурів.

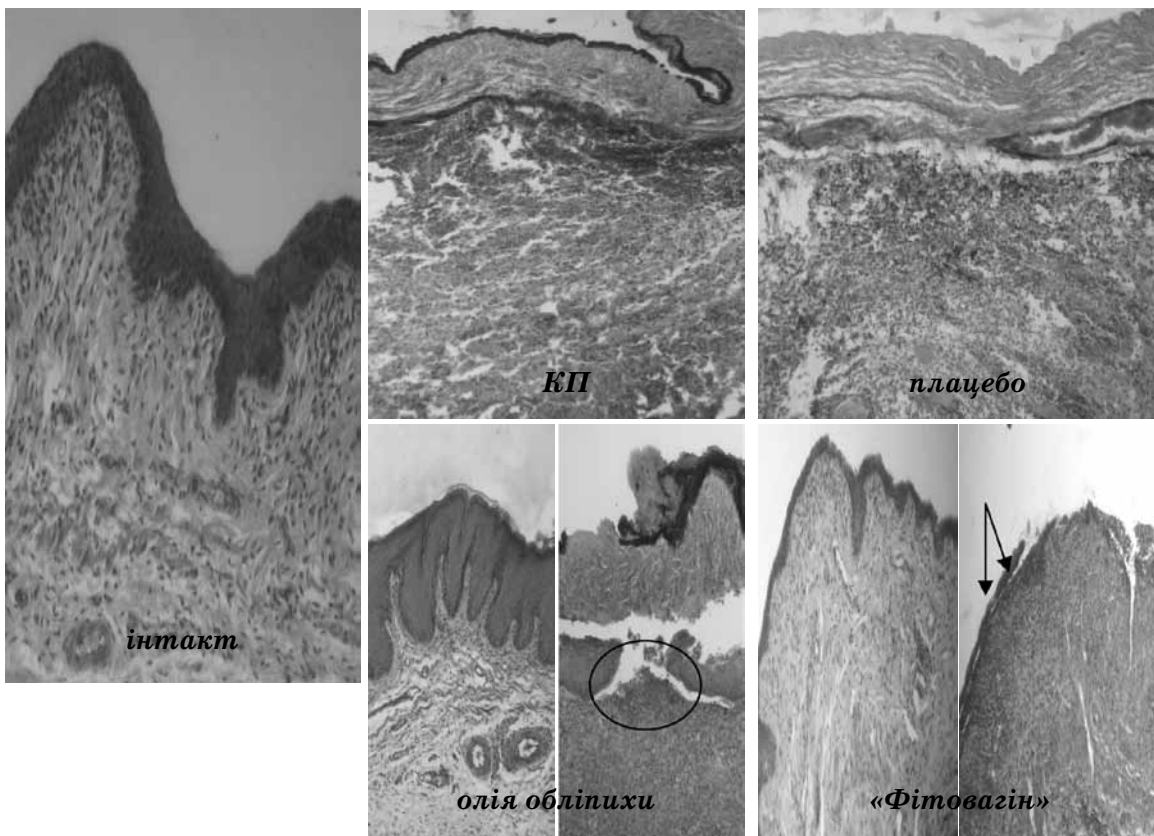


Рис. 9. Піхва щура після інтравагінального введення розчину азотнокислого срібла. Гематоксилін-еозин. $\times 100$

**ПЕРЕЛІК ВИКОРИСТАНИХ
ДЖЕРЕЛ ІНФОРМАЦІЇ**

1. Антоненко І. В. Оптимізація комплексного лікування хворих із запальними захворюваннями жіночих статевих органів змішаної етіології: дис. ... канд. мед. наук. — Одеса, 2006. — 144 с.
2. Чайка В. К., Заноцин О. Д. Комплаентность и эффективность в лечении хронических воспалительных заболеваний органов малого таза у женщин / В. К. Чайка, О. Д. Заноцин, О. Н. Долгошапка // Здоровье женщины. — 2006. — № 3 (27). — С. 56–60.
3. Заявка на корисну модель Україна, МПК (2010) А 61 К 33/38 Спосіб моделювання асептичного запалення слизової оболонки піхви / К. О. Степанова, О. В. Должикова, Л. М. Малоштан, А. В. Малоштан; заявник і патентовласник Національний фармацевтичний університет. — №и 2010 13756. Заявл.: 07.02.2011.
4. Компендиум 2007 — лекарственные препараты: В 2-х т./[В. Н. Коваленко, А. П. Виктор, В. И. Мальцев, С. В. Сур и др.] / Под ред. В. Н. Коваленко, А. П. Викторова. — К.: Морион, 2007. — 2270 с.
5. Меркулов Г. А. Курс патологистологической техники. — М.: Медицина, Ленингр. отд-ние, 1969. — 424 с.
6. Рыболовлев Ю. Р. Дозирование веществ для млекопитающих по константам биологической активности / Ю. Р. Рыболовлев, Р. С. Рыболовлев // Докл. АН СССР, 1979. — Т. 247, № 6. — С. 1513–1516.

УДК 615.322: 615.454.2: 618.15–002

А. В. Малоштан, А. Л. Загайко, Ю. Б. Ларьяновская

ГИСТОМОРФОЛОГИЧЕСКОЕ ИССЛЕДОВАНИЕ СОСТОЯНИЯ СТЕНКИ ВЛАГАЛИЩА КРЫС ПРИ ЭКСПЕРИМЕНТАЛЬНОМ ВАГИНИТЕ И ЛЕЧЕНИЕ ПЕССАРИЯМИ «ФИТОВАГИН».

Исследованное состояние слизистой оболочки, подслизистой оболочки и других слоев стенки влагалища крыс при экспериментальном вагините, вызванном введением во влагалище исследуемых животных нитрата серебра, сопровождается некротическими изменениями во влагалище. Лечебное применение пессариев «Фитовагин», в состав которых входят растительные эфирные масла и экстракты, улучшает состояние стенки влагалища и превышает действие свечи с маслом облепихи по репаративной активности.

Ключевые слова: пессарии; эфирные масла; вагинит

UDC 615.322: 615.454.2: 618.15–002

A. V. Maloshtan, A. L. Zagayko, Yu. B. Laryanovskaya

HISTOMORPHOLOGICAL RESEARCH OF RATS VAGINA'S WALL STATE BY EXPERIMENTAL VAGINITIS AND TREATMENT WITH PESSARIES «PHYTOVAGIN»

The state of the mucosa, submucosa and other layers of the vaginal wall under experimental vaginitis caused by the administration into the vagina argenticum nitrate has been investigated. This process accompanied by necrotic changes in the vagina. Therapeutic use of pessaries «Phytovagin», consisting of plant extracts and essential oils, improves the state of the vaginal wall and renders better reparative activity than pessaries with the oil of sea buckthorn.

Key words: pessaries; essential oils; vaginitis

Адреса для листування:
61002, м. Харків, вул. Мельникова, 12.
Кафедра біологічної хімії
Тел. (057) 706-30-99

Надійшла до редакції:
07.11.2011 р.