

УДК 615.214.2:616.65-007.61:547.757

П.М. МАРКІН, Н.М. КОНОНЕНКО

Національний фармацевтичний університет

ВИВЧЕННЯ ПРОСТАТОПРОТЕКТОРНОЇ АКТИВНОСТІ ОКСІПРОСТУ ПРИ ЕКСПЕРИМЕНТАЛЬНІЙ ГІПЕРПЛАЗІЇ ПЕРЕДМІХУРОВОЇ ЗАЛОЗИ

Наведені результати вивчення фармакологічної активності оксіпросту на моделі сульпірид-індукованої гіперплазії передміхурової залози. Встановлено, що досліджувана субстанція – оксіпрост збільшує рівень тестостерону та зменшує рівень дигідротестостерону у крові піддослідних тварин. Морфологічне дослідження передміхурової залози свідчить, що оксіпрост сприяє помірному зменшенню ознак проліферації залозистого та протокового епітелію, перешкоджає проявам запалення.

Ключові слова: (2-оксоіндолініліден-3)-2-оксіоцтова кислота, доброякісна гіперплазія передміхурової залози, сульпірид.

ВСТУП

Доброякісна гіперплазія передміхурової залози (ДГПЗ) є однією з найважливіших проблем сучасної урології та найчастіше урологічне захворювання у чоловіків похилого віку. Соціальну значимість та актуальність цієї проблеми підкреслюють демографічні дослідження, які свідчать про значне зростання населення планети у віці старше 60 років, темпи якого істотно випереджають зростання населення в цілому [9].

Незважаючи на чисельні дослідження, етіологія та патогенез ДГПЗ вивчені недостатньо [5]. В даний час основна роль в патогенезі ДГПЗ відводиться активним андрогенам [8, 10]. Андрогени реалізують стимулюючу дію на передміхурову залозу (ПЗ) та впливають як на строму, так і на залозистий епітелій. Відомо, що у чоловіків у віці від 40 до 50 років спостерігається період значних змін гормональної регуляції, при якому відмічено зниження рівня циркулюючого у крові тестостерону, збільшення концентрації дигідротестостерону, естрадіолу та підвищення активності ароматази – ферменту, який сприяє перетворенню тестостерону в естрогени [1, 6, 11]. Зниження кількості загального та вільного тестостерону сироватки крові, підсилення процесів периферичної ароматизації тестостерону та утворення естрадіолу призводять до відносного під-

вищення рівня естрогенів в організмі чоловіків. Естрогени, в свою чергу, сприяють активізації фібробластів, синтезу фібропластичного фактору росту та проліферації сполучної тканини в ПЗ. Дигідротестостерон (ДГТ), який утворюється з тестостерону під дією ферменту 5 α -редуктази, в свою чергу, контролює процес ділення клітин в тканині ПЗ. У зв'язку з цим збільшення концентрації ДГТ призводить до розростання ПЗ.

Таким чином, основним фактором ризику розвитку ДГПЗ є дисбаланс статевих гормонів.

Метою нашого дослідження стало вивчення впливу нового похідного (2-оксоіндолініліден-3)-2-оксіоцтової кислоти, з умовною назвою оксіпрост на рівень тестостерону, дигідротестостерону, естрадіолу в крові піддослідних тварин та морфологічне дослідження передміхурової залози.

МАТЕРІАЛИ ТА МЕТОДИ

Досліди були проведені на 40 білих нелінійних щурах-самцях масою 220-280 г, які знаходилися на стандартному харчовому і водному раціоні згідно з санітарно-гігієнічними нормами [3]. Протягом експерименту з тваринами поведилися відповідно міжнародних принципів «Європейської конвенції про захист хребетних тварин, яких використовують для експериментальних та інших наукових цілей» (Страсбург, 18.03.1986)

і «Загальних етичних принципів досліджень на тваринах» (Україна, 2001).

Фармакологічну активність досліджуваної субстанції оксіпросту вивчали на стандартній моделі сульпірид-індукованої гіперплазії ПЗ у щурів [2]. ДГПЗ моделювали щоденним внутрішньоочеревинним введенням на протязі 30 діб сульпіриду («Еглоніл», розчин для ін'єкцій, виробництва «Sanofi-Aventis», Франція) у дозі 40 мг/кг.

Піддослідні тварини були розподілені на 4 групи: I група – інтактна, в якій вводили щурам ізотонічний розчин NaCl внутрішньоочеревинно; II група (контроль) – щури з ДГПЗ без лікування; III група – тварини з ДГПЗ, яким вводили внутрішньошлунково оксіпрост в ефективній дозі 18 мг/кг; IV група – щури з ДГПЗ, яким вводили препарат порівняння в ефективній дозі 0,3 мг/кг. В якості препарату порівняння виступав «Аденостерід» (виробництва ТОВ «Фармацевтична компанія «Здоров'я», Україна) – препарат з групи інгібіторів 5 α -редуктази, який призначають при ДГПЗ [9, 12].

Оксіпрост та препарат порівняння вводили з 15 доби ін'єкцій сульпіриду та впродовж 22 діб. Тварин виводили з експерименту на 38 добу від початку дослідження.

У всіх груп піддослідних тварин проводили забір крові для аналізу на вміст гормонів на початку експерименту, на 30 та 37 добу; у групі інтактного контролю та групі контрольної патології також на 15 добу експерименту. У крові щурів-самців визначали концентрацію тестостерону, дигідротестостерону, естрадіолу за допомогою конкурентного імуноферментного аналізу (ІФА) [13, 14]. При дослідженні вмісту естрадіолу та тестостерону використовували лабораторні набори фірми «Хема» (Росія), дигідротестостерону – «DRG» (США) [15]. Дослідження проводили в Інституті проблем ендокринної патології ім. В.Я. Данілевського НАМН України.

Одержані результати обробляли прийнятими методами варіаційної статистики за критерієм t Ст'юдента з використанням програмного забезпечення «Windows-XP», електронних таблиць Excel [4].

Для гістологічного дослідження брали ділянки ПЗ, що з очеревинної та зі спинної сторони примикають до шийки сечового міхура (місця найбільш вразливі при виникненні ДГПЗ у людини) – зона перешийка між вентральними частками та середня частина дорсолатеральної частки у щурів. Зразки ПЗ щурів всіх груп готували до світлооптичного дослідження за загальноприйнятими методами, зрізи для обзорної мікроскопії фарбували гематоксиліном та еозином [7].

Мікроскопічне вивчення мікропрепаратів проводили під мікроскопом Mikros 400 (Австрія). Мікрофотографування зображень здійснювали цифровим фотоапаратом Nikon Cool Pix 4500. Фотознімки обробляли на комп'ютері Pentium 4GHz за допомогою програми Nikon View 5.

РЕЗУЛЬТАТИ ТА ЇХ ОБГОВОРЕННЯ

У ході експерименту встановлено, що при експериментальній ДГПЗ рівень тестостерону в крові піддослідних тварин зменшувався та становив на 37 добу $5,03 \pm 0,13$ нмоль/л у контрольній групі щурів проти $8,24 \pm 0,11$ нмоль/л на початку досліду. Рівень гормону в крові тварин, яким вводили досліджувану субстанцію оксіпрост підвищувався у порівнянні з контрольною групою та складав $7,60 \pm 0,26$ нмоль/л на 30 добу експерименту та $7,48 \pm 0,08$ нмоль/л на 37 та не мав достовірної різниці відносно групи препарату порівняння – аденостериду, рівень гормонів яких на 30 та 37 добу складав $7,73 \pm 0,20$ та $7,70 \pm 0,19$ нмоль/л відповідно (табл. 1).

Підвищення рівня дигідротестостерону протягом експерименту в контрольній групі у тварин свідчить про збільшення функціональної активності клітин ПЗ і, як наслідок, розвиток гіперплазії ПЗ (табл. 2). Рівень гормонів в групі тварин, яким вводили оксіпрост становив на 30 добу $162,40 \pm 3,82$ нмоль/л, на 37 – $159,20 \pm 3,43$ нмоль/л та не мав достовірної різниці з інтактною групою тварин, рівень гормонів в яких протягом експерименту залишався стабільним та складав на 37 добу $152,60 \pm 2,93$ нмоль/л. Достовірної різниці між оксіпростом та препаратом порівняння – аденостерідом не відмічено.

У результаті досліду встановлено, що в контрольній групі тварин рівень естрадіолу зростав та складав на кінець експерименту (37 доба) $0,33 \pm 0,03$ нмоль/л проти $0,18 \pm 0,01$ нмоль/л на початку експерименту (табл. 3) У групі тварин, яким вводили оксіпрост та препарат порівняння – аденостерід рівень гормонів також зростав ($0,36 \pm 0,02$ нмоль/л та $0,25 \pm 0,02$ нмоль/л відповідно на 37 добу досліду) і не мав достовірної різниці з контрольною групою тварин.

У ході гістологічного дослідження ПЗ у групі інтактного контролю встановлено, що паренхіма зони перешийку між вентральними частками утворена значною кількістю кінцевих відділів різних простатичних залоз – ацинусами. Вони помірні за розміром, форма їх частіше округла або овальна. Контури всіх ацинусів чіткі. Стінки мають добру напругу. Просвіт ацинусів часто заповнено еозинофільним секретом різної щільності. Стінки ацинусів вистелені одним рядом епітеліальних клітин, які мають високу кубіч-

Таблиця 1

ВПЛИВ ОКСІПРОСТУ НА РІВЕНЬ ТЕСТОСТЕРОНУ В КРОВІ ЩУРІВ ПРИ СУЛЬПРИД-ІНДУКОВАНІЙ ГІПЕРПЛАЗІЇ ПЕРЕДМІХУРОВОЇ ЗАЛОЗИ ($\bar{X} \pm S\bar{x}$, n=10)

Умови дослідю	Концентрація тестостерону, нмоль/л			
	Вихідні дані	15 доба	30 доба	37 доба
Інтактний контроль	8,47±0,15	8,75±0,03	8,51±0,11	8,44±0,13
Контроль	8,24±0,11	5,64±0,13*	5,27±0,09*	5,03±0,13*
Оксіпрост	8,58±0,10	–	7,60±0,26*/**	7,48±0,08*/**
Аденостерід	8,25±0,13	–	7,73±0,20*/**	7,70±0,19*/**

Примітки: * – p < 0,05 відносно інтактного контролю; ** – p < 0,05 відносно контролю.

Таблиця 2

ВПЛИВ ОКСІПРОСТУ НА РІВЕНЬ ДИГІДРОТЕСТОСТЕРОНУ В КРОВІ ЩУРІВ ПРИ СУЛЬПРИД-ІНДУКОВАНІЙ ГІПЕРПЛАЗІЇ ПЕРЕДМІХУРОВОЇ ЗАЛОЗИ ($\bar{X} \pm S\bar{x}$, n=10)

Умови дослідю	Концентрація дигідротестостерону, нмоль/л			
	Вихідні дані	15 доба	30 доба	37 доба
Інтактний контроль	153,10±2,48	157,60±4,14	152,80±3,27	152,60±2,93
Контроль	151,20±2,35	160,20±4,06	179,50±5,59*	186,90±6,11*
Оксіпрост	151,90±2,17	–	162,40±3,82**	159,20±3,43**
Аденостерід	155,40±5,73	–	160,60±4,57**	163,60±6,32**

Примітки: * – p < 0,05 відносно інтактного контролю; ** – p < 0,05 відносно контролю.

Таблиця 3

ВПЛИВ ОКСІПРОСТУ НА РІВЕНЬ ЕСТРАДІОЛУ В КРОВІ ЩУРІВ ПРИ СУЛЬПРИД-ІНДУКОВАНІЙ ГІПЕРПЛАЗІЇ ПЕРЕДМІХУРОВОЇ ЗАЛОЗИ ($\bar{X} \pm S\bar{x}$, n=10)

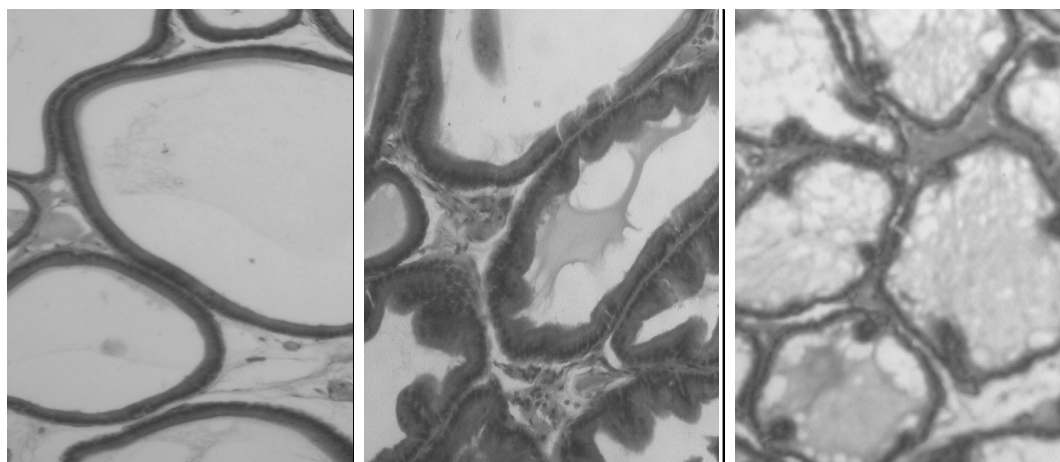
Умови дослідю	Концентрація естрадіолу, нмоль/л			
	Вихідні дані	15 доба	30 доба	37 доба
Інтактний контроль	0,16±0,01	0,17±0,02	0,18±0,02	0,16±0,02
Контроль	0,18±0,01	0,30±0,02*	0,33±0,03*	0,33±0,03*
Оксіпрост	0,16±0,02	–	0,34±0,03*	0,36±0,02*/***
Аденостерід	0,16±0,01	–	0,27±0,02*	0,25±0,02*

Примітки: * – p < 0,05 відносно інтактного контролю; ** – p < 0,05 відносно контролю;

*** – p < 0,05 відносно аденостериду.

ну або циліндричну форму. Епітелій частини ацинусів утворює невеликі нечисельні складки. Щільність розташування ацинусів різних типів простатичних залозок та виразність прошарків міжацинарної пухкої сполучної тканини варіює у доволі широких межах в залежності від місця розташування залозок. У ділянці дорсолатеральної частки залози, яка безпосередньо примикає до перешийку, ацинуси простатичних залозок вистелені епітеліальними клітинами кубічної форми, складки епітелію більш довгі (рис. 1).

При морфологічному аналізі у групі контрольної патології вогнищево в цілому ряді ацинусів простатичних залозок, вивідних протоках залозок у досліджених зонах передміхурової залози щурів виявлені ознаки проліферації клітин епітелію. Упорядкований однорядний характер розташування клітин втрачався, простежувалося розташування їх у декілька рядів. Вогнищево у стромі зустрічалися інфільтрати, які містили лімфоцити та плазматичні клітини, що є ознакою вторинно виникненого запалення (рис. 2).

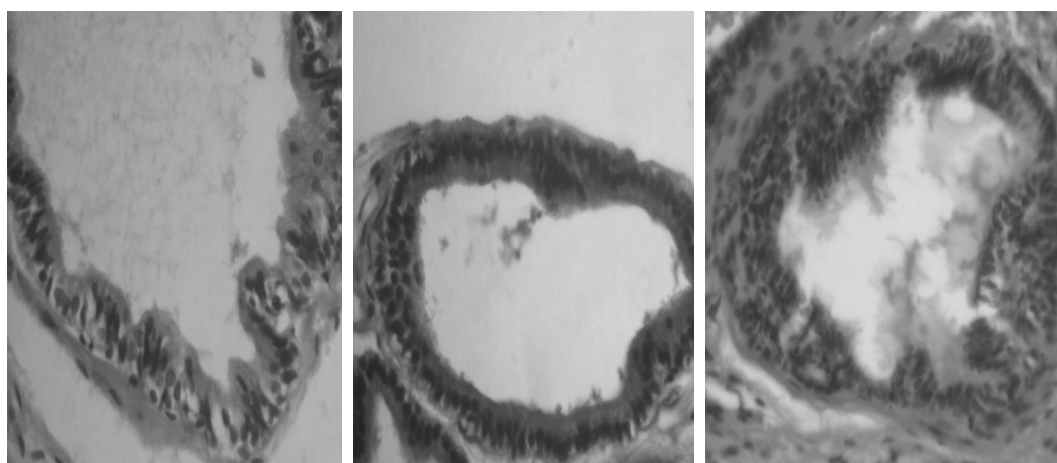


а

б

в

Рис. 1. ПЗ інтактного щура: нормальний стан ацинусів простатичних залозок зони перешийку між вентральними частками (а-б) та прилеглої до неї ділянки дорсолатеральної частки (в). Гематоксилін-еозин. × 200

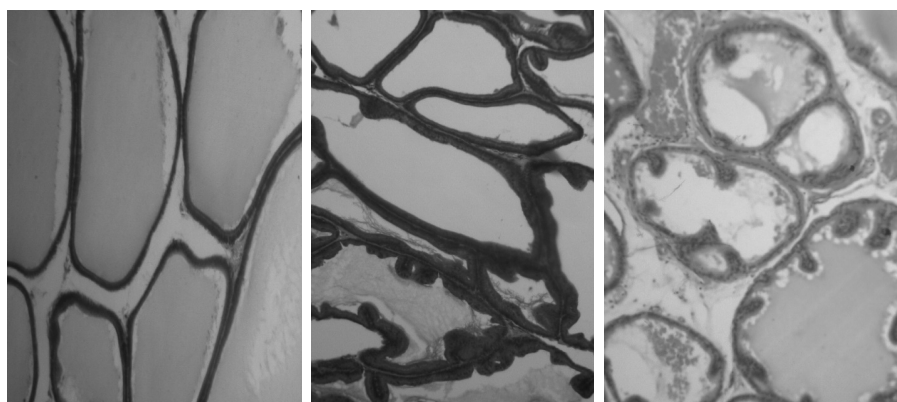


а

б

в

Рис. 2. ПЗ щура після введення сульфпіриду: проліферація епітелію ацинусів простатичних залозок, вакуолізація клітин зони перешийку між вентральними частками (а-б); проліферація протокового епітелію у прилеглої до зони перешийку ділянці дорсолатеральної частки (в). Гематоксилін-еозин. ×250.



а

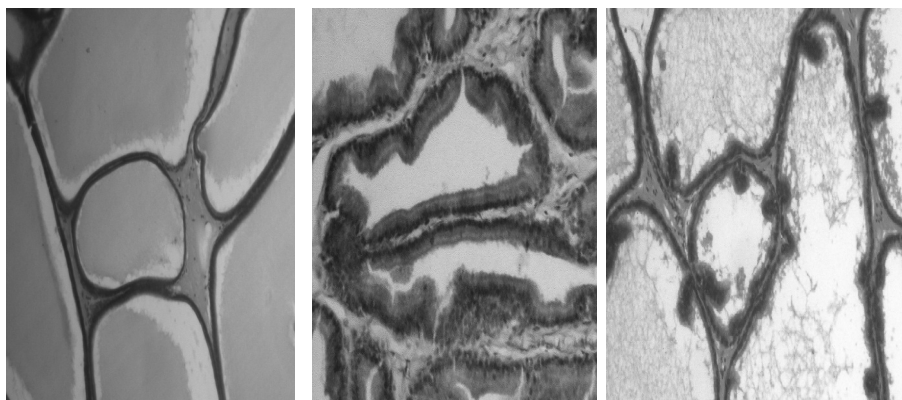б

в

Рис. 3. ПЗ щура, якому на тлі сульфпіриду вводили аденостерід: епітеліальна вистелка ацинусів різного типу простатичних залозок зони перешийку між вентральними частками (а-б) та прилеглої до неї ділянки середньої частини дорсолатеральної частки (в) не змінена. Гематоксилін-еозин. × 250, 200.

Після введення препарату порівняння – аденостериду епітелій значної частини ацинусів простатичних залозок досліджених зон зорово мав більш упорядкований характер розміщення, ознаки проліферації чи більш щільного розташування клітин знижені, видовження складок епітелію було менш помітно. В меншій кількості вивідних протоків виявлялася проліферація протокового епітелію, відсутні були сосочкоподібні вирости епітелію. У значній кількості ацинусів спостерігалася дистрофія епітеліальних клітин. Клітинна запальна реакція у стромі практично була відсутня (рис. 3).

На фоні введення оксіпросту стан епітеліальної вистелки більшості ацинусів різного типу простатичних залозок у зоні перехідку між вентральними частками та у прилеглий до неї ділянці дорсолатеральної частки майже не змінився. Ядра клітин упорядковано розташовані одно за одним базально. Варіюючи за виразністю ознаки проліферації епітелію спостерігали лише у доволі незначній кількості ацинусів та окремих вивідних протоках деяких простатичних залозок, дистрофія клітин незначна. Відсутні також і прояви запалення у стромі (рис. 4).



а

б

в

Рис. 4. ПЗ щура, якому на тлі сульпіриду вводили оксіпрост: нормальна епітеліальна вистелка ацинусів різного типу простатичних залозок зони перехідку між вентральними частками (а-б) та прилеглої до неї ділянки середньої частини дорсолатеральної частки (в). Гематоксилін-еозин. × 200.

ВИСНОВКИ

Таким чином, на моделі сульпірид-індукованої гіперплазії ПЗ оксіпрост збільшує рівень тестостерону, зменшує рівень дигідротестостерону та не впливає на рівень естрадіолу в крові піддослідних тварин. Отримані дані дають змогу припустити, що механізм простатопротекторної дії оксіпросту полягає у блокуванні ферменту 5-редуктази та пригніченні переходу тестостерону в дигідротестостерон, тим самим перешкоджаючи розвитку ДГПЗ. При морфологічному дослідженні ПЗ встановлено, що оксіпрост при лікувальному курсі введення сприяє помірному зменшенню ознак проліферації залозистого та протокового епітелію, перешкоджає проявам запалення.

ПЕРЕЛІК ВИКОРИСТАНИХ ДЖЕРЕЛ ІНФОРМАЦІЇ

1. Бойко Н.И. Лечение доброкачественной гиперплазии предстательной железы / Н.И. Бой-

ко // Здоровье мужчины. – 2003. – №3 (6). – С. 71-74.

2. Бухтиарова Т.А., Экспериментальные модели для изучения средств лечения гиперплазии предстательной железы: [метод. рекоменд.]. / Т.А. Бухтиарова, С.М. Дроговоз, А.Г. Резников и др. – К.: МЗ Украины, ГЦФ, 2003. – 24 с.
3. Доклінічне дослідження лікарських засобів: [метод. рекоменд.] / За ред. О.В. Стефанова. – К.: Видав. дім «Авіцена», 2001. – 528 с.
4. Лапач С.Н. Статистические методы в медико-биологических исследованиях с использованием EXCEL / С.Н. Лапач, А.В. Чубенко, П.Н. Бабиц. – К.: МОРИОН, 2000. – 320 с
5. Лопаткин Н.А. Доброкачественная гиперплазия предстательной железы / Под ред. Н.А. Лопаткин. – М.: 1999. – С. 169.
6. Мазо Е.Б. Фармакотерапия доброкачественной гиперплазии предстательной железы / Е.Б. Мазо, М.Н. Белковская // РМЖ. – 2001. № 16 (9). – С. 34-38.

7. Меркулов Г.А. Курс патологогистологической техники. / Г.А. Меркулов – М.: Медицина, Ленингр. отд-ние. 1969. – 424 с.
8. Пепенин В. Комплексная терапия доброкачественной гиперплазии предстательной железы в послеоперационном периоде / В. Пепенин, В. Спиридоненко, С. Пепенин // Ліки. – 2003. – № 9. – С.52-53.
9. Пушкарь Д.Ю. Доброкачественная гиперплазия предстательной железы / Д.Ю. Пушкарь, П.И. Раснер, М.И. Путиловский // Фармацевтический вестник. – 2002. – № 28 (267). – С. 54-56.
10. Серняк П.С. К вопросу о патогенезе аденомы предстательной железы / П.С. Серняк, Ю.А. Виненцов, С.Н. Шамраев // Аденома предстательной железы. – Х.: Факт, 1997. – С. 76-81.
11. Сивков А.В. Медикаментозная терапия доброкачественной гиперплазии предстательной железы // В сб.: Доброкачественная гиперплазия предстательной железы. – М.: – 1997. – С. 67-83.
12. Edwards J.E. Finasteride in the treatment of clinical benign prostatic hyperplasia: A systematic review of randomized trials / J.E. Edwards, R.A. Moore // BMC Urol. – 2002. – Vol. 2, Suppl. 1. – P. 14.
13. Follicular steroidogenesis and its control / R.E. Gore-Langton, D.T. Armstrong, E. Knobil, [et al.] // The Physiology of Reproduction, Raven Press, New York (1988). – p. 331-385.
14. Hall P.F. Testicular Steroid Synthesis Organization and Regulation. In: The Physiology of Reproduction, Ed.: Knobil E. and Neil J. et al., p. 975-998. Raven Press, New York (1988).
15. Tsang B.K. Steroid biosynthesis by isolated human ovarian follicular cells in vitro, / B.K. Tsang, D.T. Armstrong and J.F. Whitfield // J. Clin. Endocrinol. Metab. 51:1470 – 11 (1980).

УДК 615.214.2:616.65-007.61:547.757

П. Н. Маркин, Н. Н. Кононенко

ИЗУЧЕНИЕ ПРОСТАТОПРОТЕКТОРНОЙ АКТИВНОСТИ ОКСИПРОСТА ПРИ ЭКСПЕРИМЕНТАЛЬНОЙ ГИПЕРПЛАЗИИ ПРЕДСТАТЕЛЬНОЙ ЖЕЛЕЗЫ

Приведены результаты изучения фармакологической активности оксипроста на модели сульпирид-индуцированной гиперплазии предстательной железы. Установлено, что исследуемая субстанция – оксипрост увеличивает уровень тестостерона и снижает уровень дигидротестостерона в крови подопытных животных. Морфологическое исследование предстательной железы свидетельствует о том, что оксипрост способствует умеренному уменьшению признаков пролиферации железистого и протокового эпителия, препятствует признакам воспаления.

Ключевые слова: (2-оксоиндолиниден-3)-2-оксиуксусная кислота, доброкачественная гиперплазия предстательной железы, сульпирид.

UDC 615.214.2:616.65-007.61:547.757

P. N. Markin, N. N. Kononenko

THE STUDY OF ACTIVITY OF OXYPROST AS PROTECTOR OF PROSTATE IN EXPERIMENTAL PROSTATE HYPERPLASIA

The results of the study of pharmacological activity of oxyprost on the model of sulphiride-induced prostate hyperplasia have been provided in this work. It was found that investigated substance – oxyprost increases level of testosterone and decrease level of dihydrotestosterone in the blood of experimental animals. Morphological examination of the prostate gland after oxyprost administration indicates moderate reduction of symptoms of glandular and ductal epitheliya proliferation and preventing the signs of inflammation.

Key words: (2- oksoindoliniliden-3)-2-oxyacetic acid, benign prostate hyperplasia, sulphiride.

Адреса для листування:
61002, м. Харків, вул. Мельникова, 12.
Кафедра патологічної фізіології, НФаУ.
Тел.: (057) 706-30-66
E-mail: pathology@ukrfa.ua

Надійшла до редакції:
17.10.2012