

УДК 616.831-001-085.21-028.77

С.О. Жилияєв *, С.Ю. Штриголь *, Р.Ф. Абдулін **

* Національний фармацевтичний університет, м. Харків

** КЛПУ «Обласна дитяча клінічна лікарня», м. Донецьк

ГІСТОЛОГІЧНІ ЗМІНИ МОЗКУ ТА НЕВРОЛОГІЧНИЙ ДЕФІЦИТ ПРИ ЕКСПЕРИМЕНТАЛЬНІЙ ЧЕРЕПНО-МОЗКОВОЇ ТРАВМИ У ЩУРІВ ПІД ВПЛИВОМ ПРЕПАРАТІВ КВЕРЦЕТИНУ

Вивчено дозозалежний вплив препаратів кверцетину – водорозчинної форми (корвітину) та ліпосомальної форми (ліпофлакону) – на перебіг черепно-мозкової травми за критеріями неврологічного дефіциту, летальності та деструктивних процесів у тканині головного мозку. Максимальний захисний ефект чинять корвітин і особливо ліпофлакон (15 мг/кг за кверцетином).

Ключові слова: корвітин, ліпофлакон, черепно-мозкова травма, нейродеструкція, церебропротекція.

ВСТУП

Черепно-мозкова травма (ЧМТ) є найрозповсюдженішим видом травм. Вона зустрічається з частотою від 2000 до 7000 на мільйон населення [3, 9, 16]. Тяжкі форми ізольованої ЧМТ спостерігаються у 40 % випадків, смертність сягає 30-50 %, а при поєднанні з травмами інших органів – 68 % [11, 14, 16]. У віковій категорії 20-40 років летальність внаслідок травмування головного мозку перевищує таку від серцево-судинних захворювань у 10 разів, а від злоякісних новоутворень – у 20 разів [8, 15]. За прогнозом кількість померлих від ЧМТ до 2020 року зросте до 8,4 млн. осіб [4, 8]. ЧМТ має велику соціально-економічну значущість, оскільки призводить до інвалідизації хворих (50-100 % залежно від тяжкості травми і супутніх пошкоджень), і лише у 7 % постраждалих, що вижили, має місце одужання [11, 14, 16]. Незадовільні результати лікування та відсутність препаратів із доведеним церебропротекторним ефектом за ЧМТ свідчать про необхідність пошуку нових лікарських засобів із політропними ефектами та багатовекторним механізмом дії. Одними з них є препарати флавоноїду кверцетину: вітчизняні лікарські засоби корвітин (водорозчинна форма) та ліпофлакон (ліпосомальна форма), які успішно застосовуються при гіпоксичному та ішемічному ураженні внутрішніх органів і ЦНС [1, 2, 12, 13].

До провідних властивостей кверцетину належить антиоксидантний ефект, який реалі-

зується завдяки активації ферментів антиокиснювального ланцюга, прискоренню утилізації продуктів пероксидного окиснення ліпідів. Кверцетин відновлює клітинні мембрани шляхом стимулювання синтезу їхніх компонентів, активує ферменти дихального шляху тощо [1, 2, 17]. Ці властивості добре співвідносяться з особливостями патогенезу ЧМТ та можуть сприятливо впливати на перебіг травматичної хвороби головного мозку. В експерименті корвітин та особливо ліпофлакон чинять церебропротекторний ефект при гострому порушенні мозкового кровообігу [13], корвітин поліпшує перебіг ЧМТ [12]. Обидва препарати чинять дозозалежний церебропротекторний ефект на моделях ЧМТ середнього та важкого ступеня, отруєння етанолом [5-7]. Залишається недостатньо вивченим їх порівняльний вплив на неврологічні порушення та деструктивні процеси у головному мозку за ЧМТ.

МАТЕРІАЛИ ТА МЕТОДИ

Експеримент виконано на білих щурах самця масою 180-220 г. Дотримувались методичних рекомендацій ДФЦ МОЗ і вимог біоетики відповідно до Національних «Загальних етичних принципів експериментів на тваринах» (2001) та положень «Європейської конвенції про захист хребетних тварин, які використовуються для експериментальних та інших наукових цілей» (Страсбург, 1985) [10]. Препарати вводили внутрішньочеревно за 30 хв. до моделювання ЧМТ. Групи № 1 та № 2 – відповідно інтактні

© С.О. Жилияєв, С.Ю. Штриголь, Р.Ф. Абдулін, 2012

щурів та тварини з модельною патологією, яким вводили ізотонічний розчин NaCl в об'ємі 2 мл. Щурам групи № 3 вводили пірацетам (референс-препарат) у дозі 200 мг/кг, тваринам груп № 4 та № 5 – корвітин у дозах відповідно 100 мг/кг та 150 мг/кг (еквівалентно 10 мг/кг та 15 мг/кг за кверцетином), щурам груп № 6 та № 7 – ліпофлавіон у дозах відповідно 377 мг/кг і 555 мг/кг (також еквівалентно 10 мг/кг та 15 мг/кг за кверцетином). ЧМТ моделювали під легким ефірним наркозом шляхом дозованого удару по тім'яно-потиличній ділянці склепіння черепа вантажем масою 0,0667 кг з енергією 0,425 Дж [9]. Оцінювали летальність впродовж доби після травми. Неврологічний дефіцит визначали через 24 години за методом Todd et al. [9], після чого щурів забивали під тіопенталовим наркозом шляхом дислокації шийних хребців. Вилучали головний мозок, який зважували та фіксували у 10 % нейтральному формаліні, промивали, зневоднювали етиловим спиртом і заливали в парафін. Готували серії зрізів товщиною 3-5 мкм, які забарвлювали гематоксиліном-еозином. Використовували світловий мікроскоп Olympus CX-31.

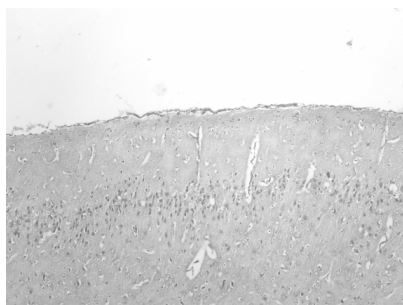
Результати обробляли статистично за критерієм t Стьюдента та кутовим перетворенням Фішера.

РЕЗУЛЬТАТИ ТА ЇХ ОБГОВОРЕННЯ

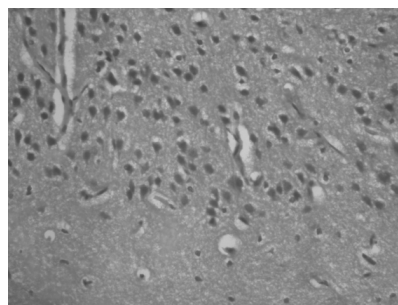
ЧМТ тяжкого ступеня у групі модельної патології спричинила значний неврологічний дефіцит за рахунок пригнічення ЦНС, порушень м'язового тону та поведінкових реакцій; добова летальність склала 41,6 % (табл. 1).

Пірацетам не поліпшував перебіг травматичної хвороби головного мозку. Як свідчать дані табл. 1, корвітин та особливо ліпофлавіон в обох дозах, на відміну від пірацетаму, значно зменшили неврологічний дефіцит. Цим результатам відповідає нормалізація маси головного мозку під впливом обох препаратів. У групі модельної патології вона зросла на 12,7 % (p<0,05), що свідчить про набряк головного мозку. Корвітин і ліпофлавіон усували летальність. Пірацетам, незважаючи на протинабрякову дію, не впливав на неї.

Гістологічна картина головного мозку інтактних щурів відповідала даним літератури (рис. 1 А, Б).



А



Б

Рис. 1. Фрагмент потиличної ділянки головного мозку інтактного щура. Забарвлення гематоксиліном та еозином. А – збільшення ×40. Б – збільшення ×400.

Нормальний вигляд нервової тканини з осередками периваскулярного та перичелюлярного набряку.

Таблиця 1

ПОКАЗНИКИ НЕВРОЛОГІЧНОГО ДЕФІЦИТУ, НАБРЯКУ ГОЛОВНОГО МОЗКУ ТА ЛЕТАЛЬНОСТІ ЗА ЕКСПЕРИМЕНТАЛЬНОЇ ТЯЖКОЇ ЧЕРЕПНО-МОЗКОВОЇ ТРАВМИ (1-ША ДОБА) У ЩУРІВ ПІД ВПЛИВОМ КОРВІТИНУ ТА ЛІПОФЛАВОНУ

Показники	Інтактні щури (n=10)	Модельна патологія (n=12)	Пірацетам, 200 мг/кг (n=12)	Корвітин		Ліпофлавіон	
				100 мг/кг (n=12)	150 мг/кг (n=12)	377 мг/кг (n=12)	555 мг/кг (n=12)
Неврологічний дефіцит, бали	–	38,4±1,1	38,8±1,7	10,7±1,9*#	11,0±0,8*#	9,5±1,3*#	9,2±1,7*#
Маса головного мозку, г	1,68±0,03 *	1,81±0,02	1,66± 0,01*	1,66±0,03*	1,67±0,01*	1,62± 0,02*	1,67± 0,01*
Летальність,%	–	41,6 (5/12)	33,2 (4/12)	0 *#	0 *#	0 *#	0 *#


Примітки: * – p<0,05 відносно групи модельної патології; # – p<0,05 відносно групи пірацетаму.

Гістоструктура і цитоархітектоніка мозку у цій групі збережена, відзначається повнокров'я капілярів з явищами стазу еритроцитів у деяких судинах без розширення їх просвіту. Периваскулярний і перицелюлярний набряк має осередковий характер і найбільш виражений навколо капілярів молекулярного і мультиформного шарів та навколо гліальних клітин (рис. 1А). Ці зміни, очевидно, є результатом евтаназії тварин. Більшість нейронів усіх шарів кори не мають видимих змін, у деяких полях зору одиничні нейрони сірої речовини мають округлу форму, в їх цитоплазмі виявляються оптично порожні дрібні вакуолі, ядра клітин зменшені в розмірах, гіперхромні з нечіткими контурами каріолеми (рис. 1Б).

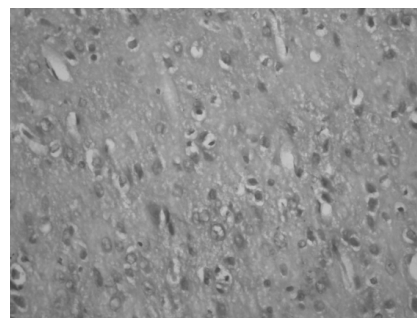
У м'якій мозковій оболонці щурів групи модельної патології відзначається різке повнокров'я судин синусоїдного типу та венул з виразною нерівномірною ектазією останніх (рис. 2 А). У просвітах судин формуються пристінкові аглютинаційні тромби із сегрегацією рідкої частини крові. На деяких ділянках внутрішня поверхня венул відсутня за рахунок десквамації

ендотеліальних клітин, місцями судинна стінка капілярів і синусоїдів зруйнована з виходом еритроцитів за межі судинного русла та формуванням периваскулярних крововиливів. У судинах мікрогемодиркуляторного русла тканини головного мозку виявляється виразне повнокров'я з розширенням капілярів і стазом еритроцитів, що призводить до значного периваскулярного і перицелюлярного набряку, а також набряк й розволокнення нейропіля молекулярного шару кори (рис. 2А). У багатьох шарах сірої речовини нейрони мають ознаки різких дистрофічних змін аж до некрозу. Нейроцити втрачають зірчасту або пірамідну форму, набувають округлої чи овоїдної форми з нечіткими контурами, їх цитоплазма слабо базифільна з наявністю світлих вакуолей. Ядра багатьох клітин перебувають у стані каріолісису, каріопікнозу чи каріорексису (рис. 2Б).

На тлі пірацетаму у м'якій мозковій оболонці спостерігаються зміни, подібні до таких у групі модельної патології: внутрішньосудинне тромботворення, десквамація епітелію, крововиливи, дилатація (рис. 3А), виразний периваскулярний і перицелюлярний набряк мозку по всій зоні сі-

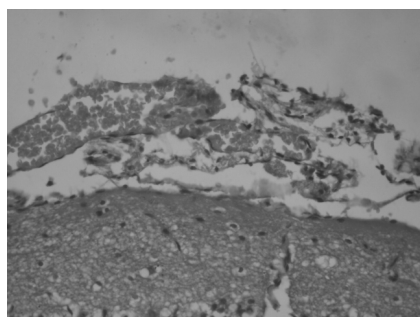


А

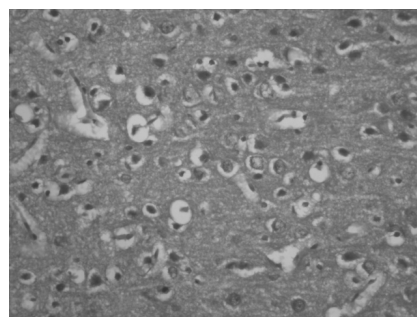


Б

Рис. 2. Фрагмент потиличної ділянки головного мозку щура групи модельної патології. Забарвлення гематоксиліном та еозином. А – збільшення $\times 40$. Б – $\times 400$. Набряк тканини головного мозку, некроз нейронів.



А



Б

Рис. 3. Фрагмент потиличної ділянки головного мозку щура групи пірацетаму. Забарвлення гематоксиліном та еозином. А – $\times 40$. Б – $\times 400$. Тромбоз судин. Набряк тканини головного мозку, дистрофічні зміни багатьох нейронів.

рої речовини, розпушення й розволокнення білої речовини (рис. 3Б).

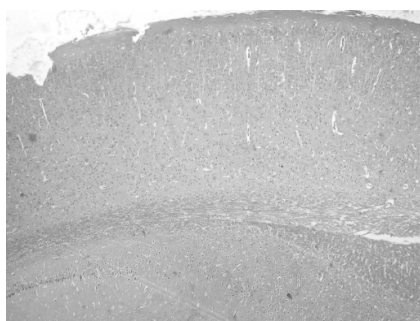
Нейродегенеративні зміни на тлі пірацетаму також подібні до таких у групі модельної патології: уражені нейрони всіх шарів кори. Цитоплазма більшості нейронів світла, вакуолізована, місцями її контури не визначаються. Ядра знаходяться у стані каріолізису, каріопікнозу чи каріорексису (рис. 3Б).

У групі корвітину (100 мг/кг) має місце нерівномірне кровонаповнення м'якої мозкової оболонки з ділянками виразного переповнення кров'ю, дилатації капілярів і синусоїдних судин, тромбоутворення та крововиливів (рис. 4А). На відміну від попередніх груп, спостерігається помірне кровонаповнення капілярів із незначним периваскулярним і перицелюлярним набряком по всій зоні сірої речовини, а більшість нейронів не зазнає морфологічних змін. Але в корі зустрічаються поодинокі нейрони округлої форми з відсутністю відростків, світлою вакуолі-

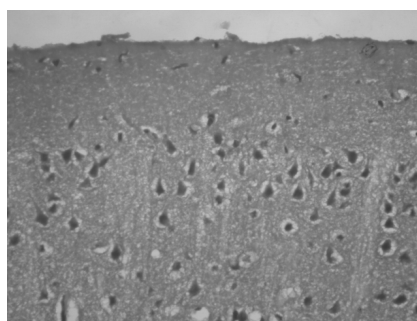
зованою цитоплазмою. Ядра цих клітин перебувають лише у стані каріолізису (рис. 4Б).

У головному мозку щурів групи корвітину (150 мг/кг) на відміну від груп модельної патології, пірацетаму та корвітину (100 мг/кг) гістоструктура і цитоархітектоніка збережені. Відзначається повнокров'я капілярів з явищами стазу еритроцитів у деяких судинах без розширення їх просвіту. Виразність периваскулярного та перицелюлярного набряку незначна (рис. 5А). Відсутні явища дистрофічних та дегенеративних змін нейроцитів (рис. 5Б). Стан нейронів подібний до такого у групі інтактного контролю.

У судинах м'якої мозкової оболонки щурів із ЧМТ, що отримували ліпофлавіон у дозі 377 мг/кг, відзначається лише пристінкове склеювання еритроцитів та сегрегація плазми. Деякі капіляри та судини синусоїдного типу дилатовані, місцями з порушенням цілісності судинної стінки (рис. 6А).

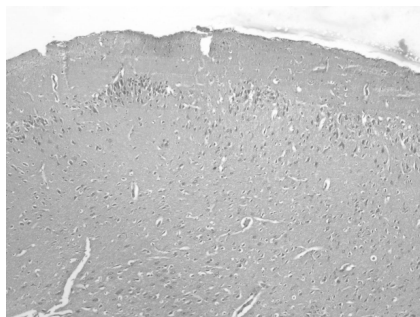

А

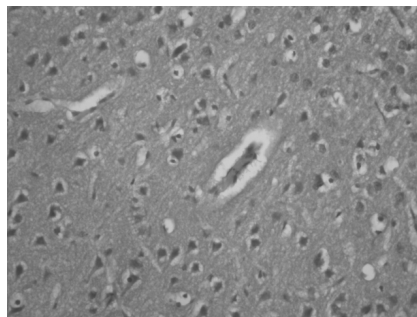


Б

Рис. 4. Фрагмент потиличної ділянки головного мозку щура групи корвітину (100 мг/кг).
Забарвлення гематоксилином та еозином. А – $\times 40$. Б – $\times 400$. Перицелюлярний набряк, дистрофічні зміни окремих нейронів



А



Б

Рис. 5. Фрагмент потиличної ділянки головного мозку щура групи корвітину (150 мг/кг).
Забарвлення гематоксилином та еозином. А – $\times 40$. Б – $\times 400$.
Осередки периваскулярного та перицелюлярного набряку




Рис. 6. Фрагмент потиличної ділянки головного мозку щура групи ліпофлаво­ну (377 мг/кг). Забарвлення гематоксилином та еозином. А – $\times 40$. Б – $\times 400$. Перичелюлярний набряк, дистрофічні зміни одиничних нейронів




Рис. 7. Фрагмент потиличної ділянки головного мозку щура групи ліпофлаво­ну (555 мг/кг). Забарвлення гематоксилином та еозином. А – $\times 40$. Б – $\times 400$. Перичелюлярний набряк.

У тканині головного мозку на тлі ліпофлаво­ну (377 мг/кг) відмічаються осередки кровона­повнення з ознаками помірного периваскулярно­го та перичелюлярного набряку. Дистрофічні та дегенеративні зміни відмічаються лише в окре­мих нейронах зернистого та пірамідного шарів кори, але без ознак деструкції мембрани клітини чи ядра (рис. 6Б).

У м'якій мозковій оболонці щурів із ЧМТ, що отримували ліпофла­вон у дозі 555 мг/кг, відзначається агрегація еритроцитів у вену­лах з obturaцією просвіту капілярів (рис. 7А). Як і в групі корвітину (150 мг/кг), гістоструктура і цитоархітектоніка головного мозку збережені. Відсутні ознаки пошкодження судинного русла. У тканині головного мозку спостерігається по­мірне кровонаповнення з ознаками лише пери­целюлярного набряку зі сплюсненням нейронів. Явища нейродистрофії та нейродегенерації, на відміну від груп модельної патології та пірацета­му, відсутні (рис. 7Б). Стан нейронів подібний до такого у групі інтактного контролю.

Таким чином, в експерименті вивчено по­казники неврологічного дефіциту, маси мозку та летальності щурів із тяжкою закритою ЧМТ

під впливом експериментальної терапії піраце­тамом, корвітином та ліпофлавоном. Неврологіч­ний дефіцит і летальність, як і гістологічні зміни мозку щурів, у групі пірацета­му майже не від­різняються від таких у групі модельної патоло­гії. У групах корвітину та особливо ліпофлаво­ну неврологічний дефіцит і морфологічні зміни головного мозку виражені значно менше. Обидва препарати у дозі 15 мг/кг за кверцетином (а лі­пофла­вон і в дозі 10 мг/кг за кверцетином) по­переджають розвиток нейродеструктивних про­цесів та загибель нейронів. Цей ефект, імовірно, певною мірою реалізується за рахунок інгібуван­ня пероксидного окиснення ліпідів, підвищення активності системи антиоксидантного захисту нейронів та стимулювання пластичної функції нейронів [1, 12, 13, 17]. Результати досліджен­ня підтверджують позитивний дозозалежний вплив обох препаратів кверцетину на перебіг ЧМТ, у т. ч. за критерієм зменшення деструктив­них процесів у тканині головного мозку.

ВИСНОВКИ

У щурів із моделлю тяжкої черепно-мозкової травми корвітин та ліпофла­вон редукують не-

врологічний дефіцит, набряк головного мозку та летальність, зменшують морфологічні ознаки ураження головного мозку. Захисний ефект обох препаратів є особливо виразним у дозі, еквівалентній 15 мг/кг за кверцетином. Але церебропротекторна активність ліпофлавонолу дещо вища за рахунок попередження розвитку нейродеструктивних процесів та патологічних змін у судинах головного мозку. За ефективністю обидва препарати перевищують пірацетам (200 мг/кг).

ПЕРЕЛІК ВИКОРИСТАНИХ ДЖЕРЕЛ ІНФОРМАЦІЇ

1. Билык О.В. Биофлавоноид кверцетин и перспективы его использования в медицине / О.В. Билык, В.К. Рыбальченко, Б.П. Романюк // Загальна патологія та патологічна фізіологія. – 2007. – Т 2, № 1. – С. 4-9.
2. Віничук С.М. Клінічне та біохімічне обґрунтування доцільності комплексного використання цераксону і корвітину в лікуванні гострого ішемічного інсульту / С.М. Віничук, М.М. Прокопів, Г.С. Трепет // Международный неврологический журнал. – 2011. – № 1 (39). – С. 81-91.
3. Гарус А. Особенности диагностики и лечения в остром периоде ушиба головного мозга / А. Гарус // Ліки України. – 2004. – № 5. – С.61-68.
4. Живолупов С.А. Патогенетические механизмы травматической болезни головного мозга и основные направления их коррекции / С.А. Живолупов, И.Н. Самарцев, С.В. Коломенцев // Журн. неврол. и психиатрии. – 2009 – № 10 – С. 42-46.
5. Жилияев С.О. Препарати кверцетину як церебропротектори при тяжкій черепно-мозковій травмі в експерименті / С.О. Жилияев, С.Ю. Штриголь // Фармацевтичний часопис. – 2012. – № 2(22). – С. 125-130.
6. Жилияев С.О. Препарати кверцетину як церебропротектори при експериментальній черепно-мозковій травмі / С.О. Жилияев, С.Ю. Штриголь // Укр. журн. клін. та лабораторної медицини. – 2010. – Т. 5, № 5. – С.100-103.
7. Жилияев С.О., Вплив препаратів кверцетину на наркотичний сон, спричинений алкогolem / С.О. Жилияев, С.Ю. Штриголь // Фармакологія та лікарська токсикологія. – 2012. – № 1(26). – С.11–15.
8. Задорожна Б.В. Травматична хвороба головного мозку (клініка, діагностика, прогнозування) / Б.В. Задорожна // Клін. та експерим. патологія. – 2012. – Т. XI, № 1(39). – С. 58-60.
9. Ельский В.Н. Моделирование черепно-мозговой травмы / В.Н. Ельский, С.В. Зяблицев. – Донецк : Новый мир, 2008. – 140 с.
10. Надлежащая производственная практика лекарственных средств / Ред. Н. А. Ляпунов и др. – К. : МОРИОН, 1999. – С. 508-545.
11. Острая церебральная недостаточность / В.И. Черный, В.Н. Ельский, Г.А. Городник, А.Н. Колесников. – Донецк : ООО «ИПП «Промінь», 2007. – 514 с.
12. Садовник О.В. Фармакотерапевтична ефективність корвітину при травматичному пошкодженні головного мозку: автореф. дис. канд. фарм. наук : спец. 14.03.05. «Фармакологія» / Садовник О.В. – Х., 2011. – 20 с.
13. Слесарчук В.Ю. Антиоксидантна властивість препаратів кверцетину реалізує їх церебропротективну дію / В.Ю. Слесарчук, В.Й. Мамчур // Досягнення біології та медицини. – 2007. – № 2(10). – С. 55-57.
14. Царенко С.В. Интенсивная терапия заболелый и поврежденный мозга / С.В. Царенко, В.В. Крылов // Неврологический журнал. – 2005. – № 2. – С. 9-13.
15. Эйдлин Е.Г. Некоторые аспекты формирования неврологических проявлений при черепно-мозговой травме (травматической болезни головного мозга) / Е.Г. Эйдлин // Вестник СамГУ. – 2006. – №6/2(46). – С. 200-204.
16. Черепно-мозговая травма / А.Н. Бойко, Т.Т. Батышева, Е.В. Костенко [и др.] // Consilium medicum. – 2007. – Т. 9, № 8. – С. 5-10.
17. Bioflavonoids classification, pharmacological, biochemical effects and therapeutic classification / K.R. Narayana, M.S. Reddy, M.R. Chaluvadi, D.R. Krishna // Indian Journal of Pharmacology. – 2001. – № 33. – P. 2-16.

УДК 616.831-001-085.21-028.77

С.А. Жилиев, С.Ю. Штриголь, Р.Ф. Абдулин

**ГИСТОЛОГИЧЕСКИЕ ИЗМЕНЕНИЯ МОЗГА И НЕВРОЛОГИЧЕСКИЙ
ДЕФИЦИТ ПРИ ЭКСПЕРИМЕНТАЛЬНОЙ ЧЕРЕПНО-МОЗГОВОЙ ТРАВМЕ
У КРЫС ПОД ВЛИЯНИЕМ ПРЕПАРАТОВ КВЕРЦЕТИНА**

Исучено дозозависимое влияние препаратов кверцетина – корвитина (водорастворимая форма) и липофлавона (липосомальная форма) – на течение черепно-мозговой травмы по критериям неврологического дефицита, летальности и деструктивных процессов в ткани головного мозга. Максимальный защитный эффект выявлен в группах корвитина и особенно липофлавона (15 мг/кг по кверцетину), но липофлавон проявил большую церебропротекторную активность.

Ключевые слова: корвитин, липофлавон, черепно-мозговая травма, нейродеструкция, церебропротекция.

UDK 616.831-001-085.21-028.77

S.A. Zhilyaev, S.Yu. Shtrygol', R.F. Abdulin

**HISTOLOGICAL CHANGES IN BRAIN AND NEUROLOGICAL DEFICEINCY IN EXPERIMENTAL
TRAUMATIC BRAIN INJURY IN RATS TREATED WITH QUERCETIN PREPARATIONS**

The influence of quercetin preparations corvitin (water-soluble form) and lipoflavon (liposome form) in cranial-cerebral trauma dose-depend treatment, according to neurological deficiency, lethality and destructive processes in the tissue of brain have been studied. Maximal therapeutic effect was revealed in experimental groups of rats treated with corvitin and especially lipoflavon (15 mg/kg of quercetin), but lipoflavon was showed bigger protection of brain.

Key words: quercetin, corvitin, lipoflavon, neurological deficiency, protection of brain, edema of brain.

Адреса для листування:

м. Харків, вул. Мельникова, 12.

Кафедра фармакології, НФаУ.

Тел. (057) 706-30-69

E-mail: stanislav_zhilya@mail.ru

Надійшла до редакції:

23.10.2012