

УДК 615.33:615.322:615.244:616.37-002

О. І. НАБОКА, С. З. ХУАРІ, Ю. Б. ЛАР'ЯНОВСЬКА, В. С. ПТАШИНСЬКА, О. В. ПАВИЧЕНКО

Національний фармацевтичний університет

МОРФОЛОГІЧНЕ ДОСЛІДЖЕННЯ МОЖЛИВОЇ НЕФРОТОКСИЧНОЇ ДІЇ БІ-ТОЛУ ТА КОРЕГУЮЧОГО ВПЛИВУ ЕКСТРАКТІВ ЛАСКАВЦЯ ЗОЛОТИСТОГО ТА КУРАЮ ПАГОРБКОВОГО

Представлені результати морфологічного дослідження можливої нефротоксичної дії Бі-толу та корегуючого впливу спиртових екстрактів кураю пагорбкового і ласкавця золотистого в дозах 5 мг/кг і 10 мг/кг. При мікроскопічному дослідженні в нирках інтактних щурят спостерігали чіткий поділ тканини на кіркову та мозкову речовину. Рисунок капілярних петель клубочків помірно виразний, вміст ядер у межах норми. Звивисті каналці (дистальні та проксимальні) звичайні за розміром, формою. Просвіт каналців добре видний. У мозковому шарі гістоструктура збіральних трубочок та прямих каналців не змінена. Після введення Бі-толу у звивистих каналцях нефрону помічено наявність нефроцитів, схожих на апоптотично змінені клітини. Спостерігали також злушення епітеліальних клітин (у тому числі і апоптотично подібних) у просвіт каналців. Помітно підвищено мітоз епітелію звивистих каналців. У декількох щурят виявлено дрібноосередковий інтерстиціальний нефрит. Після введення екстракту кураю пагорбкового на тлі Бі-толу у щурят виразно поменшало звивистих каналців, в яких видно апоптотично подібні клітини, злушення епітелію у просвіт каналців, особливо після введення дози 10 мг/кг. При використанні екстракту ласкавця золотистого у дозі 10 мг/кг ніяких відхилень від нормального стану звивистих каналців не спостерігали. Після введення кверцетину або силібору на тлі Бі-толу абсолютна більшість звивистих каналців не змінена, зорових ознак наявності апоптотично подібних клітин та поділу нефроцитів практично не спостерігали. Отже, за «апоптозпротекторною» дією у нирках перевагу мав екстракт ласкавця золотистого, який не поступався кверцетину та силібору.

Ключові слова: сульфаніламідні препарати; нефротоксична дія; екстракт ласкавця золотистого; екстракт кураю пагорбкового; гістологія

ВСТУП

Проблема безпеки лікарських препаратів є актуальною в усьому світі. Смертність внаслідок негативної дії лікарських препаратів посідає 5-те місце після серцево-судинних захворювань, хвороб легень, онкологічної патології та травм [1]. Однією з груп медикаментозних препаратів, які часто призначають, є сульфаніламідні. Сульфаніламідні препарати – це перші хімотерапевтичні засоби, які систематично стали застосовувати для попередження та лікування бактеріальних інфекцій у людини [10]. На особливу увагу заслуговують гепатотоксичні і нефротоксичні ефекти антибактеріальних препаратів [5]. Недивлячись на те, що ці лікарські засоби викликають вказані реакції з невисокою частотою, їх широке медичне застосування і значні об'єми використання можуть обумовлювати лікарські ураження печінки і нирок у достатньо великої кількості пацієнтів [4, 7].

Приблизно 5 % пацієнтів, які застосовували сульфаніламідні, отримували ускладнення захворювань нирок [10].

У зв'язку з цим фармакологічна наука приділяє велику увагу пошуку нових ефективних та нешкідливих лікарських засобів із гепато- і нефропротекторною дією, а удосконалення вже існуючих лікарських препаратів, перш за все, спрямоване на підвищення їх специфічності і зменшення побічних ефектів, пов'язаних із фармакологічними властивостями препарату [12, 13].

На сьогодні в Україні з групи сульфаніламідних препаратів широко застосовується вітчизняний препарат Бі-тол виробництва Житомирської фармацевтичної фабрики. Попередніми дослідженнями було встановлено, що Бі-тол у дозі 0,7 мг/кг при двотижневому курсі введення чинить певну гепатотоксичну дію. У щурят розвивається помірно виразний реактивний лікарський підгострий гепатит з зорово помітним підвищенням рівня апоптозу гепатоцитів.

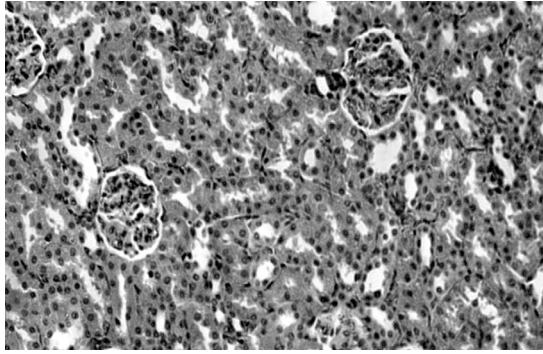


Рис. 1. Нирка інтактного щуряти. Нормальний стан ниркових тілець та звивистих каналців. Гематоксилін-еозин. $\times 200$.

Рослинні екстракти ласкавця золотистого та кураю пагорбкового в певній мірі корегують гепатотоксичну дію Бі-толу, знижують виразність апоптозу гепатоцитів. Метою даного дослідження стало морфологічне вивчення можливої нефротоксичної дії Бі-толу та корегуючого впливу спиртових екстрактів ласкавця золотистого та кураю пагорбкового.

МАТЕРІАЛИ ТА МЕТОДИ

Досліджена морфоструктура нирок щурят з відомою масою 60-100 г, яким протягом 2 тижнів вводили Бі-тол у дозі 0,7 мг/кг; аналогічні органи щурят, які на тлі Бі-толу отримували спиртовий екстракт кураю пагорбкового та спиртовий екстракт ласкавця золотистого у дозах 5 мг/кг та 10 мг/кг або препарати порівняння силібор у дозі 100 мг/кг чи кверцетин у дозі 50 мг/кг, а також нирки інтактних щурят відповідної маси. Виведення щурят з експерименту проводили шляхом декапітації під легким ефірним наркозом згідно з положеннями Європейської конвенції по захисту прав хребетних тварин, що використовуються для дослідження та інших наукових цілей [6]. Гістологічні дослідження проведені у ЦНДЛ

НФаУ (зав. лаб., д. м. н., проф. Штриголь С. Ю.) у співпраці зі ст. н. співр. Лар'яновською Ю. Б. Відібрані зразки органів фіксували у 10 % розчині формаліну, зневоднювали у спиртах зростаючої концентрації, заливали у целоїдин-парафін [2, 11]. Зрізи фарбували гематоксиліном та еозином [7, 8, 11]. Перегляд мікропрепаратів проводили під мікроскопом Granum, мікрофотографування мікроскопічних зображень здійснювали цифровою відеокамерою Granum ДСМ 310. Фотознімки обробляли на комп'ютері Pentium 2,4GHz за допомогою програми Tour View.

РЕЗУЛЬТАТИ ТА ЇХ ОБГОВОРЕННЯ

При мікроскопічному дослідженні у нирках інтактних щурят спостерігали чіткий поділ тканини на кіркову та мозкову речовину. У кірковій речовині видні численні сформовані ниркові тільця, розташовані зі звичайною щільністю. Розмір основної маси ниркових тілець нормальний. Рисунок капілярних петель клубочків помірно виразний, вміст ядер у межах норми. Ступінь розширення капілярів достатній, еритроцити у капілярах розташовані центрально. Просвіт капсули вільний, звичайний за розміром. Звивисті каналці (дистальні та проксимальні частини каналців нефронів) звичайні за розміром, формою. Нефротелій не змінено, ядра чіткі. Як правило, варіювання ядер за кількістю та розмірами відсутні. Просвіт каналців добре видний. У частині каналців відмічено помірне розпушення апікальних відділів нефротелію. У мозковому шарі гістоструктура збиральних трубочок та прямих каналців не змінена. Стан внутрішньоорганних кровоносних судин та строми без особливостей (рис. 1).

Після введення Бі-толу помітних змін у стані ниркових тілець не спостерігали. У звивистих каналцях помічена наявність нефроцитів з більш потужною еозинофільною цитоплазмою та пікнотичним ядром, схожих на апоптотично змінені клітини. Вогнищево

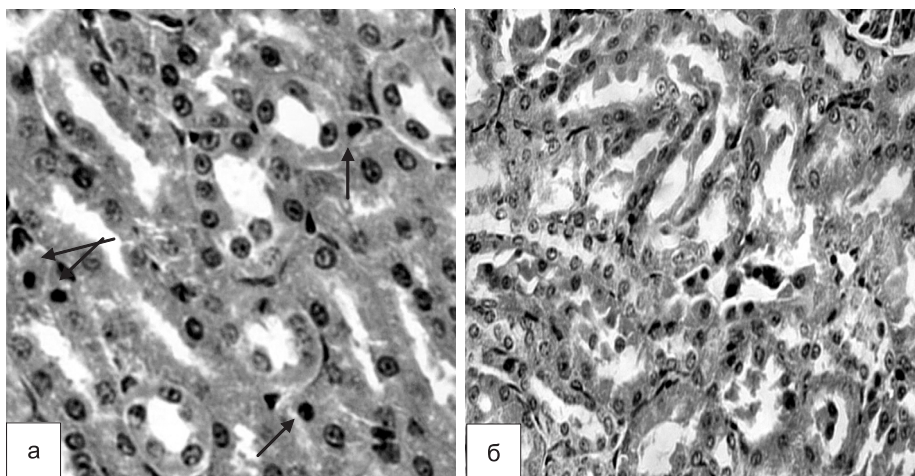


Рис. 2. Нирка щурят після введення Бі-толу:
а – апоптотично подібні епітеліальні клітини у звивистих каналцях ($\times 400$);
б – злушення нефроцитів у просвіт каналців ($\times 250$). Гематоксилін-еозин.

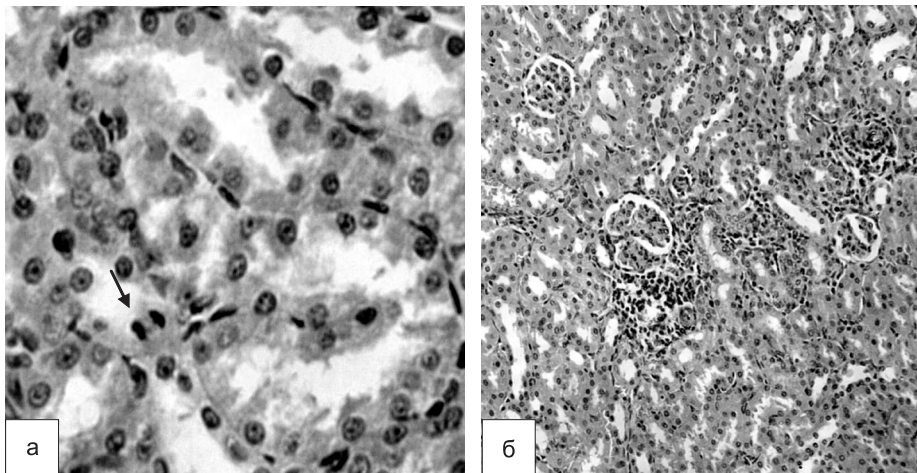


Рис. 3. Нирка щуряти після введення Бі-толу:
а – мітоз у епітеліальній клітині (x400);
б – круглоклітинний інфільтрат у інтерстиції кіркової речовини (x200). Гематоксилін-еозин.

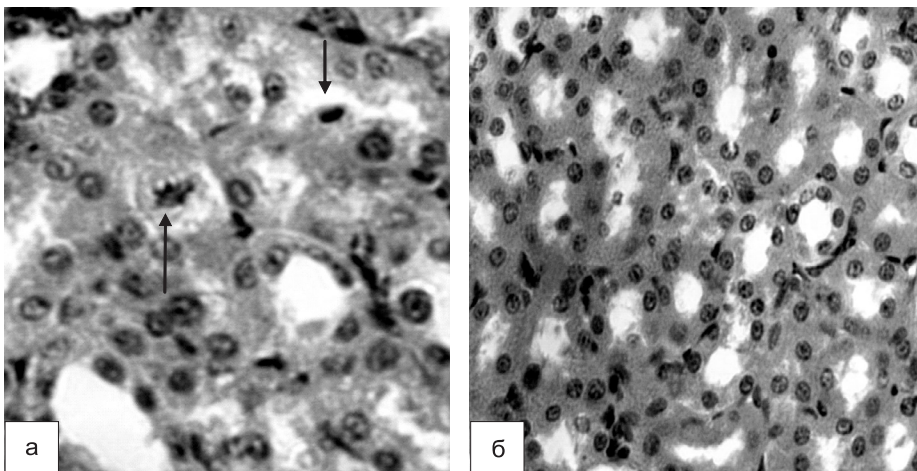


Рис. 4. Нирка щуряти після одночасного введення екстракту кураю пагорбкового у дозі 5 мг/кг (а) та 10 мг/кг (б) та Бі-толу: *а – поодинокі каналці з мітозом та апоптотично подібними клітинами, коливання розміру ядер нефроцитів (x400);*
б – незмінені звивисті каналці (x250). Гематоксилін-еозин.

простежено злушення епітеліальних клітин (у тому числі і апоптотично подібних) у просвіт каналців (рис. 2). Помітно підвищено мітоз епітелію звивистих каналців. Крім того, у декількох щурят виявлено дрібноосередкований інтерстиціальний нефрит (рис. 3).

Після введення екстракту кураю пагорбкового на тлі Бі-толу у щурят виразно поменшало звивистих каналців, в яких видно апоптотично подібні клітини, злушення епітелію у просвіт каналців, особливо після введення дози 10 мг/кг. В той же час ще залишався підвищений рівень поділу епітелію, спостерігали доволі помітне коливання розміру ядер нефроцитів – певна напруга функції клітин (доза 5 мг/кг), поодинокі дрібні круглоклітинні інфільтрати в інтерстиції кіркової речовини (доза 10 мг/кг) (рис. 4, рис. 5).

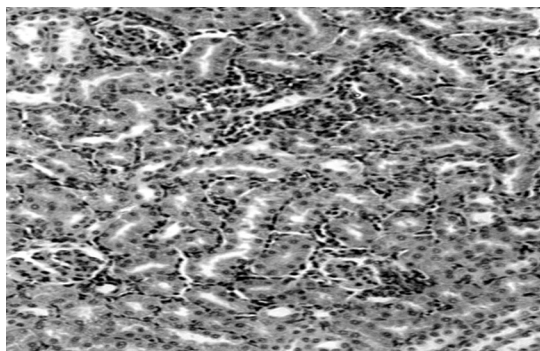


Рис. 5. Нирка щуряти після одночасного введення екстракту кураю пагорбкового у дозі 10 мг/кг та Бі-толу. *Осередки круглоклітинної інфільтрації в інтерстиції кіркової речовини. Гематоксилін-еозин. x200.*

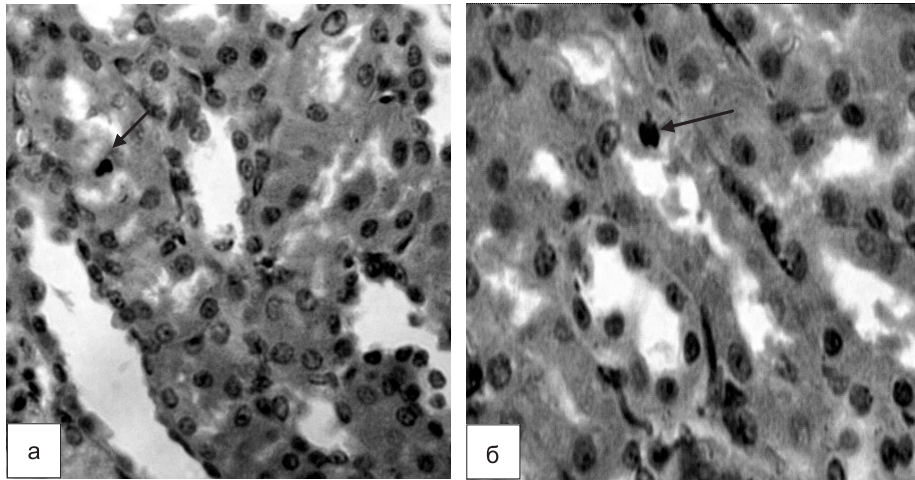


Рис. 6. Нирка щураги після одночасного введення екстракту ласкавця золотистого у дозі 5 мг/кг та Бі-толу:
а – апоптотично подібна клітина; б – мітоз нефроциту. Гематоксилін-еозин. $\times 400$.

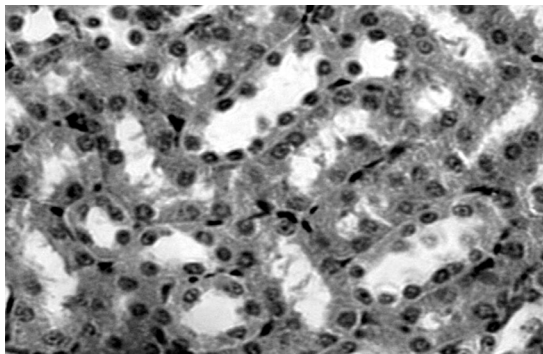


Рис. 7. Нирка щураги після одночасного введення екстракту ласкавця золотистого у дозі 10 мг/кг та Бі-толу. Незмінні звивисті каналці. Гематоксилін-еозин. $\times 400$.

Нормальний стан переважної більшості звивистих каналців спостерігали і після введення щура-

там екстракту ласкавця золотистого на тлі Бі-толу у дозі 5 мг/кг. Лише дуже нечисленні каналці містили апоптотично подібні епітеліальні клітини та нефроцити у стані поділу (рис. 6).

Після введення екстракту ласкавця золотистого у дозі 10 мг/кг ніяких відхилень від нормального стану звивистих каналців не спостерігали (рис. 7).

Після введення кверцетину або силібору на тлі Бі-толу абсолютна більшість звивистих каналців не змінена, зорових ознак наявності апоптотично подібних клітин та поділу нефроцитів практично не спостерігали (рис. 8).

Отже, Бі-тол у дозі 0,7 мг/кг при двотижневому курсі введення чинить певну нефротоксичну дію. Досліджені екстракти в певній мірі корегують нефротоксичну дію Бі-толу, знижують виразність апоптозу в нефроцитах. Перевагу має екстракт ласкавця золотистого.

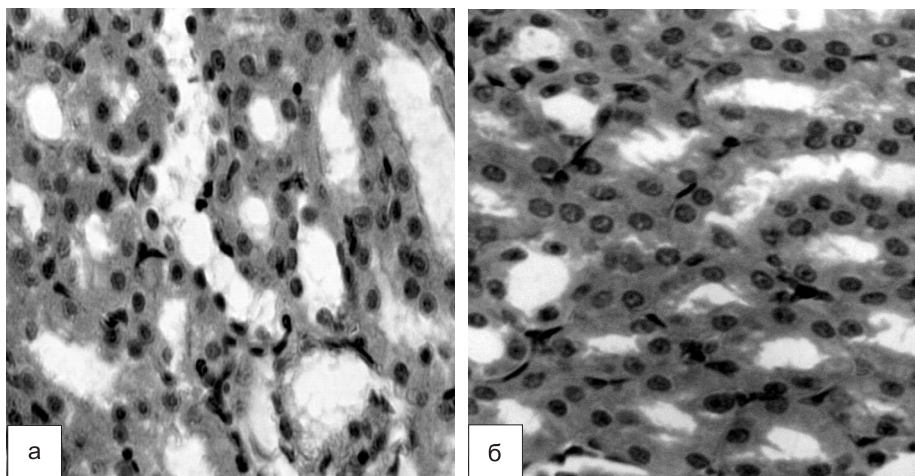


Рис. 8. Нирки щураги після одночасного введення кверцетину (а) та силібору (б) з Бі-толом. Нормальний стан звивистих каналців. Гематоксилін-еозин. $\times 400$.

ВИСНОВКИ

1. При двотижневому курсі введення Бі-толу в дозі 0,7 мг/кг у нирках щурят спостерігали підвищену наявність апоптотично змінених клітин (морфологічні особливості апоптотичних клітин є спільними для будь-яких еукаріотичних клітин).
2. За «апоптозопротекторною» дією у нирках перевагу мав екстракт ласкавця золотистого, який не поступався кверцетину та силібору. Екстракт кураю пагорбкового за таким ефектом поступався обом препаратам порівняння.

**ПЕРЕЛІК ВИКОРИСТАНИХ
ДЖЕРЕЛ ІНФОРМАЦІЇ**

1. Амосова Е. Н. Актуальные вопросы лечения больных ишемической болезнью сердца в сочетании с сахарным диабетом / Е. Н. Амосова // Укр. мед. часопис. – 2008. – У/УІ, № 3 (23). – С. 12-17.
2. Аруин Л. И. Структурные основы адаптации и компенсации нарушенных функций: [руководство АМН СССР] / [Л. И. Аруин, А. Г. Бабаева, В. Б. Гельфанд и др.]. – М.: Медицина, 1987. – 448 с.
3. Биркун А. А. Патологическая анатомия болезней плода и ребенка: [руководство для врачей в 2-х т.] / [А. А. Биркун, В. В. Власюк, П. С. Гуревич и др.]. – М.: Медицина, 1989. – Т. 2. – 416 с.
4. Бондарев Л. С. Современный взгляд на проблему лекарственных гепатитов / Л. С. Бондарев, А. А. Заплотная // Вестник неотложной и восстановительной медицины. – 2008. – Т. 9, № 2. – С. 226-229.
5. Ковтун А. В. Лекарственно-индуцированные поражения печени. Диагностика и лечение / [А. В. Ковтун, А. В. Яковенко, А. Н. Иванов и др.] // Лечащий врач. – 2011. – № 2. – С. 25-32.
6. Кожем'якин Ю. М. Научно-практичные рекомендации з утримання лабораторних тварин та роботи з ними / Ю. М. Кожем'якін, О. С. Хромов, М. А. Філоненко, Г. А. Сайфетдінова. – К.: Авіценна, 2002. – 156 с.
7. Кушнир И. Э. Лекарственные поражения печени / И. Э. Кушнир // Мистецтво лікування. – 2006. – № 8 (34). – С. 43-47.
8. Манских В. Н. Морфологические методы верификации и количественной оценки апоптоза / В. Н. Манских // Бюл. сибирской медицины. – 2004. – № 1. – С. 63-70.
9. Меркулов Г. А. Курс патологистологической техники. – М.: Медицина, Ленингр. отд-ние, 1969. – 424 с.
10. Нестеренко И. С. Иммунохимические методы определения сульфаниламидных препаратов / И. С. Нестеренко, М. А. Нокель, С. А. Еремин // Журн. аналит. химии. – 2009. – Т. 64, № 5. – С. 453-462.
11. Хэм А., Кормак Д. Гистология / Пер. с англ. В 5 т. – М.: Мир, 1983. – Т. 2. – 254 с.
12. Livshits I. K. Therapeutic action of herbal hepatoprotectors in chronic hepatitis / I. K. Livshits, E. I. Belobrodova, A. I. Vengerovskiy // Bull. of Siberian medicine. – 2006. – Ann. 2. – P. 106-109.
13. Ruzhenkova I. V. Basics of Phytotherapy / I. V. Ruzhenkova. – М.: Phenix press, 2005. – 188 p.

УДК 615.33:615.322:615.244:616.37-002**О. И. Набока, С. З. Хуари, Ю. Б. Ларьяновская, В. С. Пташинская, О. В. Павиченко****МОРФОЛОГИЧЕСКОЕ ИССЛЕДОВАНИЕ ВОЗМОЖНОГО НЕФРОТОКСИЧЕСКОГО ДЕЙСТВИЯ БИ-ТОЛА И КОРРЕГИРУЮЩЕГО ВЛИЯНИЯ ЭКСТРАКТОВ ВОЛОДУШКИ ЗОЛОТИСТОЙ И СОЛЯНКИ ХОЛМОВОЙ**

Представлены результаты морфологического исследования возможного нефротоксического действия Би-тола и корректирующего влияния спиртовых экстрактов солянки холмовой и володушки золотистой в дозах 5 мг/кг и 10 мг/кг. При микроскопическом исследовании в почках интактных крысят наблюдали отчетливое деление ткани на корковое и мозговое вещество. Рисунок капиллярных петель клубочков умеренно отчетливый, содержание ядер в норме. Извитые канальцы (дистальные и проксимальные) обычные по размеру и форме. Просвет канальцев хорошо виден. В мозговом слое гистоструктура собирательных трубочек и прямых канальцев не изменена. После введения Би-тола в извитых канальцах нефрона отмечено наличие нефроцитов, сравнимых с апоптически измененными клетками. Наблюдался также слущивание эпителиальных клеток (в том числе и апоптически подобных) в просвет канальцев. Заметно повышен митоз эпителия извитых канальцев. У некоторых крысят выявлен мелкоочаговый интерстициальный нефрит. После введения экстракта солянки холмовой на фоне Би-тола у крысят выражено уменьшилось количество извитых канальцев, в которых видны апоптозоподобные клетки, слущивание эпителия в просвет канальцев, особенно после введения дозы 10 мг/кг. При использовании экстракта володушки золотистой в дозе 10 мг/кг никаких отклонений от нормы не наблюдали. После введения кверцетина или силибора на фоне би-тола абсолютное большинство извитых канальцев не изменено, внешних признаков наличия апоптозоподобных клеток и деления нефроцитов практически не наблюдали. Таким образом, по «апоптозпротекторному» действию в почках преимущество имел экстракт володушки золотистой, который не уступал кверцетину и силибору.

Ключевые слова: сульфаниламидные препараты; нефротоксическое действие; экстракт володушки золотистой; экстракт солянки холмовой; гистология

UDC 615.33:615.322:615.244:616.37-002**O. I. Naboka, S. Z. Khouri, Yu. B. Larianovska, V. S. Ptashinska, O. V. Pavichenko****MORPHOLOGICAL STUDY OF BI-TOL NEPHROTOXICITY AND CORRECTIVE INFLUENCE OF THE EXTRACTS OF BUPLEURUM AUREUM AND SALSOLA COLLINA**

Morphological study of nephrotoxic effect of Bi-tol and corrective influence of alcoholic extracts of Salsola Collina and Bupleurum Aureum (5 and 10 mg/kg) has been conducted. Cortical and medullary kidney tissues of intact rats were clearly visible under microscopic examination. Pattern of glomerular capillary loops are moderately well-defined, content of nucleus is normal. Proximal and distal convoluted tubules are typical by size and shape. The tubule lumen is clearly visible. Histostructure of collecting and straight tubules in the medulla has not changed. After administration of Bi-tol in the convoluted tubules of the nephron revealed the presence of nephrocytes which can be compared with apoptotic-modified cells. Additionally, a desquamation of epithelial cells was observed (including apoptotic-similar ones) in tubules lumen. Mitosis of convoluted tubule epithelial cells is markedly increased. In some infant rats revealed piecemeal interstitial nephritis. After administration of Salsola Collina extract (10 mg/kg) the number of convoluted tubules with apoptosis-similar cells and desquamation of epithelial cells in tubules lumen have significantly decreased. After administration of Bupleurum Aureum (10 mg/kg) no abnormality was observed. After administration of Quercetinum or Siliborum with Bi-tol, the absolute majority of convoluted tubules were not modified. The presence of apoptosis-similar cells and dividing of nephrocytes was not observed. Thus, "apoptosprotective" activity of Bupleurum Aureum extract in kidneys is not inferior Quercetinum and Siliborum.

Key words: sulfonamides; nephrotoxic activity; extract of Bupleurum Aureum; Salsola Collina extract; histology

Адреса для листування:
61002, м. Харків, вул. Мельникова, 12.
Тел. +38(057)706-23-42.
Національний фармацевтичний університет

Надійшла до редакції
11.12.2014 р.