

УДК 636.92:612.64.015.3

DOI: 10.31073/vet_biotech36-05

ДИДОРУК С.,* e-mail: sergiu272011@mail.ru,

ЕНЧУ В., д-р вет. наук, проф., e-mail: enciu@bk.ru

Государственный Аграрный Университет Молдовы

ГУДЗЬ Н., канд. вет. наук, ст. науч. сотр., e-mail: gudznataly@gmail.com

Институт ветеринарной медицины НААН

МОРФОМЕТРИЧЕСКИЕ ИЗМЕНЕНИЯ РЕПРОДУКТИВНОЙ СИСТЕМЫ КРОЛЬЧИХ В ПЕРИОД ПОСТЭМБРИОНАЛЬНОГО РАЗВИТИЯ

Кролик – это разновидность гонохорического животного, который приобретает способность размножения только в определенном возрасте и на определенном уровне развития тела и репродуктивных органов. Развитие половых органов происходит во время внутриутробного периода и продолжается после рождения, вплоть до стадии половой зрелости. Половая зрелость еще не указывает на то, что организм животного подготовлен к размножению. Слишком раннее использование самок в воспроизводстве приводит к тяжёлым последствиям для их организма. Таким образом, определение морфофункциональных возрастных изменений репродуктивных органов у крольчих, предоставит нам ценный научный материал, который можно использовать в практических целях для улучшения репродуктивных показателей животных.

Ключевые слова: кролики, репродуктивная система, морфометрические изменения, половая зрелость.

Введение. В современном животноводстве одной из перспективных направлений является кролиководство. Разведение кроликов имеет особое значение для экономического сектора, учитывая, что кролики обладают высокой плодовитостью и скороспелостью при небольших затратах на их разведение. Использование современного оборудования и технологий воспроизводства этих животных, может без значительных затрат удовлетворить спрос потребительского рынка мясными продуктами обладающими высокой пищевой и биологической ценностью. Учитывая этот факт, современное кролиководство переходит из частного сектора к промышленному производству, используя методы интенсивного выращивания.

Однако использование методов интенсивного воспроизводства этих животных, в некоторых случаях может потерпеть неудачу, так как, применяя современные технологии, кролиководы не учитывают физиологические

* Аспирант – научный руководитель д-р вет. наук, проф. – Енчу В.

принципы и особенности в разведении кроликов. Исходя из этого, большое значение в промышленном разведении кроликов имеет контроль и улучшение процессов воспроизводства этого вида животных.

Разведение, в свою очередь, является одним из наиболее сложных и актуальных вопросов промышленного воспроизводства кроликов. В связи с этим изучение морфофункционального развития органов размножения крольчих позволит использовать полученные данные при решении задач коррекции и управления функциональными процессами репродуктивной системы у них [9, 14].

Согласно данным различных авторов половые изменения у кроликов происходят в возрасте 3–3,5 месяцев [3], в 4–5 месяцев [11] и в возрасте 5–6 месяцев [12], но наиболее важный показатель при определении времени первого спаривания является масса животного. Самки могут спариваться впервые, когда они достигают 75–80% массы тела взрослого. У средних пород это происходит в возрасте 5–6 месяцев, если их масса достигает 2,5–3,0 кг [12].

Цель исследования. Учитывая тот факт, что кролики являются тем видом животных, которые готовы к размножению в определенном возрасте и на определенном уровне развития тела и репродуктивных органов, одной из целей исследования является оценка оптимального возраста при использовании крольчих в воспроизводстве на основе морфометрического анализа сегментов репродуктивной системы учитывая не только массу тела, но и морфологические изменения происходящие в репродуктивной системе самок в зависимости от физиологического возраста.

Материалы и методы исследований. Научные исследования проводились в лаборатории Государственного Аграрного Университета Молдовы, факультета Ветеринарной Медицины, кафедры доклинических наук. Для исследования было отобрано 45 клинически здоровых животных, породы NYPLUS, в возрасте от 10 дней до 8 месяцев, постнатального развития. Материал был отобран на ферме с интенсивным способом разведения кроликов из села Бравичены, Оргеевского района.

В процессе исследования были использованы: анатомические инструменты (скальпель, иглы для рассечения, пинцет и т. д.); штангенциркуль 31C628; анатомическая лупа AFMA; фотокамера Samsung ES70, весы RADWAGPS 210 R2. Использованных в исследовании животных, до убоя, подвергали эвтаназии в соответствии с требованиями действующего законодательства. У животных были отобраны органы репродуктивной системы, которые в дальнейшем подвергались морфометрическому анализу.

Морфометрический метод имеет важное значение для оценки развития организма, для суждения о норме и патологических отклонениях. Стоит

отметить, что при изучении закономерностей развития организма, кроме регистрации качественных признаков органов, измеряют линейные, поверхностные, объёмные величины и массу органов. Согласно данным некоторых авторов, линейные параметры очень хорошо характеризуют рост и развитие организма в целом [1, 2, 5, 6, 9].

В результате морфометрического анализа, в наших исследованиях, были оценены такие показатели как масса яичников, и линейные параметры органов репродуктивной системы крольчих. Также были учтены показатели массы тела и длина животного.

Результаты исследований и обсуждение. В ходе исследований, животных из каждой возрастной группы подвергали взвешиванию и линейному измерению тела, а также проводили морфометрические измерения отделов репродуктивной системы.

Репродуктивная система у самки кролика состоит из: двух яичников, парных яйцеводов, матки – состоящей из двух длинных независимых рогов, которые открываются раздельно во влагалище в виде двух шейных каналов (шейка матки), влагалища, преддверия влагалища и наружных половых органов, представленных вульвой, срамными губами, расположенными между срамной щелью и клитором рисунок 1 [4, 13].

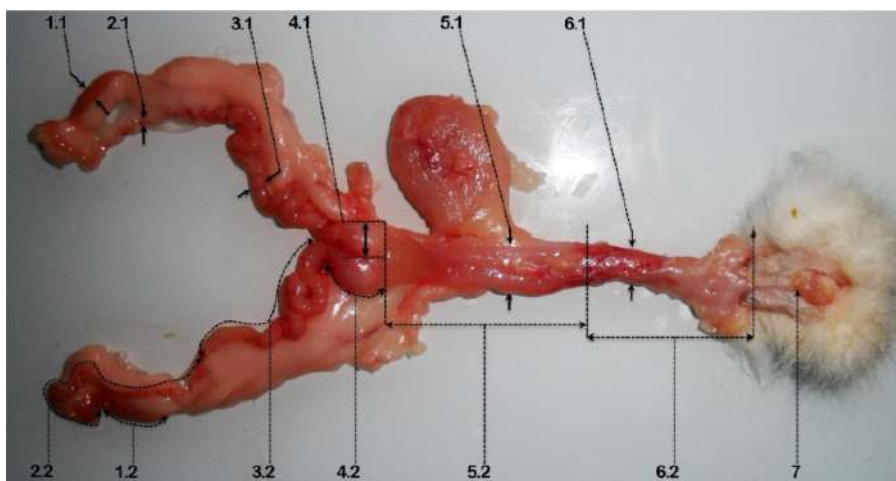


Рис. 1. Морфометрический анализ половых органов у кролика (3 месяца):

1 – яичники: 1.1 – ширина яичника, 1.2 – длина яичника; 2 – маточные трубы: 2.1 – ширина матки, 2.2 – длина матки; 3 – рога матки: 3.1 – ширина матки, 3.2 – длина матки; 4 – шейка матки: 4.1 – ширина шейки матки, 4.2 – длина шейки матки; 5 – влагалище: 5.1 – ширина влагалища, 5.2 – длина влагалища; 6 – преддверие влагалища: 6.1 – ширина преддверия влагалища, 6.2 – длина преддверия влагалища; 7 – половые губы.

В результате измерения массы тела животного и линейных изменений тела были получены следующие результаты, которые представлены в таблице 1.

Таблиця 1

**Изменения массы и линейных показателей тела самок кролика в
постэмбриональном развитии, $M \pm m$**

Возраст животного	Масса тела, г	Длина тела, см
10 дней	201,0 \pm 18,66	24,34 \pm 0,29
1 месяц	639,42 \pm 45,82	31,34 \pm 0,34
2 месяца	1804,74 \pm 46,08	44,16 \pm 0,39
3 месяца	2873,20 \pm 58,50	51,80 \pm 0,38
4 месяца	3664,00 \pm 23,61	54,20 \pm 0,29
5 месяцев	4350,00 \pm 30,62	56,48 \pm 0,25
6 месяцев	4850,00 \pm 50,00	58,90 \pm 0,37
7 месяцев	5150,00 \pm 30,21	60,20 \pm 0,65
8 месяцев	5344,00 \pm 16,81	61,30 \pm 0,42

Согласно анализу данных предоставленных в таблице 1, прослеживается следующее: интенсивность роста массы тела животного наблюдается с первого по второй месяцы развития. Учитывая ежемесячный прирост массы тела животного, определяются три периода роста массы тела животного. В первый период развития, который включает возраст с 10-и дней до 3-х месяцев, происходит увеличение привеса на 2672,20 г. Второй период, включает возраст от 3-х до 5-и месяцев, с увеличением массы тела на 1476,80 г. Третий период от 5-и до 8-и месяцев, в котором увеличение массы тела составило 994,0 г. Согласно полученным данным, мы наблюдаем более интенсивный прирост массы тела животного в первый период и значительное замедление прироста массы тела животного во втором и третьем периодах постэмбрионального развития животного.

В результате измерения длины тела животного наблюдались следующие изменения в длине тела животного. Начиная с 10-и дневного возраста до 2-х месяцев, ежедневный рост составил 0,39см, в 3-х месячном возрасте 0,25см, с 3-х до 6-и месяцев ежедневный рост составил 0,08 см и с 6-и до 8-и месяцев 0,04 см. Таким образом, мы наблюдаем замедление роста длины тела в 3-х месячном возрасте на 35,9% по отношению к периоду от 10-и дней до 2-х месяцев. Начиная с 3-х месяцев до 6-и месяцев происходит замедление роста длины тела, в среднем на 68,0% к 3-х месячному возрасту. В возрасте с 6-и до 8-и месяцев рост длины тела уменьшился на 50,0% по отношению к периоду от 3-х до 6-х месяцев. Исходя из полученных данных, можно констатировать, что рост длины тела животного наблюдается с 10-и дней до 3-х месяцев. Далее в возрасте от 3-х до 8-и месяцев рост длины тела животного замедляется.

Параллельно изменениям массы и длины тела животных, также наблюдались морфометрические изменения в органах репродуктивной системы крольчих.

Яичники представляют собой половые железы репродуктивной системы самок, в которых осуществляется процесс овогенеза и синтез половых гормонов, обеспечивающих регуляцию функций яичников и организма в целом.

Яичник имеет удлинённо-овальную форму, слегка сдавленную спереди. Яичники подвешены на брыжейке яичника, расположенной позади почек, асимметрично, правый яичник краниальнее, чем левый.

Морфометрические параметры яичников варьируют в зависимости от возраста и массы тела животного, таблица 2.

Таблица 2

Изменения массы и морфометрических показателей яичников самок кролика в постэмбриональном развитии, $M \pm m$

Возраст животного	Масса яичника, г	Морфометрические показатели яичников, мм		
		Длина яичников	Ширина яичников	Толщина яичников
10 дней	0,011 \pm 0,002	5,57 \pm 0,17	2,18 \pm 0,24	1,01 \pm 0,08
1 месяц	0,019 \pm 0,002	7,15 \pm 0,40	2,24 \pm 0,16	1,09 \pm 0,09
2 месяца	0,028 \pm 0,002	10,42 \pm 0,94	2,56 \pm 0,1	1,35 \pm 0,07
3 месяца	0,117 \pm 0,013	15,79 \pm 0,89	4,24 \pm 0,35	2,40 \pm 0,13
4 месяца	0,185 \pm 0,010	17,24 \pm 0,71	5,04 \pm 0,47	3,20 \pm 0,21
5 месяцев	0,199 \pm 0,005	18,43 \pm 0,53	5,25 \pm 0,27	3,28 \pm 0,19
6 месяцев	0,212 \pm 0,004	18,96 \pm 0,65	5,64 \pm 0,11	3,57 \pm 0,31
7 месяцев	0,224 \pm 0,010	19,11 \pm 0,41	6,34 \pm 0,08	4,00 \pm 0,24
8 месяцев	0,235 \pm 0,008	19,23 \pm 0,41	6,61 \pm 0,03	4,36 \pm 0,06

Анализируя данные представленные в таблице 2, мы наблюдаем, что в возрасте от 10-и дней до 2-х месяцев, постнатального развития, увеличение массы яичников составило 0,017 г, что характеризует его незначительное увеличение. Возраст от 2-х до 4-х месяцев характеризуется интенсивным увеличением роста массы яичников в 9,15 раз, по сравнению с возрастом от 10-и дней до 2-х месяцев, составляя прирост на 0,157 г. Рост массы яичников в возрасте от 4-х до 8-и месяцев составляет около 0,050 г, что указывает на снижение месячного роста на 68,15% по сравнению с возрастом от 2-х до 4-х месяцев.

На протяжении данного исследования было определено соотношение массы тела животного к массе яичника каждой возрастной группы. Основываясь на данные предоставленные в таблицах 1 и 2, процент массы

яичника от массы тела животного является следующим: в 10-и дневном возрасте – 0,005%; в один месяц – 0,003%; два месяца – 0,002%; в три месяца – 0,004%; в четыре месяца – 0,005%; в пять месяцев – 0,005%; в шесть месяцев – 0,004%; в семь месяцев – 0,004% и в восемь месяцев – 0,004%. Уменьшение соотношения массы яичника к массе тела на 2-м месяце постэмбрионального развития обусловлено увеличением массы тела в 2,81 раза по отношению к животным в возрасте одного месяца.

Исходя из данных, представленных в таблице 2, наблюдается интенсивное увеличение длины яичников, которое происходит в возрасте от 10-и дней до 3-х месяцев, составляя рост на 10,22 мм. В следующие месяцы тенденция роста в длину яичника уменьшается и составляет в возрасте от 3-х до 5-и месяцев – 2,64 мм, что свидетельствует об уменьшении роста примерно на 74,2% по сравнению с возрастом от 10-и дней до 3-х месяцев. В возрасте от 5-и до 8-и месяцев ежемесячный рост составил 0,81 мм, что указывает на снижение роста в данном периоде на 69,3% по отношению к возрасту от 3-х до 5-и месяцев.

Помимо изменений в длине яичников мы также отмечаем определенные изменения ширины и толщины яичников. С 10-и дней до 2-х месяцев среднемесячное увеличение этих параметров выглядит следующим образом: ширина увеличивается на 0,38 мм, толщина на 0,34 мм. В обоих случаях наблюдается интенсивное увеличение между 2-м и 4-м месяцами. Следовательно, средняя ширина увеличивается в 6,53 раза и составляет 2,48 мм, толщина увеличивается в 5,44 раз, то есть, на 1,86 мм, по сравнению с возрастом от 10-и дней до 2-х месяцев. В последующие месяцы с 4-го по 8-й наблюдается снижение роста яичников в ширину и толщину. Таким образом, рост в ширину, за весь период, составлял 1,57 мм, а толщину 1,16 мм, что составляет уменьшение роста ширины на 36,6% и толщины на 37,3% по сравнению с возрастом от 2-х до 4-х месяцев.

Основываясь на полученных данных, мы видим, что увеличение массы и размера яичников наблюдается со второго по четвертый месяцы постэмбрионального развития.

Не менее важными были исследования морфометрических показателей половых путей самки, которые представлены яйцеводами, маткой и влагалищем.

Яйцеводы или маточные трубы являются начальной частью полового тракта самки и представляют собой трубчатый полый орган, который расположен между серозными листами брыжейки. Маточные трубы обеспечивают транспортировку яйцеклетки в полость матки. В то же время в

маточной трубе осуществляется процесс созревания яйцеклетки, оплодотворение яйцеклетки и первые этапы сегментации зиготы.

В период постэмбрионального развития самки в маточных трубах происходят морфометрические изменения их длины и ширины, таблица 3.

Таблица 3

Морфометрические изменения маточных труб и рогов матки самок кролика в постэмбриональном развитии, $M \pm m$

Возраст животного	Маточные трубы, мм		Рога матки, мм	
	Длина, мм	Ширина, мм	Длина, мм	Ширина, мм
10 дней	23,33 \pm 2,91	0,62 \pm 0,08	25,40 \pm 2,54	1,26 \pm 0,13
1 месяц	41,65 \pm 2,94	0,63 \pm 0,04	40,11 \pm 2,62	1,49 \pm 0,20
2 месяца	57,40 \pm 1,92	1,06 \pm 0,08	54,90 \pm 2,10	2,48 \pm 0,18
3 месяца	99,22 \pm 2,48	1,65 \pm 0,39	100,69 \pm 1,77	6,92 \pm 0,57
4 месяца	133,67 \pm 2,12	2,37 \pm 0,09	75,33 \pm 1,04	7,17 \pm 0,24
5 месяцев	137,36 \pm 1,7	2,48 \pm 0,05	72,60 \pm 1,19	7,39 \pm 0,19
6 месяцев	140,7 \pm 1,55	2,58 \pm 0,09	68,69 \pm 0,59	9,52 \pm 0,30
7 месяцев	141,44 \pm 1,81	2,67 \pm 0,09	66,06 \pm 0,84	9,88 \pm 0,32
8 месяцев	142,49 \pm 1,49	2,73 \pm 0,06	65,32 \pm 0,90	10,29 \pm 0,13

Согласно данным, представленным в таблице 3, мы видим, что линейные морфометрические изменения яйцевода начинаются с увеличения длины на 34,07 мм и ширины на 0,44 мм в возрасте с 10-го дня до 2-го месяца. В возрасте от 2-х до 4-х месяцев, наблюдается рост, в длину, на 76,27 мм и в ширину на 1,31 мм. В возрасте от 4-х до 8-и месяцев постнатального развития, мы можем наблюдать снижение роста яйцеводов в длину и толщину, что означает увеличение длины на 8,82 мм и ширины на 0,36 мм. Таким образом, из полученных данных видно, что в возрасте от 2-х до 4-х месяцев, длина увеличивается в 2,24 раза, а ширина в 2,98 раз по сравнению с возрастом от 10-го дня до 2-го месяца. В возрасте от 4-х до 8-и месяцев, наблюдается уменьшение длины на 88,44% и ширины на 72,5% по сравнению с возрастом от 2-х до 4-х месяцев.

Исходя из выше указанного, мы наблюдаем снижение скорости роста маточных труб с 4-го месяца постэмбрионального развития, несмотря на увеличение процентного соотношения к длине тела животного в пяти месячном возрасте.

Матка у кролика состоит из двух длинных рогов, которые открываются во влагалище, разделенные двумя шейными каналами, в результате этого, каждый рог представляет собой, саму матку, которая в итоге фиксируется широкими

маточными связками к стенкам тазовой полости на входе в таз. Длина и ширина их зависит от постэмбриональных стадий развития кролика, таблица 3.

В этом контексте, анализируя данные из таблицы 3, можно видеть, что у крольчих в возрасте от 10-и дней до 3-х месяцев увеличение длины матки (рога матки) составляет 75,29 мм. В возрасте от 3-х до 4-х месяцев, происходят определенные морфологические преобразования развития матки, в результате которых длина матки уменьшается на 35,37 мм, что является на 53,0% меньше роста длины, чем в возрасте от 10 дней до 3-х месяцев.

Наряду с изменениями, происходящими в длине матки, наблюдается периодическое изменение ширины этого органа. Следовательно, у крольчих в возрасте от 10-и дней до 2-х месяцев рост матки в ширину составляет 1,22 мм, в возрасте от 2-х до 4-х месяцев ширина увеличилась на 4,69 мм, что показывает увеличение в 3,84 раза по сравнению с возрастом от 10-и дней до 2-х месяцев. В возрасте от 4-х до 8-и месяцев рост в ширину составил 3,11 мм, что составляет уменьшение на 33,7% по сравнению с возрастом от 2-х до 4-х месяцев.

Исходя из выше указанного, уменьшение роста длины и увеличение ширины рога матки с 4-х месячного возраста обуславливает физиологический метаморфизм, в результате которого матка располагается в тазовой области.

В зоне проникновения рогов матки во влагалище они покрыты общей серозной оболочкой, образуя ложное тело матки.

Шейка матки представляет собой конечную часть рога матки, которая обуславливает связь между маткой и влагалищем. В период физиологического отдыха и в течение беременности шейка матки действует как физический барьер между полостями влагалища и матки. Таким образом, препятствует попаданию патогенов из полости влагалища во внутриматочную полость. При родах вместе с маткой участвует в продвижении плода из полости матки в полость влагалища, тем самым облегчая процесс родов.

Морфометрические изменения этого сегмента репродуктивной системы представлены в таблице 4.

Таким образом, анализируя данные представленные в таблице 4, мы замечаем, что в возрасте от 10-и дней до 3-х месяцев увеличение длины шейки матки составляет 11,05 мм, а в возрасте от 3-х до 4-х месяцев длина шейки матки уменьшается на 0,67 мм, что является на 93,9% меньше роста длины, чем в возрасте от 10-и дней до 3-х месяцев.

Увеличение ширины шейки матки в возрасте от 10-и дней до 2-х месяцев составляет 0,76 мм. В возрасте от 2-х до 4-х месяцев ширина увеличилась на 5,8 мм, что составляет увеличение примерно в 7,63 раз по сравнению с показателем роста в возрасте от 10-и дней до 2-х месяцев. Рост, в ширину

шейки матки, возрасте от 4-х до 8-и месяцев проявляется в увеличении на 1,42 мм, что свидетельствует о снижении на 75,5% по сравнению с ростом в возрасте от 2-х до 4-х месяцев постэмбрионального периода развития шейки матки.

Таблица 4

**Морфометрические изменения шейки матки самок кролика
в постэмбриональном развитии, $M \pm m$**

Возраст животного	Длина, мм	Ширина, мм
10 дней	2,01±0,04	1,13±0,06
1 месяц	2,54±0,23	1,32±0,09
2 месяца	3,60±0,43	1,89±0,08
3 месяца	13,06±0,7	5,21±0,45
4 месяца	12,72±0,68	7,69±0,29
5 месяцев	12,57±0,04	8,62±0,23
6 месяцев	12,48±0,13	8,85±0,66
7 месяцев	12,45±0,19	9,05±0,18
8 месяцев	12,39±0,05	9,11±0,05

Согласно полученным данным морфометрические изменения в шейке матки аналогичны изменениям самой матки.

Еще одной особенностью развития репродуктивной системы у кроликов является процесс овуляции, который появляется только в случае нейрогуморальных возбуждений, вызванных половым актом. Учитывая этот факт, оценка возрастных морфометрических параметров влагалища и вульвы предоставит нам необходимые данные, которые помогут правильно оценить физиологическую зрелость репродуктивной системы у крольчих.

Влагалище представляет собой терминальную часть половой системы самки, вместе с вульвой образует орган совокупления. Влагалище у кролика представляет собой довольно широкую толстостенную и очень длинную трубку, расположенную между устьями (шейками) двойной матки и наружной половой щелью. На вентральной стороне влагалища открывается уретра, которая разделяет влагалище на две части: собственно влагалище и преддверье влагалища. Анализ морфометрических изменений данных сегментов репродуктивной системы представлен в таблице 5.

Таблиця 5

Морфометрические изменения влагалища и преддверья влагалища самок кролика в постэмбриональном развитии, $M \pm m$

Возраст животного	Влагалище, мм		Преддверье влагалища, мм	
	Длина, мм	Ширина, мм	Длина, мм	Ширина, мм
10 дней	24,42±2,01	3,45±0,26	13,56±0,87	2,17±0,18
1 месяц	25,04±1,97	3,87±0,16	22,87±0,95	3,48±0,16
2 месяца	47,61±1,13	5,09±0,2	31,01±1,14	4,08±0,1
3 месяца	54,19± 0,65	7,64±0,49	45,48±0,88	5,28±0,24
4 месяца	74,74±0,88	15,05±0,43	59,62±0,61	11,74±0,28
5 месяцев	81,79±0,70	16,83±0,19	65,27±0,28	12,46±0,18
6 месяцев	82,66±0,24	18,50±0,17	66,88±0,39	12,61±0,19
7 месяцев	82,89±0,66	18,78±0,17	67,19±0,53	12,73±0,40
8 месяцев	83,40±0,47	19,07±0,29	67,36±0,45	12,81±0,16

Данные, исследований репродуктивной системы у кроликов представленные в таблице 5, показывают, что рост длины влагалища в возрасте от 10-и дней до 2-х месяцев составляет 23,19 мм, а ширины 1,65 мм. В возрасте от 2-х до 4-х месяцев, рост в длину составляет 27,13 мм и в ширину на 9,95 мм, что указывает на увеличение в росте длины в 1,7 раз и ширины в 6,0 раз по сравнению с возрастом от 10-и дней до 2-х месяцев. В возрасте от 4-х до 8-и месяцев наблюдается снижение роста влагалища в длину и ширину, таким образом, представляя рост, в длину, на 8,66 мм и ширину на 4,03 мм. Исходя из полученных данных видно, что в возрасте от 4-х до 8-и месяцев, длина влагалища уменьшается на 68,1%, а ширина на 59,5% по сравнению с возрастом от 2-х до 4-х месяцев.

Преддверье влагалища – это конечная часть влагалища, заканчивающаяся под корнем хвоста наружной половой щелью. Половая щель обрамлена по бокам двумя слабо выраженными большими срамными губами, которые соединяясь между собой формируют дорсальную и вентральную спайки. В области вентральной спайки располагается эректильный орган называемый – клитором. В целом, компоненты, упомянутые выше, представляют собой наружный половой орган – вульву.

Согласно данным, представленным в таблице 5, рост, в длину, преддверья влагалища составляет 17,45 мм в возрасте от 10-и дней до 2-х месяцев, 28,61 мм в возрасте от 2-х до 4-х месяцев, что обуславливает увеличение на 64,0% по сравнению с возрастом от 10-и дней до 2-х месяцев. В возрасте от 4-х до 8-и месяцев рост, в длину, составил 7,74 мм, что на 72,9% меньше, чем в возрасте от 2-х до 4-х месяцев.

Рост ширины в возрасте от 10-и дней до 2-х месяцев составил 1,91 мм, в возрасте от 2-х до 4-х месяцев 7,66 мм, тем самым указывает на увеличение в 4,0 раза по сравнению с возрастом от 10-и дней до 2-х месяцев.

В возрасте от 4-х до 8-и месяцев рост в ширину преддверья влагалища составил 1,07 мм, что представляет собой уменьшение на 86,0% по сравнению с возрастом от 2-х до 4-х месяцев.

Выводы и перспективы дальнейших исследований:

1. Основываясь на полученных данных при изучении морфометрических параметров репродуктивной системы у кроликов в возрасте от 10-и дней до 8-и месяцев, установили, что значительное увеличение роста репродуктивных органов наблюдается в период с 2-го по 4-й месяцы послеутробного развития.

2. Уменьшение длины матки обеспечивается за счёт исчезновения петель матки и увеличения её ширины, как следствие, происходит утолщение стенки матки, таким образом, обеспечивая физиологическое расположение репродуктивной системы во время физиологического покоя.

3. Полученные данные могут быть полезны для заводчиков кроликов, как материал для определения оптимального периода включения животных в воспроизводство.

СПИСОК ЛИТЕРАТУРЫ

1. Aragon H.J. Morphometric characteristics of female reproductive organs of New Zealand rabbits with different body weight in peripuberal period of transition / H.J. Aragon, S.J. Suarez, M. Perez-Martinez // *Veterinaria Mexico*. – 2010. – Vol. 41 (3). – P. 211–218.
2. Macroscopic morphometric analysis of genital organs of rabbit does with differing parturitions at 24 hours post-weaning / J. Aragon-Hernandez, F.I. Flores-Perez, C. Hallal-Calleros, M. Perez-Martinez // *Int. J. Morphol.* – 2013. – 31(3). – P. 991–996.
3. Bucataru N. Afaceri în creșterea iepurilor de casă și animalelor de blană / N. Bucataru, V. Maciuc. – Chișinău: Tipografia Centrală, 2009. – 104 p.
4. Organologie: Vol. II: Anatomia animalelor domestice / V. Coțofan, R. Palicica, V. Hrițcu, V. Enciu – Timișoara: Ed. Orizonturi Universitare, 2007. – 476 p.
5. Didoruc S.A. Modificari morfometrice ale sistemului reproductiv la iepuroaice in perioada maturizarii sexuale postnatale / S.A. Didoruc // *Medicina Veterinara*. – 2019. – Vol. 54. – P. 213–218.
6. Effect of *Annona senegalensis* leaves on morphometric parameters of reproductive organs in rabbits / J.T. Dougnon, P.K. Ahossi, A.S. Soha Sas, F.H. Ohouko Okri // *The Journal of Phytopharmacology*. – 2016. – Vol. 5(3). – P. 122–125.
7. Creșterea industrială a iepurilor / N. Fratila, G. Voicu, V. Covas, V. Stanescu – Bucuresti: Ceres, 1985. – 201 p.
8. Popovici M. Obstetrica veterinară, ginecologie și biotehnologii în reproducția animalelor / M. Popovici, A. Budanțev. – Chisinau: Litera, 2002. – 589 p.

9. Томитова Е.А. Морфофункциональные изменения в матке самок яков в различные периоды полового цикла / Е.А. Томитова // Mongolian Journal of Agricultural Sciences. – 2014. – № 13. – С. 153–158.
10. Автандилов Г.Г. Медицинская морфометрия / Г.Г. Автандилов. – Москва: Медицина. – 1990. – 384 с.
11. Балакирева Н.А. Кролиководство / Н.А. Балакирева. – Москва: Колос, 2007. – 232 с.
12. Гончаров В.П. Справочник по акушерству и гинекологии животных / В.П. Гончаров, В.А. Карпов. – Москва: Россельхозиздат, 1985. – 255 с.
13. Жеденов В.Н. Анатомия кролика / В.Н. Жеденов, С.С. Бигдан. – Москва: Советская наука, 1957. – 297 с.
14. Морева С.А. Морфология репродуктивной системы крольчих / С.А. Морева. – Молодежь и наука. – 2017. – № 4. – 6 с.

МОРФОМЕТРИЧНІ ЗМІНИ РЕПРОДУКТИВНОЇ СИСТЕМИ КРОЛИЦЬ У ПЕРІОД ПОСТЕМБРІОНАЛЬНОГО РОЗВИТКУ / Дідорук С., Енчу В., Гудзь Н.В.

Кріль – це різновид гонохоричних тварин, який набуває здатності до розмноження тільки в певному віці і на певному рівні розвитку тіла і репродуктивних органів. Розвиток статевих органів відбувається під час внутрішньоутробного періоду і продовжується після народження, до стадії статевої зрілості. Статева зрілість ще не вказує на те, що організм тварини готовий до розмноження. Занадто раннє використання самок у відтворенні призводить до тяжких наслідків для їх організму. Таким чином, визначення морфофункціональних вікових змін репродуктивних органів кролиць надасть нам цінний науковий матеріал, який можна використовувати в практичних цілях для поліпшення репродуктивних показників тварин.

Ключові слова: кролі, репродуктивна система, морфометричні зміни, статевая зрілість.

MORPHOMETRIC CHANGES OF RABBIT REPRODUCTIVE SYSTEM IN POSTEMBRYONIC DEVELOPMENT / Didoruk S.A., Enchu V.Z., Hudz N.

Introduction. Rabbit farming is of particular importance for the economic sector, given that rabbits have high fecundity and early maturity at low cost of their breeding.

The goal of the work was to assess the optimal age of female rabbits for breeding on the basis of morphometric analysis of segments of the reproductive system.

Materials and methods. Scientific research was carried out in the laboratory of the State Agrarian University of Moldova. For the study, 45 clinically healthy female rabbits were selected, aged from 10 days to 8 months of postnatal development. The organs of the reproductive system were selected from animals, which were subsequently used for morphometric analysis, which characterize the growth and development of the organism.

Results of research and discussion. In the process of postembryonic development, the rabbit female reproductive system undergoes various changes resulting in sexual and physiological maturation of organism.

Analyzing the data obtained in the study of the ovaries, it was determined that percentage ratio of ovarian mass to body weight of the animals decreases in the 2nd month of postembryonic development due to increase in body weight by 2.81 compared to animals of one month age.

Morphometric linear indicators of the ovaries size showed more intensive growth from the 2nd to the 4th months of postembryonic development.

Changes in linear morphometric parameters were also observed at the level of tubular segments of the female reproductive system. We observed decrease in fallopian tubes growth rate from the 4th month of postembryonic development, despite an increase in the percentage ratio to the body length of the animal in five months of age.

The rabbit uterus consists of two long horns that open into the vagina, separated by two cervical canals. It was determined that decrease in length growth and increase in the width of the uterus from 4 months of age causes physiological metamorphism.

Analyzing data on the growth and development of the vagina, it was shown an intensive growth of this organ from 2 to 4 months of postembryonic development.

Conclusions and prospects for further research:

1. Data obtained in the study of the morphometric parameters of the reproductive system in female rabbits from 10 days to 8 months age. It was found that significant increase in the growth of reproductive organs is observed from the 2nd to the 4th month of postembryonic development.

2. Reduction in the length of the uterus is ensured by the disappearance of the uterus loops and increasing of its width resulting in wall thickening, therefore, ensuring the physiological location of the reproductive system during physiological rest.

3. Revealed data can be used for rabbit breeders for determining the optimal breeding period of animals.

Keywords: rabbits, reproductive system, morphometric changes, sex maturity.

REFERENCES

1. Aragon, H.J., Suarez, S.J., Perez-Martinez M., & Aragon, H.J. (2010). Morphometric characteristics of female reproductive organs of New Zealand rabbits with different body weight in peripuberal period of transition. *Veterinaria Mexico*, Vol. 41 (3), 211-218.
2. Aragon-Hernandez, J., Flores-Perez, F.I., Hallal-Calleros, C., & Perez-Martinez, M. (2013). Macroscopic morphometric analysis of genital organs of rabbit does with differing parturitions at 24 hours post-weaning. *Int. J. Morphol.*, 31(3), 991-996.
3. Bucataru, N., & Maciuc, V. (2009). *Afaceri in cresterea iepurilor de casa si animalelor de blana [Business in raising domestic rabbits and fur animals]*. Chisinau: Tipografia Centrala [in Romanian].
4. Coțofan, V., Palicica, R., Hrițcu, V., & Enciu, V. (2007). *Anatomia animalelor domestice. Vol. II, Organologie. [Anatomy of domestic animals. Vol. II, Organology]*. Timișoara: Ed. Orizonturi Universitare, 2007 [in Romanian].
5. Didoruc, S.A. (2019). Modificari morfometrice ale sistemului reproductiv la iepuroaice in perioada maturizarii sexuale postnatale [Morphometric changes of the reproductive system in rabbits during postnatal sexual maturation]. *Medicina Veterinara – Veterinary Medicine*, Vol. 54, 213-218 [in Romanian].
6. Dounon, J.T., Ahossi, P.K., Soha Sas, A.S., & Ohouko, Okri F.H. (2016). Effect of *Annona senegalensis* leaves on morphometric parameters of reproductive organs in rabbits. *J Phytopharmacol*, Vol. 5(3), 122-125.
7. Fratila, N., Voicu, G., Covas, V., & Stanescu, V. (1985). *Creșterea industrială a iepurilor [Industrial growth of rabbits]*. Bucuresti: Ceres [in Romanian].

8. Popovici, M., & Budanțev, A. (2002). *Obstetrica veterinară, ginecologie și biotehnologii în reproducția animalelor [Veterinary obstetrics, gynecology and biotechnology in animal reproduction]*. Chisinau: Litera [in Romanian].
9. Tomitova, E.A. (2014). Morfofunkcionalnye izmeneniia v matke samok iakov v razlichnye periody polovogo tsikla [Morphofunctional changes in the uterus of female yaks at different periods of the reproductive cycle]. *Mongolian Journal of Agricultural Sciences*, 13, 153-158 [in Russian].
10. Avtandilov, G.G. (1990). *Meditcinskaia morfometriia [Medical morphometry]*. Moscow: Meditsina [in Russian].
11. Balakireva, N.A. (2007). *Krolikovodstvo [Rabbit breeding]*. Moscow: Kolos [in Russian].
12. Goncharov, V.P., & Karpov, V.A. (1985). *Spravochnik po akusherstvu i ginekologii zhivotnykh [Handbook of Animal Obstetrics and Gynecology]*. Moscow: Rosselkhozizdat [in Russian].
13. Zhedenov, V.N., & Bigdan, S.S. (1957). *Anatomiia krolika [The rabbit anatomy]*. Moscow: Sovetskaia nauka [in Russian].
14. Moreva, S.A. (2017). Morfologiya reproduktivnoi sistemy krolchikh [Morphology of the rabbit's reproductive system]. *Molodezh i nauka – Youth and science*, 4, 6 [in Russian].