

ктивне і доступне для хворого, який в найкоротші терміни стає працездатним. Пропонується методика моделювання та досліджень процесу оперативного лікування пацієнтів. Проведено тестовий розрахунок інтактною моделі.

Ключові слова: остеопороз, ендопротезування, реабілітація, метод скінченних елементів, еквівалентні напруження, напружено-деформований стан

Вступ. Протягом останніх десятиліть Україна, як і більшість країн, підтверджує сумну статистику збільшення питомої ваги населення старших вікових груп, а відповідно – ризик і частота переломів проксимального відділу стегнової кістки теж значно вищі [1-10]. Пошкодження саме цієї зони, в переважній кількості випадків, характеризують травматизм для означеної групи людей [3]. Переломи ділянки проксимального відділу стегна (31 відповідно до АО) є найбільш складними в плані лікування та переносимості пацієнтами, а прогностично – малообнадійливими [1, 9]. Втрата кісткової маси у вертлюговій ділянці стегнової кістки особами до 85 років може сягати 50% у жінок і 35% у чоловіків. Остеопороз, як основна причина переломів, фігурує у близько 1 млн. випадків на рік, серед них 250 тис. переломів стегна, 500 тис. переломів хребта, 125 тис. переломів зап'ястка та 125 тис. інших переломів [4, 5]. Різниця в частоті остеопоротичних переломів у жінок і чоловіків пояснюється більш прогресивною втратою кісткової маси у представниць слабкої статі та статистично довшою тривалістю життя жінок.

Найбільш вразливими до остеопоротичних переломів проксимального відділу стегна люди стають у віці 80 років. Згідно даних американських вчених, смертність від перелому стегна в жінок після 50 років становить 2,8%, що дорівнює летальності від злоякісних пухлин молочної залози [5, 6]. Смертність у пацієнтів після остеопоротичних переломів стегна впродовж 1 року збільшується з віком і становить приблизно 20%, ще 13% помирають наступного року. У пацієнтів, які залишаються живими протягом 18 місяців, смертність така ж, як у тих, що не мали переломів [2, 7, 8]. Одним із найактуальніших питань травматології та ортопедії являється відновлення функцій опірності кінцівки і рухомості в суглобах. Лікування переломів шийки стегна, особливо в людей старшого віку, потребує додаткових затрат як матеріальних, так і моральних. Традиційне лікування не завжди є ефективним у вирішенні даної проблеми, і постає нагальна необхідність пошуку сучасних методів лікування – це ендопротезування. На сьогоднішній день найбільш широковживаним є тотальне ендопротезування кульшового суглоба.

Дані останніх досліджень показують, що при переломі шийки стегна у хворих старшого віку має виконуватися лише хірургічне лікування, тобто ендопротезування, тоді як нестабільності компонентів ендопротезу в остеопоротичній кістці продовжують гостро стояти перед вченими та лікарями практиками. Одним із факторів ризику, який збільшує втрату кісткової тканини, є вік хворого, важка супутня патологія, метаболічні захворювання кісткової тканини, а також порушення методики хірургічного втручання та ведення хворого в післяопераційному періоді. Застосування фармацевтичних препаратів є однією із умов вирішення проблеми остеопорозу, вони сприяють відновленню кісткової маси.

Мета дослідження – з'ясування ефективності використання препарату бівалос в якості препарату комплексної профілактики остеопорозу у хворих похилого віку після ендопротезування кульшового суглоба та розробка методології комп'ютерного моделювання напружено-деформованого стану (НДС) біомеханічної системи "протез – кістковий сегмент".

Матеріали та методи дослідження. За період 2008-2013 рр. у відділенні

УДК. 539.3:612.76:616.001

В.М. ШИМОН, д.м.н., проф., завід. каф. заг. хірургії з курсами травматології, оперативної хірургії та судової медицини ДВНЗ «Ужгородський нац. ун-т», Ужгород;

В.В. ЛИТВАК, асп. каф. загальної хірургії з курсами травматології, оперативної хірургії та судової медицини ДВНЗ «Ужгородський нац. ун-т», Ужгород;

А.А. ШЕРЕГІЙ, ас. каф. загальної хірургії з курсами травматології, оперативної хірургії та судової медицини ДВНЗ «Ужгородський нац. ун-т», Ужгород;

О.В. ВЕРЕТЕЛЬНИК, м.н.с. каф. ТММіСАПР НТУ „ХПІ”;

М.А. ТКАЧУК, д.т.н., проф., зав. каф. ТММіСАПР НТУ „ХПІ”

МОДЕЛЮВАННЯ ОПЕРАТИВНОГО ЛІКУВАННЯ ОСТЕОПОРОЗУ У ЛЮДЕЙ СТАРШОГО ВІКУ ПІСЛЯ ПЕРВИННОГО ЕНДОПРОТЕЗУВАННЯ КУЛЬШОВОГО СУГЛОБА

На сьогоднішній день одним з найактуальніших питань у травматології та ортопедії є відновлення функцій руху в суглобах. Лікування переломів шийки стегна у хворих похилого віку - це ендопротезування. Воно ефе-

© В.М. Шимон, В.В. Литвак, А.А. Шерей, О.В. Веретельник, М.А. Ткачук, 2014

ортопедії ЗОКЛ ім. А. Новака було проліковано 52 хворих похилого віку (це старше 60 років) з переломами шийки стегна. Хворі були розподілені на декілька груп. Хворі, у яких травми були при падінні з висоти (дерева, даху), склали 12 травмованих, у 20 – при ДТП, при падінні на землю з висоти власного росту у зимовий період сталися травми у 15 хворих. Після незрощення (несправжній суглоб) було проліковано 5 пацієнтів. Після проведеного лікування час від травми був до 1,5 р., де чітко просліджувався асептичний некроз голівки стегнової кістки. Середній вік хворого складав 63-73 роки. Був проведений аналіз поступлення хворих в клініку ортопедії: в першу добу було госпіталізовано 32 травмованих, до 10 днів – 11, після місяця з часу настання травми – 4 травмованих, 2 хворих були переведені для лікування вже після 3 місяців, 3 травмованих з несправжнім суглобом – після 1,5 року лікування в районних лікарнях (травматологічних відділеннях). При зборі анамнезу чітко звертали увагу на такі моменти, як механізм травми, тривалість часу до звернення в медичний заклад, обсяг наданої медичної допомоги. На протязі перших двох діб після травми в клініку було госпіталізовано 38 хворих, тоді як у 2 пацієнтів травма в анамнезі була 8 місяців тому, а у 1 хворого час від травми становив рік.

Первинне ендопротезування кульшового суглоба після перелому та несправжніх суглобів шийки стегнової кістки виконано 41 хворим. Середній вік хворих становить 70 років, у більшості травма була незначна. В 11 хворих травма сталася при сходженні по сходах і вивиху нижньої кінцівки, в 20 хворих – при ковзанні по снігу та падінні, у 7 пацієнтів травма відбулася при вставанні з ліжка, 3 хворих не змогли пригадати, за яких умов виник перелом. За цей період було проведено хірургічне втручання в 38 пацієнтів, інші хворі були на скелетному витягу, де через деякий період зрощень не настало і було проведено первинне ендопротезування.

Обговорення та результати дослідження. Аналізуючи дані літератури та власних досліджень, доходимо висновку, що однополосні протези показані хворим похилого віку старше 70 років з вираженою супутньою патологією. У 38 хворих старшого віку з ушкодженням шийки стегнової кістки в плані консервативної корекції застосовували препарат Бівалос (стронцію ранелату) по 2 г на добу. Призначення Бівалосу починалося відразу після ендопротезування і тривало протягом трьох місяців. При лікуванні несправжніх суглобів шийки стегна хворим крім Бівалосу також призначали Остеогенон. Остеогенон починали призначати за 3 місяці до ендопротезування, а після ендопротезування протягом 1,5 місяців назначали по 2 табл. 3 рази на день, а потім по 1 табл. 3 рази в день на протязі місяця [11].

Умовою хорошої реабілітації хворих в післяопераційному періоді було призначення відповідного лікування: масаж, ЛФК, фітотерапія. ЛФК проводилося разом з палатними лікарями та лікарем реабілітологом в перші 2-3 тижні дозовано, без зайвих навантажень, а з 3-4-го тижня навантаження поступово збільшували. За цей період відмічалася відновлення м'язів оперованої кінцівки та відновлення координації рухів в кінцівці. Відновна терапія в стаціонарі була розрахована на 4 тижні, в подальшому реабілітаційне лікування проводилося амбулаторно за розробленою нами схемою, індивідуально для кожного хворого. Контроль проводили один раз в місяць протягом 6 місяців, а після цього – 1 раз в 3 місяці. Оцінювалися щільність кісткової структури за допомогою денситометра, а також клінічно та рентгенологічно, у деяких хворих проведено комп'ютерну томографію, а також враховувалося стан хворого.

Клінічні прояви ефективності нашої терапії у 32 хворих були виявлені на 4-му тижні після лікування Бівалос та Остеогеном. Це проявлялося покращенням стану хворого, зменшенням болу, нормалізацією сну та активністю хворого. Треба відзначити, що у 38 хворих до хірургічного лікування були скарги на болі, які після хірургічного лікування зменшилися.

На комп'ютерній томографії у 15 хворих було виявлено зменшення кісткової тканини біля ніжки ендопротезу. Відмічено, що у 3 хворих була реакція на остеогенон, яка проявилася висипами на шкірних покриттях та нудотою, в одного пацієнта було погане перенесення препаратів, зниження дози не дало ефекту і препарат було відмінено.

Комп'ютерна модель для дослідження напружено-деформованого стану біомеханічної системи. Аналіз даних, одержаних у ході лікування значної кількості пацієнтів, дав змогу перейти до математичного та комп'ютерного моделювання НДС біомеханічної системи "опорно-руховий апарат – ендопротез кульшового суглоба". Це викликано тим, що при такому моделюванні з'являється потенційна можливість суттєво розширити множину віртуально досліджуваних варіантів поєднань властивостей та стану кісткової тканини пацієнта, з одного боку, і конструкції ендопротезу – з іншого. Таким чином, виникає база для більш обґрунтованого прийняття рішень щодо схем і режимів оперативного та консервативного лікування хворих із остеопоротичними змінами у кістковій тканині, у тому числі – при застосуванні різних медикаментозних засобів.

На реалізацію цієї мети був застосований метод скінченних елементів (МСЕ) для дослідження НДС біомеханічної системи "опорно-руховий апарат – ендопротез кульшового суглоба" [12]. На рис. 1, 2 – геометрична та скінченно-елементна моделі (СЕМ) біомеханічної системи. Ця інтактна модель буде доповнена ендопротезами кульшового суглоба різних конструкцій. Також будуть враховані різко-механічні властивості кісткових тканин, що залежать від віку, статі, типу та дозування препаратів, які застосовуються у медичній практиці (див. вище). Отже, завдяки цьому створено інструмент варіювання вихідної моделі біомеханічної системи. З іншого боку, розроблено способи обробки результатів розрахунків НДС одержаної біомеханічної системи за допомогою МСЕ. Таким чином, з'являється можливість контролю результатів моделювання, а, отже, розв'язання задачі обґрунтування раціональних схем та режимів оперативного і консервативного лікування пацієнтів з остеопоротичними змінами кісткової тканини.

Для прикладу був проведений тестовий розрахунок. На рис.3 приведена модель з навантаженням та закріпленням. Навантаження становило 500Н (що відповідає 50 кг), а також до верхньої опори були прикладені додаткові умови, в результаті яких верхня опора могла рухатися тільки в осьовому напрямку, забезпечуючи умови осьового стиснення.

На рис. 4 представлено картину розподілу

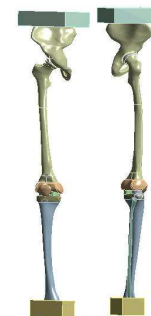

Рисунок 1 – Геометрична модель біомеханічної системи

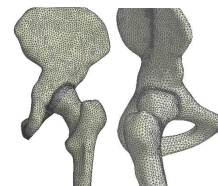


Рисунок 2 – СЕМ біомеханічної системи

еквівалентних (за Мізесом) напружень у елементах дослідженої біомеханічної системи. Надалі ця інтактна модель буде доповнена ендопротезом (рис. 5), а результати багатоваріантних розрахунків сформують спеціалізовану базу даних. Шляхом аналізу одержаних результатів буде визначатися вплив різних чинників на поведінку досліджуваної біомеханічної системи.

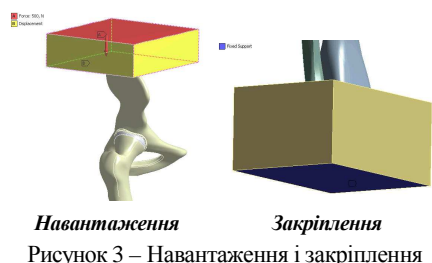
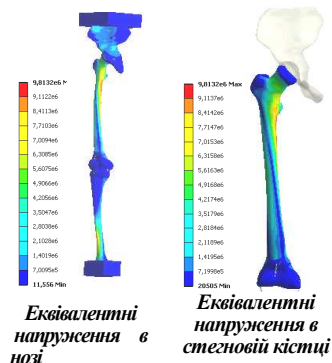
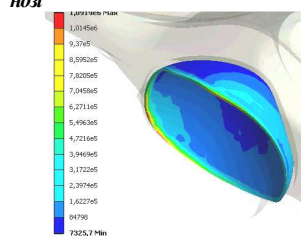


Рисунок 3 – Навантаження і закріплення



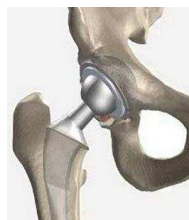Еквівалентні напруження в носі
Еквівалентні напруження в стегнової кістки



Еквівалентні напруження в хрящі тазової кістки
вертлюжної западини

Рисунок 4 – Картини розподілу еквівалентних (за Мізесом) напружень у елементах дослідженої біомеханічної системи

Рисунок 5 – Біомеханічна система



Висновки. У ході досліджень установлено, що оптимальним методом лікування переломів шийки стегна у хворих похилого віку є ендопротезування, яке є ефективним і доступним для пацієнта. Метод дозволяє раннє повернення до працездатності. Дані, які одержані при хірургічному та реабілітаційному лікуванні хворих похилого віку з використанням препаратів Бівалос та Остеогенон, є профілактикою нестабільності компонентів ендопротеза в післяопераційному періоді.

Хірургічне втручання, а особливо з цементним кріпленням – необхідно розглядати як важливий фактор в лікуванні остеопорозу. Крім того, на основі даних, отриманих у ході досліджень, поставлено задачу про комп'ютерне моделювання НДС системи "опорно-руховий апарат – кульшовий протез". Розроблено нову комп'ютерну модель цієї біомеханічної системи, що дає змогу проводити різноманітні дослідження впливу стану кісткової тканини на функціональність, міцність та жорсткість у з'єднанні протеза з кістковою тканиною.

У підсумку розроблені методологічні основи для наукових досліджень впливу остеопоротичних змін на якість первинного ендопротезування кульшового суглоба у подальших дослідженнях. Побудована модель та запропонований підхід будуть застосовані для визначення раціональних схем лікування пацієнтів.

Список літератури: 1. Анкін Л.М., Анкін М.Л. Практическая травматология. Европейские стандарты диагностики и лечения – М.: Книга-плюс, 2002. – 480 с. 2. Гайко Г.В., Л.П. Кукурудза, В.П. Торчинський, В.М. Підгасцький, О.М. Сулима, Т.І. Осадчук. Ендопротезування кульшового суглоба у хворих похилого віку при переломах проксимального відділу стегнової кістки. // Тотальне і ревізійне ендопротезу-

вання великих суглобів: Мат. Наук.-практ. конф. з міжнар. участю.–Київ-Львів, 2003.–С.11-15. 3. Герцен Г.І., Проник А.І., Остапчук М.П., Малаві Амір. – Київ, «Сталь» 2003. – 170 с. 4. Травматология и ортопедия. Руководство для врачей в 3 томах. Т 2. Под ред. Ю.Г. Шапошникова. М.: Медицина, 1997. – 592с. 5. Поворознюк В.В., Нейко С.М., Головач Л.Ю. Глюкокортикоид-індукований остеопороз. – Київ: «ТМК», 2000. – 208 с. 6. Berend KR, Hanna J, Smith TM, Mallory TH, Lombardi AV. Acute hip arthroplasty for the treatment of intertrochanteric fractures in the elderly. - Journal Surgery and Orthopedy Adv. 2005 Winter; 14(4):185-9. 7. Haidukewych G.J., Berry D.J. Hip arthroplasty for salvage of failed treatment of intertrochanteric hip fractures. – Journal of Bone and Joint Surgery America. 2003 May; 85-A(5):899-904. 8. Haentjens P, Casteleyn PP, Opdecam P. Primary bipolar arthroplasty or total hip arthroplasty for the treatment of unstable intertrochanteric and subtrochanteric fractures in elderly patients. - Acta Orthopedic Belgium. 1994;60 Suppl 1:124-8. 9. Haentjens P, Casteleyn PP, De Boeck H, Handelberg F, Opdecam P. Treatment of unstable intertrochanteric and subtrochanteric fractures in elderly patients. Primary bipolar arthroplasty compared with internal fixation.–Journal of Bone and Joint Surgery America. 1989 Sep; 71(8):1214-25. 10. White B.L., Fisher W.D., Laurin C.A. Rate of mortality for elderly patients after fracture of the hip in the 1980's// Journal of Bone and Joint Surgery.-1987.-69A.-P.241-248.11. Шимон В.М., Литвак В.В., Шеретій А.А. Лікування остеопорозу у людей старшого віку після первинного ендопротезування кульшового суглоба // Травма, том 14, № 4, 2013, с.111-113.12. Zienkiewicz O.C. The Finite Element Method. Vol. 1: Basic Formulation and Linear Problems / Zienkiewicz O.C., Taylor R.L. Mc Graw-Hill, London, 1989. No. of pages: 648.

Надійшла до редакції 28.05.2014

УДК. 539.3:612.76:616.001

Моделювання оперативного лікування остеопорозу у людей старшого віку після первинного ендопротезування кульшового суглоба/ М.А.Шимон, В.В.Литвак, А.А.Шеретій, О.В.Веретельник, М.А.Ткачук // Вісник НТУ «ХПІ». Серія: Машинознавство та САПР. – Х. : НТУ «ХПІ», 2014. – № 29 (1072). – С. 177-182. – Бібліогр.: 12 назв. ISSN 2079-0075.

На сьогоднішній день одним из самых актуальных вопросов в травматологии и ортопедии является восстановление функций движения в суставах. Лечение переломов шейки бедра у больных пожилого возраста – это эндопротезирование. Оно эффективно и доступно для больного, который в кратчайшие сроки становится трудоспособным. Предлагается методика моделирования и исследований процесса оперативного лечения пациентов. Проведен тестовый расчет интактной модели.

Ключевые слова: остеопороз, эндопротезирование, реабилитация, метод конечных элементов, эквивалентные напряжения, напряженно-деформированное состояние

Today, one of the most pressing issues in traumatology and orthopedics is to restore the functions of motion in the joints. Treatment of hip fractures in elderly patients is joint replacement. It is effective and available to the patient, which rapidly becomes employable. The methods of modeling and process studies of surgical treatment of patients. Test calculations intact model.

Keywords: osteoporosis, hip replacement, rehabilitation, finite element method, the equivalent stress, stress-strain state