

раторные животные. - М.: Медгиз, 1952. - С. 283. 7. Хакимов, З. З. Фармакодинамика лекарственных веществ, метаболизирующихся в печени, при ожоговой травме у крыс / Хакимов З. З., Наджимутдинов К. Н., Мавлянов И. Р. // Фармакология и токсикология. -1985. - № 2. - С. 103-106. 8. Huang, Y.S., Yang, L.S., Liu, X.S.: Serial experimental and clinical studies on the pathogenesis of multiple organ dysfunction syndrome (MODS) in severe burns. Burns. -1998. -24. -P. 706-16. 9. Ramzy, P.I., Wolf, S.E., Irtun, O., Hart, D.W.: Gut epithelial apoptosis after severe burn: effects of gut hypoperfusion. J.Am.Coll.Surg. -2000. -V.190. -N 3. -P. 281-7. 10. Sevtitt, B.S. Burns. Pathology and therapeutic applications. London, 1957, p. 124. 11. Актовегин. Новые аспекты клинического применения / [под ред. С.А. Румянцевой] – М., 2002.-280 с.

THE INFLUENCE OF EXTRACTS FROM CHICKEN EMBRYOSES AND ACTOVEGIN ON THE LEVEL OF LEUCOCYTES IN RATS WITH EXPERIMENTAL BURNS

Mershynets Yu.A., Timohina Yu.O., Kuznetsova V.G., Zhegunov G.F.

Kharkiv State Zooveterinary Academy, Kharkiv

After modeling the burns of the 3rd level in rat blood the number of leucocytes changes. The influence of extract from chicken embryos and actovegin on the process of regeneration and maintenance the number of leucocytes in rats with experimental burn has been studied. It was found that in rats which were injected by extracts or actovegin, the number of leucocytes in blood increased not only to the norm, but also remained at this level during 14 days.

УДК 619.59+576

МОРФОЛОГИЧЕСКАЯ ХАРАКТЕРИСТИКА ДИФФЕРЕНЦИРОВКИ МИОБЛАСТОВ ЭМБРИОНОВ СВИНЬИ

Мкртчян Г.Л., Саакян К.Т.

Ереванский государственный медицинский Университет, г. Ереван, Республика Армения

Аветисян А.С., Семерджян З.Б.

Институт Молекулярной Биологии НАН РА, г. Ереван, Республика Армения

Восканян Г.Е.

Научный центр оценки и анализа рисков безопасности пищевых продуктов ГНКО МСХ РА, г. Ереван, Республика Армения

Эмбриональный период развития представляет собой важную часть онтогенеза животного. В этот период протекают главные формообразовательные процессы, в результате которых организм приобретает основные признаки, характерные для животного данного вида. Уже в начале прошлого столетия появились работы по эмбриональному развитию крупного рогатого скота, овец и свиней, целью которых было разрешение отдельных конкретных вопросов, возникающих при исследовании эмбриогенеза сельскохозяйственных животных. Одним из таких вопросов является изучение процессов роста и дифференцировки мышечной ткани эмбрионов свиней, что актуально для понимания механизмов восстановления мышечной ткани при различных патологиях [1].

Одним из наиболее важных аспектов дифференцировки миобластов является исследование изменений внутриклеточных процессов в ходе их роста и дифференцировки. Целью наших исследований было изучение и сопоставление морфологических изменений миобластов свиньи по стадиям эмбрионального развития. Стадии развития зародышей определялись в соответствии с периодизацией эмбрионального развития свиней по Магакяну Ю.А. [2]. Автор на строго датированном материале обосновал собственную схему периодизации эмбрионального развития свиньи. Исходя из его схемы в зародышевом периоде, который характеризуется интенсивным процессом образования клеток, закладкой органов и тканей, интенсивнейшими процессами дифференцировки и роста, мы отбирали эмбрионы в конце данного периода в фазе органогенеза или вторичной дифференциации зародыша. Эта фаза охватывает временной промежуток с 16-х до 35-х суток зародышевого развития.

Материалы и методы. Для изучения эмбрионального развития проводились забор супоросных свиноматок. Забор проводился на 10, 15, 25, 35, 45 сутки супоросности. В каждой группе забивалось по три беременные свиноматки и из матки извлекались эмбрионы. Содержание и забой животных проводилось в соответствии с требованиями "AVMA Guidelines on Euthanasia, and local guideline for animal care and use" (осуществлялось под контролем Независимого этического комитета Института Молекулярной Биологии НАН РА, протокол № IRB00004079).

Исследование зародышей свиней и идентификация стадий их эмбрионального развития проводилось по общепринятой методике [3] в модификации Магакяна Ю.А. [2]. Исходя из последней, мы исследовали мышечную ткань 25- и 45-и дневных зародышей. Ткань фиксировали в жидкости Буэна, затем заливали в парафин и готовили серийные срезы, которые окрашивали гематоксилин-эозином и проводили гистологические исследования мышечной ткани. Помимо морфологических изменений учитывали размеры ядер миобластов в соответствии с размерами эмбриона.

Морфометрический анализ проводился с помощью программного обеспечения ImageJ.

Результаты исследований. Исследование проводилось на 25- и 45-и дневных эмбрионах свиньи. Для 25-и дневных эмбрионов было характерно появление признаков организации, типичных для высших млекопитающих. Исследование 45-и дневных эмбрионов было обусловлено тем, что именно в этот срок происходит переход от зародышевого к плодному периоду развития. У свиней эта фаза длится с 35- по 45-е сутки и характеризуется появлением признаков, специфичных для данного вида животного.

У 25-и дневного зародыша, который имел размер около 30- мм и вес около 0.5 гр (табл.) были хорошо заметны зачатки скелетной мускулатуры в виде сегментированных тяжей, которые располагались вдоль формирующегося позвоночного столба.

Последующие измерения проводились на 45-и дневных зародышах, имеющих размеры примерно 100-110 мм и вес в среднем 23.0-23.5 гр (табл.).

Полученные результаты показали, что в эмбриональном миогенезе у свиней на ранних этапах развития зародыша преобладают первичные миобласты. При этом имеется два типа миобластов – первичные, с центральным расположением ядра, и вторичные, с более периферическим расположением ядра. У 25-и дневного зародыша миобласты являются клетками неправильной, полигональной или веретенообразной формы, с довольно крупными ядрами, которые, в основном, имели округлую форму и занимали значительную часть клетки. Последние лежали рыхло на значительном расстоянии друг от друга (рис. 1 А).

У (45-и дневных зародышей) клеточная структура скелетных мышц была представлена незрелыми мышечными трубочками. Ядра у преобладающей части клеток располагались в центре, миофибриллы занимали краевое положение, что свидетельство-

вало о преобладании первичных миобластов и у 45 дневного зародыша. В процессе созревания миобластов площадь ядер этих клеток имела тенденцию к уменьшению. Миобласты устанавливали контакт друг с другом и располагались намного ближе друг к другу.

Ядра миобластов меняли свою форму (рис. 1 Б): вначале они были овальными, затем более вытянутыми, веретеновидными. Коэффициент округлости ядер миобластов достоверно снижался с 0.89 ± 0.02 (25-и дневный зародыш) до 0.61 ± 0.08 ($p < 0.05$) (45-и дневный зародыш).

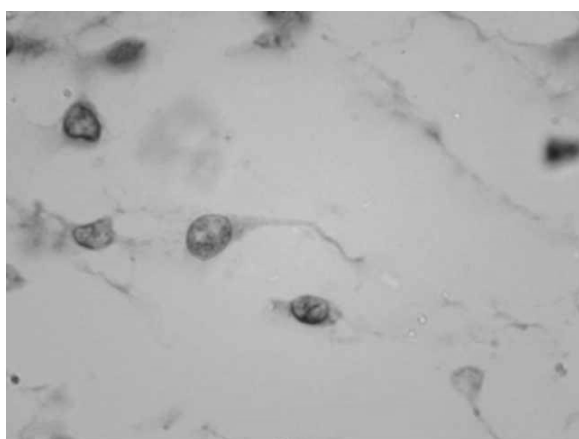
Надо отметить, что ядра незрелых миобластов взрослого организма (стволовые клетки) имеют меньшие размеры по сравнению со зрелыми миоцитами.

Полученные нами данные свидетельствуют о значительных морфологических изменениях в ядрах миобластов, которые происходили при эмбриональной дифференцировке зародышей свиньи.

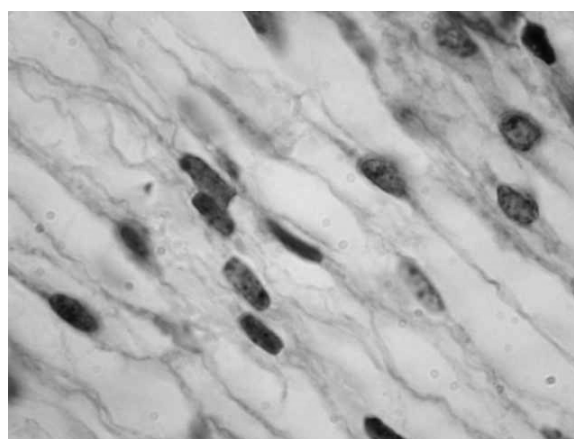
Таблица – Размер и вес зародыша свиньи

Возраст зародыша	Вес зародыша (г)	Размер зародыша (мм)
10 дней	0.00019	0.86
15 дней	0.0036	4.3
25 дней	0.571	30.8
35 дней	4.9	69.1
45 дней	23.3	109.4

Примечание: в таблице приведены усредненные значения веса и размера зародышей, их колебания обычно не превышали 20-30 % от среднего значения



А



Б

Рис. 1 Миобласты зародышей свиньи на различных стадиях дифференцировки. **А** – миобласты 25 дневных зародышей; **Б** – миобласты 45-и дневных зародышей. Окраска гематоксилин-эозином

Список литературы

1. Shi, X., Garry, D. J. Muscle stem cells in development, regeneration, and disease. *Genes and Development* 2006, 20:1692-1708.
2. Маракян, Ю.А. О периодизации развития животных. Сообщение 1. Периодизация эмбрионального развития свиньи. АН Арм.ССР, Зоологический сборник X11, 1962, стр.41-61.
3. Patten, B M. Embryology of the pig 1948.
4. Swatland, H. J. and R. G. Cassens. Prenatal development, histochemistry and innervation of porcine muscle. *J. Anita. Sci.* 1973. 36:343.

MORPHOLOGICAL CHARACTERISTICS OF DIFFERENTIATION OF SWINE EMBRYO MYOBLASTS

Mkrtchyan G.L., Sahakyan K.T.

Yerevan State Medical University, Yerevan

Avetisyan A.S., Semerjyan Z.B.

Institute of Molecular Biology NAS RA, Yerevan

Voskanyan H.E.

Scientific Center for Assessment and Analysis of Risks of Food Safety, Yerevan, Yerevan, RA

Study of swine embryonic myoblasts at different stages of embryonal development, there were identified specific changes in the cell morphology, at their differentiation. In 25 day old embryo myoblasts are polygonal or spindle-shape cells, they localize loosely on the distance from each other. Their nuclei are more likely to have a round shape, rather large and take up a significant part of the cell.

In 45 day old embryo myoblasts establish contacts with each other, and are localized much closer to each other. The nuclei of myoblasts became oval at first and then more elongated, spindle-shaped. In the process of maturation of myoblasts area of the nuclei of these cells tends to decrease.