

УДК 619:616-022.7-078.5

КЛІНІКО-МОРФОЛОГІЧНІ ТА БІОХІМІЧНІ ПОКАЗНИКИ В ОРГАНІЗМІ КУРЧАТ-БРОЙЛЕРІВ ПРИ СТАФІЛОКОКОЗИ, УСКЛАДНЕНОМУ УМОВНО-ПАТОГЕННОЮ МІКРОФЛОРОЮ

Доценко В.О., Павлова Г.В., Сосницький О.І., Сімонович В.М., Пархоменко Л.І.

Луганський національний аграрний університет, м. Луганськ

Нарощування виробництва м'яса, що намітилося в країні останніми роками, успішно вирішується за рахунок розвитку бройлерного виробництва. Для цієї мети використовуються високопродуктивні кроси, удосконалюється система годування бройлерів, скорочуються терміни вирощування та витрати корму на прирости їх живої маси. Проте повній реалізації генетичного потенціалу птаха перешкоджають інфекційні захворювання [5, 6].

В останні десятиліття птахівничі господарства України найбільші збитки несуть від таких бактеріальних інфекцій як стафілококоз, псевдомоноз, ешерихіоз, сальмонельоз, протеоз. За даними літератури головну роль в етіології бактеріальних хвороб птиці відіграють асоціації умовно-патогенної мікрофлори, які різко знижують резистентність птиці в порівнянні з моноінфекцією [2, 4].

Стегній Б.Т., Головко А.М. вважають, що проведення моніторингу інфекційних хвороб в птахівництві має актуальне й практичне значення [5].

Головною причиною виникнення асоційованого стафілококозу є порушення загальної природної резистентності, оскільки в контролі за формуванням аутофлори ведучу роль відіграють специфічні та місцеві імунні реакції організму. У хворій птиці реєструють зниження апетиту, пневмонії, диспепсії, запалення суглобів, синусити, омфаліти. Внаслідок патологічних змін виявляють порушення біохімічних процесів в організмі [2, 3, 4].

Мета роботи. Вивчити особливості клінічного прояву, морфологічних змін і біохімічних показників стану курчат-бройлерів при асоційованому стафілококози.

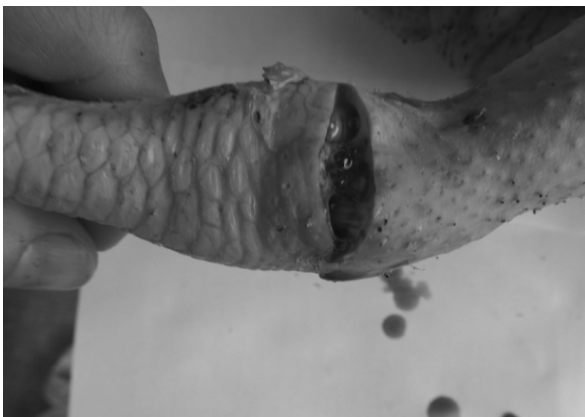Матеріали та методи досліджень. Дослідження проводили на поголів'ї курей-бройлерів кросу «Росс-308». Вивчали епізоотичну ситуацію, клінічні показники та проводили лабораторні дослідження. Для гематологічних досліджень кров брали з підкрильцевої вени. Усього обстежено 10 курчат-бройлерів віком 42–60 діб, хворих на стафілококоз, ускладнений псевдомонозом та протеозом. В якості контрольної групи використовували результати дослідження крові від 10 курчат-бройлерів без видимих ознак захворювання віком 42–60 діб. Усіх хворих курчат обстежували за клінічними критеріями: в крові визначали рівень гемоглобіну, кількість еритроцитів, лейкоцитів, еозинофілів, моноцитів, базофілів, кольоровий показник, швидкість зсідання крові, кількість палочкоядерних і сегментоядерних нейтрофілів; у сироватці крові визначали рівень загального білку, альбумінів, активність аланінамінотрансферази (АлАТ), аспартамінотрансферази (АсАТ), холестеролу, глюкози, за методами, наведеними в довідниках з клінічної біохімії [1, 3].

Середню арифметичну, середньоквадратичну помилку, а також середнє квадратичне відхилення обчислювали за допомогою програми EXCEL. Для визначення вірогідності одержаних результатів користувалися таблицею Ст'юдента.

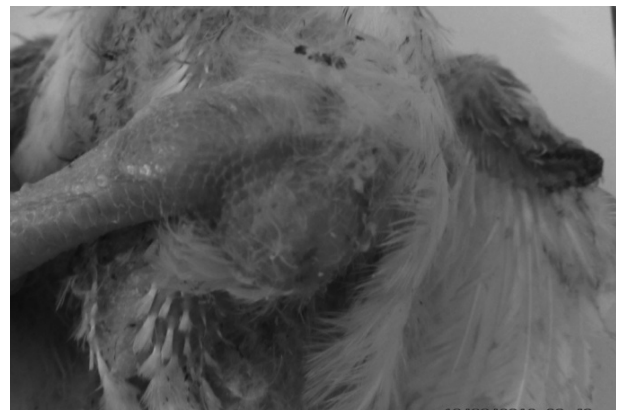
Результати досліджень та їх обговорення. При клінічному обстеженні хворих курчат реєстрували млявість, загальне пригнічення, схильність до скупчення, блідість сережок, кон'юнктивіти, хворобливість та запалення суглобів кінецьків, під крилами, на грудині та стегнах гангренозно-геморагічні змінення, струпи, ерозовані ділянки шкіри, абсцеси.

При патоморфологічному дослідженні реєстрували повнокров'я паренхиматозних органів, у деяких випадках збільшення селезінки та нирок, серозний перикардит, набряклість слизових оболонок і тканин трахеї, пневмонії, вміст шлунка не перетравлений, темно-зеленого кольору, ентерити.

У деяких курчат порожнини суглобів заповнені великою кількістю сіновіальної рідини, іноді серозно-фібринозним ексудатом, казеозними масами. Сіновіальна оболонка набрякла, гіперімована, суглобовий хрящ ерозований (рис. 1).



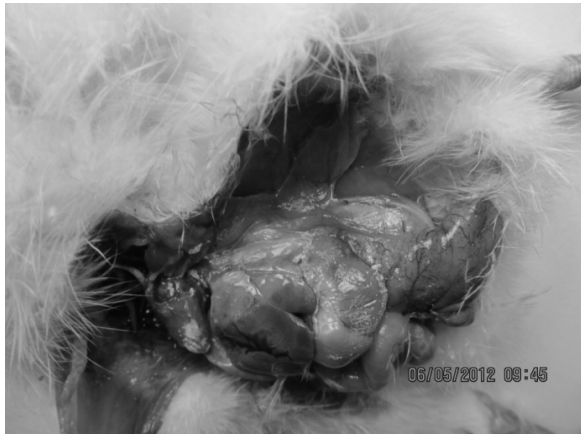а



б

Рис. 1. Суглобова форма захворювання: а) запалення суглобів; б) збільшення та заповнення суглобової порожнини серозною рідиною.

У деяких випадках відмічали підшкірні крововиливи, кров'яні інфільтрати, набряки. Серце збільшено, на ендокарді виявляли крошковаті налягодження. У більшості хворих курчат реєстрували вогнешеві некрози в печінці, у селезінці інфаркти (рис. 2).



а



б

Рис. 2. а) фібринозні накладення на ендокарді; б) вогнещеві некрози в печінці.

Результати морфологічних досліджень крові представлені в табл. 1.

Таблиця 1 – Морфологічні показники крові курчат-бройлерів, хворих на стафілококоз, ускладнений умовно-патогенною мікрофлорою $M \pm m / Lim$, (n=10)

Показники крові, одиниці виміру	Норма	Контрольна група (n=10)	Хворі курчата (n=10)
Гемоглобін, г/л		85,5±0,89	82,5±1,01*
	86,4	82-90	80-90
Еритроцити, Т/л		2,8±0	3,2±0,04***
	3,4-4,0	2,78-2,82	3,0-3,4
Кольоровий показник		1,6±0,01	0,9±0,01***
	1,7	1,57-1,63	0,82-0,93
ШОЕ, мм/год		3,6±0,18	14,3±1,16***
	4,0-6,5	3,0-4,2	11-21
Лейкоцити, г/л		22,0±0,88	36,3±1,6***
	26,6	19-25	29-41
Еозінофіли, %		3,0±0,22	3,7±0,15*
	3,7	1,9-4,0	3-5
Моноцити, %		3,3±0,17	2,7±0,26
	4,22	2,5-4,3	2-4
Лімфоцити, %		56,1±1,53	62,9±0,64***
	70,06	51-61	65-60
Базофіли, %		1,2±0,13	1,7±0,15*
	0,47	1-2	1-2
Палочкоядерні, %		1,0±0,05	4,2±0,29***
	1,2	0,7-1,0	3-5
Сегментоядерні, %		23,4±0,74	25,7±0,82
	26,8	20,1-27,5	21-29

Примітка: * – $P < 0,05$; ** – $P < 0,01$; *** – $P < 0,001$.

При гематологічному дослідженні крові курчат-бройлерів було встановлено достовірне зниження гемоглобіну (на 10 %) та кольорового показнику (на 50 %) за рахунок низького ступеня гемоглобінації еритроцитів, кількість яких знижено на 20 %. Тобто у курчат має місце гіпопластична анемія. Також майже в 2,5 рази підвищено ШОЕ, нейтрофільний лейкоцитоз зі зрушенням ядра вліво, що вказує на запальний процес в організмі.

Результати біохімічних досліджень сироватки крові курчат представлені в табл. 2.

Аналізуючи результати біохімічних досліджень, було виявлено збільшення загального білка на 10 %, зниження рівня альбумінів на 50 %, достовірне підвищення глобулінової фракції (у 1,5 рази), що свідчить про гострий запальний процес. Також реєстрували значне підвищення АсАТ (у 2 рази), АлАТ (у 2 рази), що вказує на руйнування гепатоцитів і, ймовірно, епітелію нирок. Крім того, спостерігалось достовірне підвищення холестеролу (у 2 рази), що характерно при захворюваннях печінки, ниркової недостатності.

Підсумовуючи одержані дані слід зазначити, що внаслідок інфекційного процесу в організмі порушуються біохімічні реакції, вивчення яких допомагає діагностувати на ранніх стадіях розвиток патологічного процесу, оцінювати ефективність лікування хворої птиці та робити прогностичний висновок.

Таблиця 2 – Біохімічні показники сироватки крові курчат-бройлерів, хворих на стафілококоз, ускладнений умовно-патогенною мікрофлорою, $M \pm m / \text{Lim}$, (n=10)

Показники крові, одиниці виміру	Норма	Контрольна група (n=10)	Хворі курчата (n=10)
Загальний білок, г/л		35,7±0,45	42,3±0,42***
	39,5	33-37	40-44
Альбуміни, %		40,9±0,28	22,1±0,41***
	44,5	40-42	20-23
АлАТ, ммоль/год*л		0,08±0	0,41±0,01***
	0,13	0,07-0,09	0,37-0,45
АсАТ, ммоль/год*л		1,72±0,05	3,23±0,04***
	1,5	1,5-1,9	3,12-3,51
Холестерол, ммоль/л		2,76±0,06	4,25±0,03***
	2,6	2,4-3,0	4,11-4,38
Глюкоза, ммоль/л		11,15±0,14	12,38±0,08***
	11,1	2,4-3,0	12,01-12,71

Примітка: * – $P < 0,05$; ** – $P < 0,01$; *** – $P < 0,001$.

Висновки. 1. Встановлено, що при стафілококозі, ускладненому псевдомонозом і протеозом у курчат-бройлерів спостерігається загальне пригнічення, кон'юнктивіти, хворобливість і запалення суглобів кінцівок, гангренозно-геморагічні змінення на шкірі. Відмічені фібринозні накладення на ендокарді, некроз печінки, серозний перикардит, набрякність слизових оболонок і тканин трахеї, пневмонії.

2. За результатами гематологічного дослідження у курчат-бройлерів при асоційованому стафілококозі визначено гіпопластична анемія, нейтрофільний лейкоцитоз зі зрушенням ядра вліво, підвищення ШОЕ.

3. При асоційованому стафілококозі у курчат-бройлерів виявлені гіпоальбумінемія, гіперглобулінемія, гіперхолестеролемія, зростання активності маркерних ферментів (АлАТ, АсАТ).

4. Результати проведених клінічних, лабораторних досліджень вказують на наявність в організмі у курчат-бройлерів при асоційованому стафілококозі основних синдромів ураження печінки: цитолітичного, гепатодепресивного та синдромів ураження нирок: цитолітичного, ниркової недостатності.

Розробка та вдосконалення методів діагностики, лікування, профілактики асоційованого стафілококозу у курчат-бройлерів.

Список літератури

1. Гематология [Текст] : справочник / сост. К.М. Абдулкадыров [и др.]. – М., 2004. – 345 с.
2. Бакулин, В.А. Болезни птиц [Текст] / В.А. Бакулин. – СПб., 2006. – 688 с.
3. Клінічна діагностика внутрішніх хвороб тварин [Текст] / В.І. Левченко [та ін.]. – Біла Церква, 2004. – 608 с.
4. Биохимические и морфологические показатели крови цыплят-бройлеров при различном уровне обменной энергии и минеральном составе рациона [Текст] / Е.А. Сизова [и др.] // Вестн. ОГУ. – 2009. – № 6. – С. 340–343.
5. Стегній, Б.Т. Серологічний моніторинг вірусних хвороб промислової та свійської птиці АР Крим [Текст] / Б.Т. Стегній, А.М. Головка // Вет. медицина : міжвід. темат. наук. зб. – Х., 2011. – Вип. 95. – С. 271–274.
6. Bertolatti, D. Characterization of drug-resistant *Staphylococcus aureus* isolated from poultry processing plants in Western Australia [Text] / D. Bertolatti, O'Brien, W.B. Grubb // Int. J. Environ. Health Res. – 2010. – Vol. 13, № 1. – P. 43–45.

CLINICAL-AND--MORPHOLOGICAL AND BIOCHEMICAL INDEXES IN CHICKENS-BROILERS AT STAPHYLOCOCCOSIS COMPLICATED WITH CONDITIONALLY-PATHOGENIC MICROFLORA

Dotsenko V.O., Pavlova G.V., Sosnitskiy O.I., Simonovich V.M., Parkhomenko L.I.

Lugansk National Agrarian University, Lugansk

Under staphylokokosis, complicated by pseudomonosis, proteosis, in chickens-broilers was registered hypoplastic anaemia, neutrophilic leucocytosis with the change of kernel to the left, increasing of SES, hyipoproteinemia, hyperglobulinemia, hypercholesterinemia, and increasing activity of marker enzymes (AlA T, ASAT).

УДК 619:615.93

ИЗУЧЕНИЕ ГЕМАТОЛОГИЧЕСКИХ И БИОХИМИЧЕСКИХ ПОКАЗАТЕЛЕЙ КРОВИ ОВЕЦ ПРИ ВВЕДЕНИИ МОНИЛИФОРМИНА И ПРИМЕНЕНИИ СОРБЕНТОВ

Ермолаева О.К., Танасева С.А.

ФГБУ «Федеральный центр токсикологической, радиационной и биологической безопасности», г. Казань, Российская Федерация

Известно, что животноводство несет серьезные экономические потери от снижения продуктивности и воспроизводства сельскохозяйственных животных, возникающих при микотоксикозах.

В последние годы во многих странах мира отмечается тенденция к поражению зерновых грибами рода *Fusarium*, в частности в нашей стране менее изученном регионе Среднего Поволжья *Fusarium moniliforme*, продуцирующий микотоксин монилиформин [1; 2; 3].

Несмотря на высокую токсичность и канцерогенность, в настоящее время нет эффективных средств фармакологической профилактики и лечения микотоксикозов животных, недостаточно работ по уменьшению содержания микотоксина монилиформина в кормах.

Все вышесказанное подтверждает, что проблема профилактики микотоксикозов, в частности монилиформинотоксикоза, является актуальной, поэтому целью наших исследований было изучение влияния сорбентов на течение монилиформинотоксикоза