УДК 618.14+618.11:616.393+616.05652]616-092.9

©І. Я. Кузів

ДВНЗ "Тернопільський державний медичний університет імені І. Я. Горбачевського"

ОСОБЛИВОСТІ СТРУКТУРНОЇ ПЕРЕБУДОВИ ЯЄЧНИКІВ САМОК БІЛИХ ЩУРІВ З МОДЕЛЬОВАНИМ ОЖИРІННЯМ ТА АЛІМЕНТАРНИМ ВИСНАЖЕННЯМ

ОСОБЛИВОСТІ СТРУКТУРНОЇ ПЕРЕБУДОВИ ЯЄЧНИКІВ САМОК БІЛИХ ЩУРІВ З МОДЕЛЬОВАНИМ ОЖИРІННЯМ ТА АЛІМЕНТАРНИМ ВИСНАЖЕННЯМ – В результаті дослідження самок білих щурів з експериментальним ожирінням та аліментарним виснаженням було виявлено зміну їх гормонального фону. У тварин з аліментарним виснаженням спостерігали зниження базового рівня естрогенів внаслідок зменшення питомої частки жирової клітковини, що супроводжувалося гіперплазією яєчників і посиленням процесу фолікулогенезу. Натомість, при модельованому ожирінні, в експериментальних тварин відмічали формування гіперестрогенового фону, що було спричинено активацією позагонадного синтезу естрогенів надмірно розвинутою жировою клітковиною і супроводжувалося зниженням функціональної активності яєчників.

ОСОБЕННОСТИ СТРУКТУРНОЙ ПЕРЕСТРОЙКИ ЯИЧНИКОВ САМОК БЕЛЫХ КРЫС С МОДЕЛИРОВАННЫМ ОЖИРЕНИЕМ И АЛИМЕНТАРНЫМ ИСТОЩЕНИЕМ – В результате исследования самок белых крыс с экспериментальным ожирением и алиментарным истощением было обнаружено изменение их гормонального фона. У животных с алиментарным истощением наблюдалось снижение базового уровня эстрогенов вследствие уменьшения удельной доли жировой клетчатки, что сопровождалось гиперплазией яичников и усилением процесса фолликулогенеза. В то же время, при моделированном ожирении, у экспериментальных животных отмечалось формирование гиперестрогенового фона, что было вызвано активацией экстрагонадного синтеза эстрогенов чрезмерно развитой жировой клетчаткой и сопровождалось снижением функциональной активности яичников.

FEATURES OF OVARIES RESTRUCTURING OF FEMALE WHITE RATS WITH SIMULATED OBESITY AND ALIMENTARY EMACIATION – In the research of female white rats with experimental obesity and alimentary emaciation there were found hormonal changes. In animals with alimentary emaciation was observed lower baseline estrogen levels due to the reduction of specific fat particles, accompanied by hyperplasia of the ovaries and of reinforcing the folliculogenesis. However, in experimental animals with simulated obesity was found formation of hyperestrogen background, which was caused by activation of extragonadal estrogen synthesis by overly developed fatty tissue and was accompanied by a decrease in functional activity of the ovaries.

Ключові слова: яєчники, фолікули, естрогени, ожиріння, виснаження, кольпоцитологія.

Ключевые слова: яичники, фолликулы, эстрогены, ожирение, истощение, кольпоцитология.

Key words: ovaries, follicles, estrogen, obesity, emaciation, colpocytology.

ВСТУП Жирова тканина як активна ланка ендокринної системи відіграє значну роль у регуляції обміну речовин та процесів метаболізму в цілому. Однією з найважливіших її функцій є участь в синтезі стероїдних гормонів, а саме естрогенів. Безумовно, гормональна активність жирової тканини впливає на функціональний стан ряду органів і систем, разом з тим, репродуктивної. Саме тому від питомої частки жиру в жіночому організмі залежить збалансованість її гормонального фону і фертильний статус.

Кожен акушер-гінеколог знає про порушення репродуктивного здоров'я у більшості жінок з ожирінням. Зміна менструального циклу (дисфункціональні маткові кровотечі, олігоменорея, аменорея), первинне чи вторинне безпліддя, висока частота гінекологічних захворювань, невиношування вагітності, розвиток гіпотрофії плода, гестозів, ускладнення під час пологів та в післяпологовому періоді, висока частота репродуктивних втрат – ось неповний перелік порушень репродуктивного здоров'я у жінок з ожирінням [7, 8].

Разом з тим, зниження маси тіла жінки на 10–17 % від вихідного рівня призводить до серйозних змін метаболічних процесів в організмі, функцій ендокринної та репродуктивної систем. Клінічно це проявляється порушенням менструальної функції, вторинною аменореєю або гіпоменструальним синдромом та нейровегетативними розладами у вигляді підвищеної емоційності, схильності до афективних спалахів, швидкої втомлюваності, розладів сну, гіпотермії, гіпотензії та появи волосся на обличчі у вигляді laguno [1, 3, 5, 6, 9].

Метою дослідження стало з'ясувати морфофункціональні зміни жіночих гонад самок білих щурів за умов експериментального ожиріння та аліментарного виснаження.

МАТЕРІАЛИ І МЕТОДИ Експеримент було проведено на 18 білих щурах-самках, яким ожиріння моделювали шляхом застосування глютамату натрію, а аліментарне виснаження – шляхом обмеження добового раціону при достатньому об'ємі рідини. З метою контролю сформованого гормонального фону білих щурів-самок використовували методику гормональної кольпоцитології. Це простий та досить інформативний метод визначення ступеня проліферації вагінального епітелію під впливом стероїдних гормонів. Мікроскопічному дослідженню підлягають десквамовані епітеліальні клітини слизової піхви. Оцінка кольпоцитологічних даних базується на змінах клітинного складу вагінального вмісту, який залежить від фази естрального циклу.

Щодня, протягом 18 днів о 12^{00}, тваринам проводили забір вагінального вмісту з наступним виготовленням мазків, які фарбували за методом Романовського – Гімзи. На основі даних, отриманих при мікроскопії, встановлювали середню тривалість естральних циклів за період спостереження, та вираховували коефіцієнти кожної стадії естрального циклу за формулою:

$$K=a/b\times 100\ \%,$$

де: K – коефіцієнти стадії циклу; a –кількість діб, які належать до даної стадії за період спостереження; b – загальна тривалість дослідження (у наших дослідженнях –18 діб). Відповідно до цього визначали коефіцієнт проеструсу ($K_п$), еструсу ($K_е$), метеструсу ($K_м$), діеструсу ($K_д$).

З експерименту тварин виводили шляхом парентерального введення концентрованого розчину тіо-

PDF created with pdfFactory Pro trial version www.pdffactory.com

пенталу натрію. З метою порівняльної оцінки органометричних параметрів при ожирінні та аліментарній дистрофії використовували визначення наступних показників:

1) абсолютну масу яєчників (мг);

2) відносну масу яєчників (згідно з рекомендаціями О. В. Волкової) визначали за формулою:

$M_{відн}=M_{абс}/ M_{твар} x 100 \%,$

де: $M_{відн}$ – відносна маса органа (%), $M_{абс}$ – абсолютна маса органа (мг), $M_{твар}$ – маса тварини (г);

3) обчислювання об'єму яєчників за формулою:

$V=\pi ABC/6,$

де: V – об'єм органа (мм^3), A – довжина, B – ширина, C – товщина органа (мм);

4) питому вагу яєчників визначали за формулою:

$P_{пит}=M_{абс}/V,$

де: $P_{пит}$ – питома вага органа, $M_{абс}$ – абсолютна маса органа (мг), V – об'єм органа (мм^3).

Шматочки тканини для гістологічного дослідження фіксували в 10 % розчині формаліну. Гістологічні зрізи товщиною 5–7 мкм забарвлювали гематоксиліном і еозином, а також за Вейгертом і вивчали під світловим мікроскопом.

Статистичну обробку отриманих даних здійснювали методом варіаційної статистики з використанням програми "Microsoft Excel". Визначали середнє значення (M), стандартне відхилення (д) та похибку середнього (m).

РЕЗУЛЬНАТИ ДОСЛІДЖЕНЬ ТА ЇХ ОБГОВОРЕННЯ Яєчники як складова репродуктивної системи є невід'ємною часткою ендокринної ланки організму. У білих щурів-самок вони мають овоїдну або округлу форму. Зовнішня поверхня яєчників горбиста, нагадує гроно виноградної лози, і покрита міхурцями різної величини, які являють собою фолікули на різних стадіях розвитку.

Органометричні параметри яєчників, як органа фолікулогенезу з гормоносинтезуючою активністю, залежать від кількості й розмірів фолікулів, тобто від фази естрального циклу. З метою уніфікації результатів дослідження і адекватного аналізу функціональної активності жіночих статевих залоз, матеріал для дослідження забирали у фолікулінову фазу (проеструсу). Таким чином, було з'ясовано, що середня загальна маса яєчників у контрольній групі тварин становила (87,50±4,19) мг, а їх об'єм (70,33±2,41) мм^3. Разом з тим, для порівняльного аналізу доцільно використовувати відносні показники, які є більш чутливими до змін. Шляхом математичних підрахунків було визначено відносну масу яєчників, яка була рівною (48,17±1,78)$\times 10^{-3}$ %. Разом з тим, у фазу проеструсу питома вага жіночих гонад становила в середньому (124,20±3,22)$\times 10^{-2}$ мг/мм^3.

За допомогою світлової мікроскопії було встановлено, що в контрольній групі тварин фолікули мали різні розміри, що свідчило про ступінь їх дозрівання, а також підтверджувало циклічність, послідовність та збалансованість функції яєчників з метою попередження передчасного виснаження їх потенціалу (рис. 1). Додатковим підтвердженням цього були результати кольпоцитологічного дослідження, що проявлялося закономірною зміною клітинного складу вагінальних мазків у вигляді дозрівання проміжних епітеліоцитів до поверхневих по мірі зростання рівня естрогенів у першу фазу естрального циклу і групуванням проміжних епітеліальних клітин, як свідчення помірного естрогенового насичення та росту рівня прогестерону, в білих щурів-самок у фазі діеструсу (рис. 2).

При аналізі результатів проведених досліджень в експериментальній групі тварин з аліментарним виснаженням було встановлено, що втрата загальної маси тіла білих щурів-самок в середньому на 22 % супроводжувалася гіперплазією яєчників. Це підтверджувалося зміною відповідних масометричних показників (табл. 1). А саме збільшення загальної маси та об'єму яєчників на 24 % ($p<0,01$) і 22 % ($p<0,001$) відповідно. При цьому відносна маса яєчників збільшилася на 60 % ($p<0,001$), а питома вага яєчників – достовірно не змінилася. Дане явище супроводжувалося збільшенням кількості одночасно дозріваючих фолікулів (рис. 3).

Перераховані зміни могли бути спричинені зменшенням питомої частки жирової тканини в тілі тварини у результаті недостатнього харчування, що стало при-

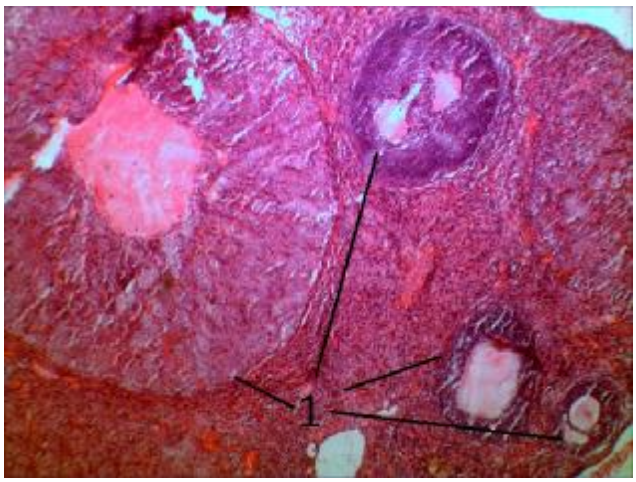

Рис. 1. Зріз яєчника білого щура-самки контрольної групи. Забарвлення гематоксиліном і еозином. × 70.

Примітка. 1 – фолікули яєчника на різних стадіях розвитку.

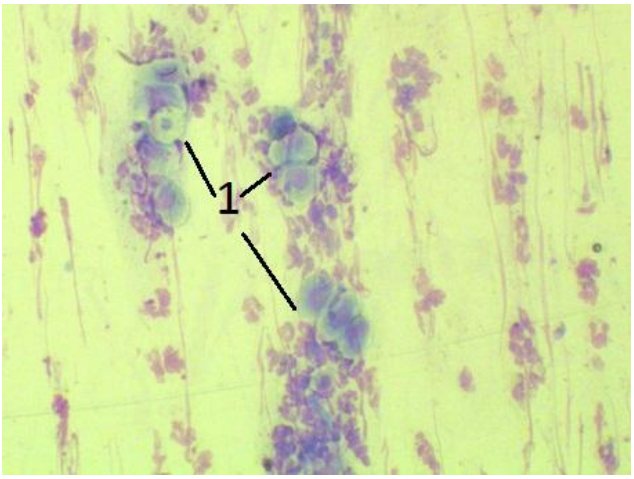

Рис. 2. Мікроскопічна картина вагінального мазка щура контрольної групи у фазу діеструсу. Забарвлення за Романовським–Гімзою. ×140.

Примітка. 1 – групування проміжних епітеліоцитів.

PDF created with pdfFactory Pro trial version www.pdffactory.com

Таблиця 1. Особливості зміни органометричних параметрів яєчників білих щурів-самок з аліментарним виснаженням та експериментальним ожирінням (M±m)

Орган	ЕГ	Загальна маса (10^{-3}г)	Об'єм (мм^3)	Відносна маса (%)	Питома вага (10^{-2}мг/мм^3)
Яєчники	КГ	87,50±4,19	70,33±2,41	48,17±1,78	124,20±3,22
	АВ	108,66±4,19**	85,83±2,09***	76,87±1,56***	126,60±2,59
	ЕО	98,66±4,19*	76,66±1,29*	43,72±0,69*	128,60±1,80

Примітки: 1. * – p<0,05; 2. ** – p<0,01; 3. *** – p<0,001; 4. ЕГ – експериментальна група; 5. КГ – контрольна група; 6. АВ – група тварин з аліментарним виснаженням; 7. ЕО – група тварин з експериментальним ожирінням.

чиною зниження базового рівня естрогенів у сироватці крові. І як наслідок, компенсація втрати функції одного з джерел продукції естрогенів, а саме жирової клітковини, відбувалася шляхом посилення гормонопродукуючого потенціалу яєчників і активацією фолікулогенезу з наступними гіперпластичними змінами органа. Однак така підвищена функціональна активність яєчників може привести до передчасного виснаження їх потенціалу з подальшим розвитком гіпофункції статевих залоз. Разом з тим, не зважаючи на інтенсивний фолікулогенез, загальний рівень естрогенів в організмі піддослідних тварин залишався низьким. Цитологічна картина вагінальних мазків цієї групи експериментальних досліджень була тому підтвердженням. Це проявлялося відсутністю клітин поверхневого епітелію та переважанням в мазках різних фаз естрального циклу щурів парабазальних епітеліоцитів (рис. 4). Виявлення останніх при кольпоцитологічній мікроскопії свідчить про атрофічні зміни в слизовій піхви. Поряд з такими цитологічними змінами було відмічене зменшення коефіцієнта проеструсу ($K_п$) на 20 % (p<0,01), та зростання коефіцієнта діеструсу ($K_д$) на 54 % (p<0,001) порівняно з аналогічними показниками контрольної групи (табл. 2). Ймовірною причиною цього може бути відсутність додаткового джерела синтезу естрогенів, а саме підшкірної та вісцеральної жирової клітковини, яка у тварин даної експериментальної групи була практично відсутньою. Саме це і могло бути причиною недостатньої естрогенової стимуляції слизової оболонки піхви. Додатковим підтвердженням висловленої тези було подовження тривалості естрального циклу щурів на 27 % (p<0,02).

Ситуацію протилежного характеру спостерігали в групі тварин з модельованим ожирінням. Зареєстровані у них масометричні показники були діаметрально протилежні до групи дослідження з аліментарним виснаженням (табл. 1). Визначаючи характер ремоделювання органометричних параметрів яєчників білих щурів-самок, було відмічено приріст їх абсолютної маси та об'єму на 13 % (p<0,05) та 9 % (p<0,05) відповідно. Однак на тлі збільшення загальної маси тіла відносна маса яєчників зменшилася на 9 %

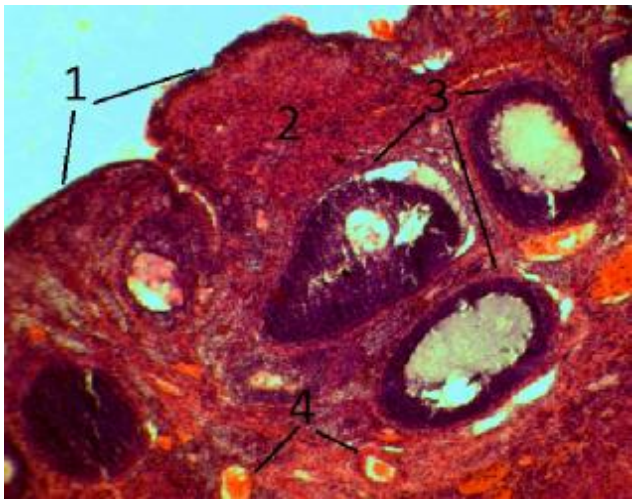

Рис. 3. Гістологічний препарат яєчника білого щура-самки з аліментарним виснаженням. Забарвлення гематоксиліном і еозином. ×70.

Примітки: 1 – білкова оболонка яєчника; 2 – паренхіма яєчника; 3 – дозріваючі фолікули; 4 – кровоносні судини.

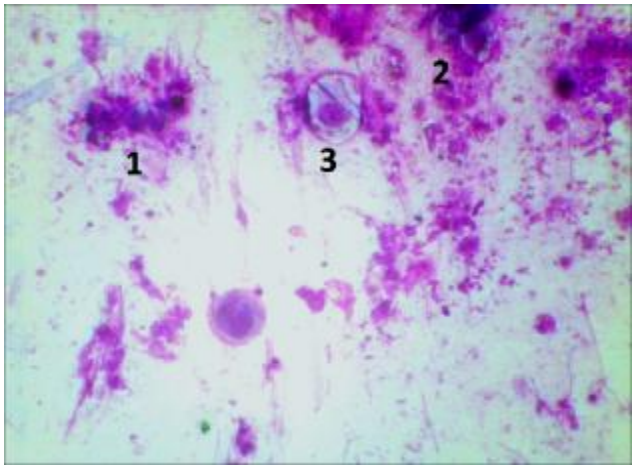

Рис. 4. Мікроскопічна картина вагінального мазка щура з аліментарним виснаженням у фазу діеструсу. Забарвлення за Романовським-Гімзою. x140.

Примітки: 1 – група парабазальних епітеліоцитів; 2 – проміжні епітеліоцити; 3– поверхневий епітеліоцит.

Таблиця 2. Коефіцієнти фаз естральних циклів самок білих щурів з аліментарним виснаженням та експериментальним ожирінням (M±m)

ЕК	Коефіцієнти фаз циклів (%)			
	$K_п$	$K_е$	$K_м$	$K_д$
КГ	23,13±0,90	22,21±1,79	22,21±1,79	32,39±1,79
АВ	18,53±0,88**	16,68±1,79**	14,81±1,79**	50,00±1,80***
ЕО	26,86±0,90**	26,86±0,90*	20,36±0,88*	25,93±0,90**

Примітки: 1.* – p<0,05; 2. ** – p<0,01; 3. *** – p<0,001; 4. ЕГ – експериментальна група; 5. КГ – контрольна група; 6. АВ – група тварин з аліментарним виснаженням; 7. ЕО – група тварин з експериментальним ожирінням.

PDF created with pdfFactory Pro trial version www.pdffactory.com

(p<0,05). На мікроскопічному рівні це проявлялося зменшенням кількості активно ростучих фолікулів (рис. 5), що могло бути результатом конверсії естрогенопродукуючої функції яєчників на жирову тканину, яка в даному випадку розвинута надмірно. В результаті активації негативного оборотного зв'язку в системі гіпоталамус-гіпофіз-яєчники знижується продукція фолікулостимулюючого гормону передньою часткою гіпофіза, що сприяє припиненню стимуляції яєчників до секреції естрогенів і, в подальшому, провокує гіпопластичні зміни в тканині гонад. Однак навіть за умов помірної функціональної активності яєчників при кольпоцитологічному дослідженні мазків експериментальної групи тварин з модельованим ожирінням були виявлені ознаки гіперестрогенової стимуляції слизової оболонки піхви. Свідченням цього була наявність поверхневих епітеліоцитів у мазках пізньої лютеїнової фази (діеструс), для якої в нормі таке явище не є характерним (рис. 6). Це могло бути результатом надмірної естрогенової стимуляції, так як саме під впливом естрогенів відбувається дозрівання епітеліоцитів від проміжних до поверхневих. Наступним підтвердженням цієї тези було збільшення коефіцієнта проеструсу ($K_п$), порівняно з результатами контрольної групи, на 16 % (p<0,02) та зменшення коефіцієнта діеструсу ($K_д$) на 20 % (p<0,01) (табл. 2). Крім того, було відмічено скорочення тривалості естрального циклу білих щурів-самок з модельованим ожирінням на 17 % (p<0,05). Усі вищеперераховані аргументи підтверджують факт наявності стійкого гіперестрогенового фону в тварин з модельованим ожирінням. Найімовірнішою причиною такого явища могло бути додаткове джерело синтезу естрогенів, а саме жирова клітковина, яка у тварин даної групи експериментального дослідження надміру розвинута.

Давно відомий факт, що шляхом ароматизації в адипоцитах відбувається трансформація андростендіону (чоловічого статевого гормону) в естрон (жіночий статевий гормон). Низка науковців відмітили тісний зв'язок між масою тіла та ступенем перетворення тестостерону в естрадіол [1, 2, 8]. Жирова тканина є не тільки важливим джерелом ароматазної активності у жінок, але і найвагомішим джерелом позагонадного синтезу естрогенів. Рівень периферичної конверсії андростендіона в естрон чітко корелюється з масою тіла у жінок в пременопаузі та постменопаузі. Ефективність ароматизації наростає вторинно до підйому специфічної активності ароматаз у стромальних клітинах жирової тканини, незалежно від більш високого рівня гонадотропінів. Тобто жирова клітковина, як активна ланка ендокринної системи, не підлягає центральному впливу гіпоталамо-гіпофізарної регуляції. Разом з тим, надлишок жирової тканини призводить до підвищення рівня циркулюючих в сироватці крові стероїдів і активних естрогенів, що, у свою чергу, сприяє зміні секреції гонадоліберинів, гормонів гіпофіза та яєчників. Надлишкова жирова тканина стає ніби додатковою і "автономною" залозою внутрішньої секреції. Спричинена гіперсекреція лютеїнізуючого гормону стимулює продукцію андрогенів і накопичення їх в жировій тканині, де відбувається їх ароматизація в естрогени [2, 4, 7, 8]. Таким чином, зміна масометричних показників яєчників на тлі зміненого гормонального балансу при модельованому ожирінні та аліментарному виснаженні мають своє підтвердження в результатах досліджень ряду науковців (Т. М. Сіліна, І. Н. Івасенко, Е. А. Богданова).

Рис. 5. Гістологічний препарат яєчника білого щура-самки з експериментальним ожирінням. Забарвлення гематоксиліном і еозином. ×70.

Примітка. 1 – дозріваючі фолікули.

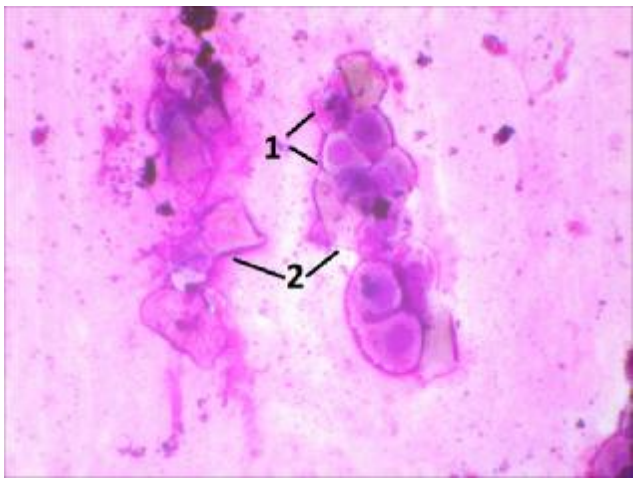

Рис. 6. Мікроскопічна картина вагінального мазка щура з експериментальним ожирінням у фазу діеструсу. Забарвлення за Романовським–Гімзою. ×140.

Примітки: 1 – група проміжних епітеліоцитів; 2 – клітинні лусочки.

ВИСНОВКИ 1. За результатами проведених досліджень можна зробити висновок, що органометричні параметри яєчників у білих щурів-самок в нормі залежать від фази естрального циклу. Це підтверджується тим, що у фолікулінову фазу було виявлено фолікули різної величини, які свідчать про різний ступінь їх зрілості, що підтверджує поступовість процесу фолікулогенезу з метою попередження передчасного виснаження репродуктивного та гормонального потенціалу яєчників.

2. У тварин з аліментарним виснаженням на тлі зменшення питомої частки жирової тканини відбувалося зниження базового рівня естрогенів у сироватці крові. І як наслідок, компенсація втрати функції одного з джерел продукції естрогенів, а саме жирової

PDF created with pdfFactory Pro trial version www.pdffactory.com

клітковини, відбувалася шляхом посилення гормонопродукуючого потенціалу яєчників і активацією фолікулогенезу з наступними гіперпластичними змінами в них. Однак повної компенсації не відбувалося, тому загальний рівень естрогенів в організмі піддослідних тварин залишався низьким, що вказувало на формування гіпоестрогенового фону і підтверджувалося ознаками атрофії слизової оболонки піхви під час кольпоцитологічного дослідження.

3. У тварин з модельованим ожирінням на тлі збільшення абсолютних параметрів яєчників, їх відносна маса знижувалася. Це пояснювалося зменшенням кількості активно ростучих фолікулів, що було підтверджено гістологічно. Разом з тим, на тлі помірної функціональної активності яєчників при кольпоцитологічному дослідженні мазків експериментальної групи тварин з модельованим ожирінням були виявлені ознаки гіперестрогенової стимуляції слизової оболонки піхви, що підтверджувалося проліферативною активністю епітеліоцитів.

СПИСОК ЛІТЕРАТУРИ

1. Андреева В. О. Нейроэндокринные компоненты патогенеза репродуктивных расстройств при синдроме нервной анорексии у девушек-подростков / В. О. Андреева // Известия высших учебных заведений. Северо-Кавказский регион. Серия: Естественные науки.– 2006. – № 25.– С. 65–70.

2. Гончаров Н. П. Параметры надпочечникового стероидгенеза у женщин / Н. П. Гончаров, Г. С. Колесникова // Проблемы эндокринологии. – 2008. – Т. 54, № 6. – С.16–21.

3. Демецкая А. Голодная “красота” / А. Демецкая // Фармацевтик. – 2007. – № 12. – С. 7–9.

4. Косыгина А. В. Новое в патогенезе ожирения: адипокины – гормоны жировой ткани: обзор /А. В. Косыгина, О. В. Васюкова // Проблемы эндокринологии. – 2009. – Т. 55, № 1. – С. 44–50.

5. Мазаева Н. А. Нервная анорексия – проблема далекая от разрешения / Н. А. Мазаева, А. А. Осипова // Журнал неврологии и психиатрии им. С.С. Корсакова. – 2007. – Т. 107, № 10. – С. 85–94.

6. Марилов В. В. Динамика булимических расстройств при нервной анорексии и нервной булимии / В. В. Марилов, М. Б. Сологуб // Журнал неврологии и психиатрии им. С.С. Корсакова. – 2008. – Т. 108, № 1. – С. 18–22.

7. Прилепская В. Н. Ожирение в практике акушер-гинеколога / В. Н. Прилепская // Акушерство и гинекология. – 2003. – № 5. – С. 59–61.

8. Терещенко И. В. Гормональные показатели при разных типах ожирения / И. В. Терещенко // Успехи современного естествознания. – 2006. – № 3. – С. 63–65.

9. Устюхина И. А. Случай смерти от алиментарной дистрофии, сопровождающей нервную анорексию / И. А. Устюхина, М. В. Федулова // Судебно-медицинская экспертиза. – 2007. – Т. 50, № 4. – С. 36–37.

Отримано 16.01.12

PDF created with pdfFactory Pro trial version www.pdffactory.com