

УДК 616 – 091:616.37 – 0062/327] – 071  
DOI 10.11603/1681-276X.2015.4.5638

©І. І. Гошовська<sup>1</sup>, Ю. І. Кузик<sup>2</sup>, Н. А. Гошовська<sup>2</sup>

Комунальний заклад Львівської обласної ради "Львівське обласне патологоанатомічне бюро"<sup>1</sup>  
Львівський національний медичний університет імені Данила Галицького<sup>2</sup>

## МУКОВІСЦИДОЗ У ДІТЕЙ: ПАТОМОРФОЛОГІЧНІ ОСОБЛИВОСТІ

МУКОВІСЦИДОЗ У ДІТЕЙ: ПАТОМОРФОЛОГІЧНІ ОСОБЛИВОСТІ – Муковісцидоз (МВ) – універсальна генетично-детермінована екзокринопатія, яка проявляється переважним ураженням бронхолегеневої системи і травного каналу. Важливою проблемою є несвоєчасна прижиттєва діагностика МВ, що вимагає подальшого вивчення особливостей перебігу захворювання, причин смертності та патоморфозу. Проаналізовані клініко-анатомічні форми МВ відрізнялись значним поліморфізмом уражень внутрішніх органів, що у багатьох випадках утруднювало прижиттєву діагностику захворювання.

МУКОВІСЦИДОЗ У ДЕТЕЙ: ПАТОМОРФОЛОГИЧЕСКИЕ ОСОБЕННОСТИ – МУКОВИСЦИДОЗ (МВ) – универсальная генетически-детерминированная экзокринопатия, которая проявляется преимущественным поражением бронхолегочной системы и желудочно-кишечного тракта. Важной проблемой является несвоевременная прижизненная диагностика МВ, что требует дальнейшего изучения особенностей течения заболевания, причин смертности и патоморфоза. Проанализированы клинико-анатомические формы МВ отличались значительным полиморфизмом поражений внутренних органов, во многих случаях затрудняло прижизненную диагностику заболевания.

THE CYSTIC FIBROSIS: PATHOMORPHOLOGICAL FEATURES – Cystic fibrosis (CF) is a universal genetically determined exocrinopathy, which manifests itself primarily involving bronchopulmonary system and gastrointestinal tract. An important issue is the late diagnosis of CF lifetime, requiring further study of the characteristics of the disease, causes of death and patomorfosis. There were analyzed clinical and anatomical form CF polymorphism differed significant lesions of the internal organs, which in many cases hindered in vivo diagnosis of disease.

**Ключові слова:** патологічна анатомія, муковісцидоз, клініко-анатомічні форми.

**Ключевые слова:** патологическая анатомия, муковисцидоз, клинико-анатомические формы.

**Key words:** pathological anatomy, cystic fibrosis, clinical and anatomical form.

**ВСТУП** Муковісцидоз (МВ) – універсальна генетично-детермінована екзокринопатія, яка проявляється переважним ураженням бронхолегеневої системи і травного каналу [1, 4]. Серед спадковозумовлених захворювань МВ зустрічається найчастіше. У більшості країн Європи МВ реєструється з частотою 1:2000–1:9000 новонароджених. Якщо обоє батьків гетерозиготні, то ризик народження хворої дитини складає 25 % [3, 5, 6].

МВ залишається захворюванням, яке обмежує тривалість життя. В Україні середній рівень виживання хворих становить 20 років, особливо це стосується пацієнтів, у яких захворювання діагностовано до розвитку значних змін у легенях [2, 4, 6]. У розвинених країнах відмічено суттєве підвищення середньої тривалості життя хворих на МВ до 40 років і більше, що пояснюється створенням структурованої мережі спеціалізованих центрів муковісцидозу, налагодженою чіткою системою раннього виявлення хворих, своєчасним адекватним лікуванням за узгодженими протоколами [1, 3, 7].

Важливою проблемою є несвоєчасна прижиттєва діагностика МВ, що вимагає подальшого вивчення особливостей перебігу захворювання, причин смертності та патоморфозу.

Метою роботи було проаналізувати особливості патоморфології різних клініко-анатомічних форм МВ за результатами автопсій у педіатричних стаціонарах м. Львова та області за останні 14 років.

**МАТЕРІАЛИ І МЕТОДИ** Проаналізовано медичні карти стаціонарних хворих та дані патологоанатомічних розтинів 19 дітей, які померли у педіатричних стаціонарах міста Львова та області. 16 дітей померли у Львівській обласній дитячій клінічній лікарні ОХМАТДИТ, одна дитина – у Львівській міській дитячій клінічній лікарні, двоє дітей – у Сокальській центральній районній лікарні. Вік померлих коливався від 1 доби до 10 років. Найчастіше МВ виявляли у дітей періоду новонародженості – вісім випадків (42,1 %) та у дітей віком 29 днів – 1 рік – сім випадків (36,8 %) (рис.1). Осіб чоловічої та жіночої статей періоду новонародженості було порівну (по 50 %).

Патоморфологічне дослідження проводили у II дитячій патологоанатомічній лабораторії при Львівській обласній дитячій клінічній лікарні ОХМАТДИТ. Автопсії виконували за стандартною методикою евісцератії (за Шором). Шматочки внутрішніх органів фіксували у 10 % розчині нейтрального формаліну. Гістологічні препарати виготовляли шляхом стандартної гістологічної обробки із заливкою шматочків тканин у парафін і забарвленням зрізів еозином та гематоксиліном.

**РЕЗУЛЬТАТИ ДОСЛІДЖЕНЬ ТА ЇХ ОБГОВОРЕННЯ** Відомі такі форми клініко-анатомічні форми МВ: легенева, кишкова, змішана легенево-кишкова, меконіальний ілеус та атипові. Цей поділ на форми умовний, оскільки при легеневої формі знижується ферментативна активність залоз шлунково-кишкового тракту навіть при відсутності клінічно виражених симптомів кишкових розладів, а при кишковій формі поступово формується пневмосклероз, і з віком приєднується легеневий синдром. Серед наших спостережень – діти, які в періоді новонародженості були прооперовані з приводу меконіальної непрохідності, у подальшому розвивався кишковий синдром, а згодом – змішана форма МВ. У половині випадків спостерігали змішану легенево-кишкову форму. Легеневу форму діагностовано в 15,7 % (рис. 2). Найчастіше клінічно виявляли легеневу форму МВ, що очевидно, було пов'язано з типовою для МВ яскравою клінічною і рентгенологічною картиною ураження легень. Діагностика меконіального ілеусу не викликала особливих труднощів у зв'язку з

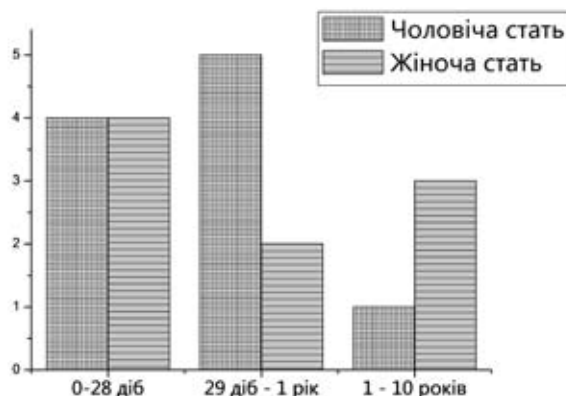


Рис. 1. Муковісцидоз: розподіл за віком і статтю.

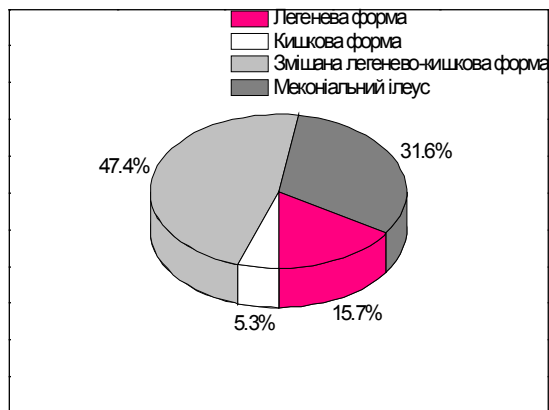


Рис. 2. Структура клініко-анатомічних форм муковісцидозу за даними автопсій.

клінікою кишкової непрохідності. Змішану форму частіше діагностували посмертно, що пов'язано із затяжним рецидивним перебігом захворювання і стертою симптоматикою.

Наводимо опис випадку змішаної форми МВ із переважним ураженням печінки. Дівчинка віком 2 роки 7 місяців: в анамнезі – зелене випорожнення до 1 місяця, гостра кишкова інфекція та кашлюк, лабораторно не підтверджені. У віці 2 роки 4 місяці почалось покашлювання та прояви гострої кишкової дисфункції, які не щезали упродовж 2-х місяців, у зв'язку з чим дитину госпіталізовано у стаціонар центральної районної лікарні, де лікувалась із приводу гострої пневмонії. Госпіталізована в Львівську обласну дитячу клінічну лікарню (ЛОДКЛ) у зв'язку з тривалим субфебрилітетом і виявленням при лабораторному обстеженні лейкоцитозом. Одночасно при УЗД виявлено значно збільшені розміри печінки. Стан дитини при госпіталізації дуже тяжкий. Дівчинка відмовляється ходити, має підвищену пітливість. Шкіра і видимі слизові оболонки іктеричні. Живіт збільшений у розмірах, виражена венозна сітка на передній черевній стінці. Набряки на нижніх кінцівках. На ЕКГ визначено виражені порушення процесів реполяризації, ознаки гіпертрофії правого шлуночка. Проведено прижиттєву біопсію печінки (гістологічне дослідження № 4748 від 5.12.2008 р.): структурна трансформація наближається до початкових проявів циротичної трансформації. Рентгенологічно: справа у верхньому легеневому полі інфільтрація легеневої тканини на фоні деформованого і згущеного легеневого малюнку, правий корінь поширений, щільний, периваскулярні й перибронхіальні зміни. Незважаючи на лікувальні заходи, стан дитини прогресивно погіршувався. Настала депресія гемодинаміки з порушенням дихання та свідомості, реанімаційні заходи не ефективні.

Клінічний діагноз: глікогеноз I типу. Цироз обмінний. Печінкова недостатність II–III ступенів. Постреанімаційний синдром.

При патологоанатомічному дослідженні виявлено: кістозний фіброз підшлункової залози, біліарний цироз печінки, кістозні зміни бронхіальних залоз, великовогнищевий пневмосклероз, дрібновогнищевий кардіосклероз. Печінка збільшена у розмірах, поверхня горбиста, капсула сіро-жовта, консистенція щільна, тканина на розрізі жовто-зелена, щільна, місцями з інтенсивно жовтими (на вигляд масними) ділянками. При патогістологічному дослідженні печінки: загальна часточково-балкова будова порушена, портальні тракти не виявляються, гепатоцити формують дрібні вузлики із надмірною кількістю дуктальних структур, у порожнинах яких розміщуються маси жовчі. Гепатоцелюлярні скупчення оточені прошарками спо-

лучної тканини, яка містить множинні дуктальні структури, дрібновогнищеві лімфоцитарні інфільтрати з домішками гранулоцитів. Печінкові клітини неоднорідні за формою, розмірами, мають дрібнозернисту рожеву цитоплазму, більшість клітин містить прозорі вакуолі великого розміру – великовакуольна жирова дистрофія (рис. 3).

Посмертне заключення молекулярно-генетичного дослідження: дівчинка є гомозиготою за мутацією F 508 del (генотип-F 508 del / F 508 del).

Патологоанатомічний діагноз:

I. МВ (змішана форма): кістозний фіброз підшлункової залози, вторинний біліарний цироз печінки, ураження кишкових залоз та атрофія слизової оболонки тонкої кишки, гіперплазія слизової та кістозне розширення залоз підслизової оболонки бронхів, хлориди поту 48 мекв/л.

II. Перибронхіальний та великовогнищевий склероз, ателектази та гнійна зливна бронхопневмонія (*Proteus vulgaris*). Гіпертрофія міокарда правого шлуночка, вогнищевий кардіосклероз. Гідроторакс. Асцит. Спленомегалія. Набряк легень та головного мозку.

Імунний статус: набута атрофія тимуса.

Отже, дівчинка віком 2 роки 8 місяців мала змішану форму МВ. Клінічно маніфестацією захворювання були рецидивні пневмонії та наростаюча печінкова недостатність. Морфологічно виявлено кістозний фіброз підшлункової залози, біліарний цироз печінки та зміни у бронхіальних і кишкових залозах. Причиною смерті дитини стала поліорганна недостатність.

Наводимо випадок змішаної форми МВ із переважним ураженням серця.

Хлопчик віком 3 роки 9 місяців перебував у стаціонарі протягом 3-х тижнів після появи набряків на обличчі, верхніх, нижніх кінцівках та наростаючої задишки. З даних анамнезу відомо, що протягом 2 місяців у дитини спостерігався кашель, кашлюк лабораторно не підтверджено. При ехокардіографічному дослідженні виявлено об'ємне переважання лівих відділів серця, різко знижену скоротливість міокарда, фракція викиду 30–42 %. При ЕКГ виявлено ішемію міокарда лівого шлуночка, порушення обмінних процесів у міокарді. В динаміці у дитини наростили задишка, брадикардія, зниження артеріального тиску, відбулась зупинка серця з летальним наслідком.

Клінічний діагноз: панкардит. Неревматичний кардит. Недостатність мітрального клапана. Перикардит. СН II. ДН II ст. Бронхопневмонія.

При патологоанатомічному дослідженні діагностовано змішану кишково-легенево форму МВ із переважанням

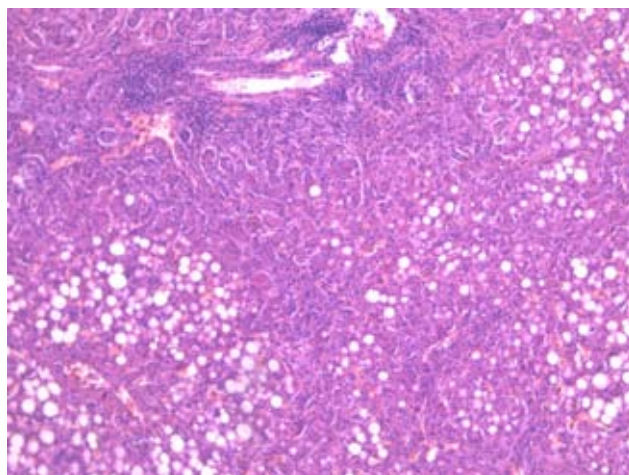


Рис. 3. Протокол № 99/2008, дівчинка 2 роки 7 місяців, змішана форма муковісцидозу. Біліарний цироз печінки. Забарвлення PAS-реакція. Збільшення 1x100.

ураження серця. При патогістологічному дослідженні тканини міокарда спостерігається гіпертрофія кардіоцитів правого шлуночка, великовогнищевий склероз лівого шлуночка, вогнища некрозу та фіброзу міокарда, що не супроводжуються запальною відповіддю (рис. 4).

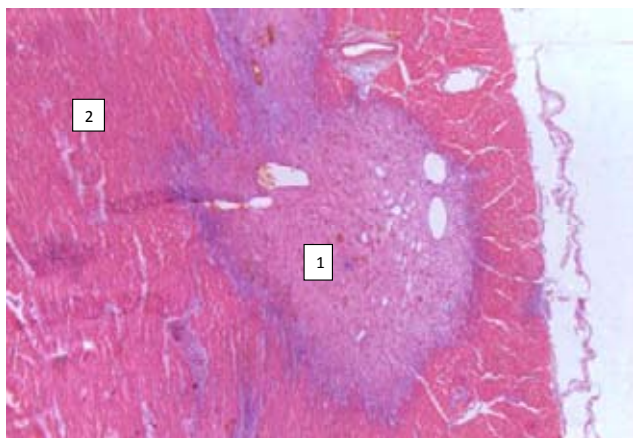


Рис. 4. Протокол № 45/2010, хлопчик 3 роки 9 місяців, змішана легенево-кишкова форма муковісцидозу із переважанням ураження серця: вогнища некрозу та фіброзу міокарда (1), запальна реакція відсутня, гіпертрофія кардіоцитів (2). Забарвлення еозиним та гематоксиліном. Збільшення 1x100.

Патологоанатомічний діагноз:

I. МВ (змішана форма): кістозно-фіброзна трансформація підшлункової залози, жирова дистрофія печінки, великовогнищевий пневмосклероз, кардіосклероз, склероз підслизового шару тонкої та товстої кишок, субкапсулярний склероз печінки.

Ф.З. Гіпоплазія тимуса та передчасний жировий метаморфоз.

II. Гіпертрофія міокарда правого шлуночка. Гідроперикард. Хронічний бронхіт із загостренням. Плоскоклітинна метаплазія епітелію трахеї та головних бронхів. Двобічна часточкова серозно-фібринозна пневмонія. Ателектази легень. Фокальна емфізема. Пневмомедіастинум. Підшкірна емфізема. Анемія, гіпопротеїнемія. набряк легень та головного мозку. Затримка фізичного розвитку (маса 11 кг, ріст 92 см).

Отже, хлопчик 3 роки 9 місяців мав змішану форму МВ. Клінічною маніфестацією захворювання були задишка та наростаюча серцева недостатність, морфологічними еквівалентами яких були великовогнищевий пневмосклероз та кардіосклероз. Захворювання перебігало на тлі імунodefіциту, зумовленого гіпоплазією тимуса та його передчасним жировим метаморфозом. Безпосередня причина смерті дитини – серцево-легенева недостатність. Розбіжність клінічного та патологоанатомічного діагнозів пов'язана з рідкістю виникнення даного захворювання та його атипичним перебігом.

Даний випадок не був прижиттєво підтверджений молекулярно-генетичним дослідженням. Однак через 2 роки після смерті хлопчика у сім'ї народилась друга дитина – недоношений хлопчик, який помер на 12 день життя від МВ у формі меконіального ілеусу, що внутрішньоутробно був ускладнений перфорацією клубової кишки та фібринозно-продуктивним меконіальним перитонітом. При прижиттєвому молекулярно-генетичному дослідженні виявлено, що ця дитина була гомозиготою за мутацією F 508 del (генотип-F 508 del / F 508 del) № 1548 2012.

Наводимо спостереження випадку змішаної форми МВ із переважанням легенево-кишкового ураження.

Дівчинку віком 5 років 1 місяць госпіталізовано в ЛОДКЛ із скаргами на нестійкі випорожнення з різким запахом, знижений апетит, загальну слабкість, вологий кашель. Хворіла з народження рецидивними захворюваннями органів дихання. Обстежувалась у м. Києві на предмет целіакії (діагноз не підтверджений). МВ діагностовано клінічно. Прижиттєво молекулярно-генетичне дослідження не підтвердило діагнозу МВ.

Клінічний діагноз: МВ, змішана форма. Цироз печінки. Портальна гіпертензія, легенева кровотеча. Асцит. Поліорганна недостатність. Двобічна вогнищеза пневмонія. Сепсис.

При патологоанатомічному дослідженні виявлено змішану кишково-легеневу форму МВ, що проявилася біліарним цирозом печінки та дрібновогнищевим кардіосклерозом. Захворювання ускладнилось розвитком абсцедуючої бронхопневмонії синьо-гнійної етіології з фібропластичним плевритом (рис. 5). Вірогідно, в даному випадку мала місце рідкісна мутація трансмембранного регуляторного білка МВ.

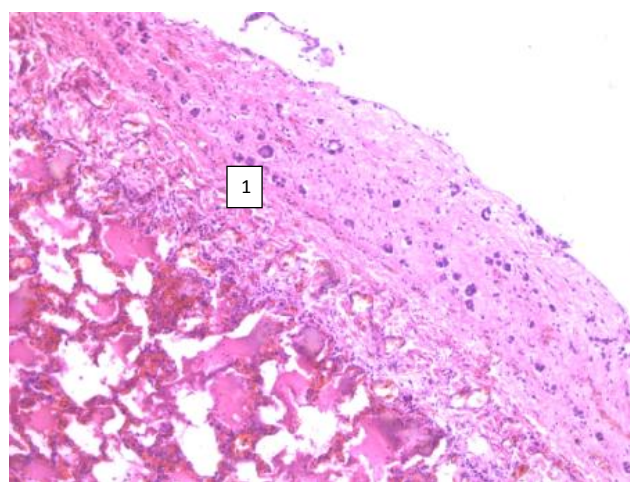


Рис. 5. Протокол № 77/2012, дівчинка 5 років 1 місяць, змішана легенево-кишкова форма муковісцидозу: фібропластичний плеврит (1). Забарвлення еозиним та гематоксиліном. Збільшення 1x100.

Патологоанатомічний діагноз:

I. МВ (змішана легенево-кишкова форма): кістозний фіброз та атрофія паренхіми підшлункової залози, мукостаз та кістозні зміни в білково-слизових залозах трахеї та бронхів і залозах дванадцятипалої кишки, дрібновогнищевий кардіосклероз.

II. Деформація кінцевих фаланг пальців за типом "барабанних паличок", низький фізичний розвиток (маса 14 кг зріст 96 см). Біліарний цироз печінки. Гепатоспленомегалія, портальна гіпертензія, кровотеча з варикозно розширених вен стравоходу (клінічно). Асцит-перитоніт (1500 мл). Двобічна гнійна зливна полісегментарна з абсцедуванням бронхопневмонія (*Pseudomonas aeruginosa*), фібропластичний плеврит. Гіпопротеїнемія. Гідроторакс. Анасарка. Септичний шок.

Імунний статус: набута атрофія тимуса.

Дівчинку віком 5 років страждала від змішаної легенево-кишкової форми МВ. Перебіг основного захворювання супроводжувався рецидивними захворюваннями органів дихання, формуванням склеротичних змін у внутрішніх органах, низьким фізичним розвитком дитини. У фіналі захворювання в дитини розвинулась абсцедуюча бронхопневмонія, яка ускладнилась септичним шоком, що й стало причиною смерті дитини.

**ВИСНОВКИ** За даними аналізу автопсії померлих у педіатричних стаціонарах м. Львова та області МВ

виявлено у 19 дітей. МВ перебігав у різних клініко-анатомічних формах із різноманітною морфологічною картиною. Легеневу форму діагностовано у трьох дітей (15,7 %) (випадків), у 1 дитини – кишкову форму (5,3 %), змішану кишково-легеневу форму в 9 дітей (47,4 %) та меконіальний ілеус в 6 дітей (31,6 %). Особливостями змішаної кишково-легеневої форми у дітей старше 1 року були: розвиток біліарного цирозу печінки, великовогнищевий кардіосклероз, поєднання біліарного цирозу печінки та кардіосклерозу. Клінічно діагностований у стаціонарі МВ був у 8 дітей (42,1 %), не діагностований – у 11 дітей (57,9 %).

#### СПИСОК ЛІТЕРАТУРИ

1. Муковісцидоз у дітей: помилки ранньої діагностики та їх аналіз / О. М. Охотнікова, Ю. І. Гладуш, Т. П. Іванова [та ін.] // Клінічна імунологія. Алергологія. Інфектологія. – 2013. – № 5, Т. 64. – С. 15–21.
2. Cystic Fibrosis Pulmonary Guidelines: Pulmonary Complications: Hemoptysis and Pneumothorax / P. A. Flume, Jr. P. J. Mogayzel,

K. A. Robinson [et al.] / Am. J. Respir. Crit. Care. Med. – 2010. – № 182, Vol. 3. – P. 298–306.

3. Myocardial fibrosis – a rare complication in patients with cystic fibrosis / W. Wiebicke, A. Artlich, I. Gerling [et al.] // European Journal of pediatrics. – 1993. – № 152. – P. 694–696.

4. O'Malley C. A. Infection control in cystic fibrosis: cohorting, cross-contamination, and the respiratory therapist / C. A. O'Malley / Respir. Care. – 2009. – № 54, Vol. 5. – P. 641–657.

5. Prevalence of delta F508, G551D, G542X, and R553X mutations among cystic fibrosis patients in the North of Brazil / F. G. Araújo, F. C. Novaes, N. P. Santos [et al.] // Braz. J. Med. Biol. Res. – 2005. – № 38, Vol. 1. – P. 11–15.

6. Relative contribution of genetic and non-genetic modifiers to intestinal obstruction in cystic fibrosis / S. M. Blackman, R. Deering-Brose, R. Mc Williams [et al.] // Gastroenterology. – 2010. – № 131, Vol. 4. – P. 1030–1039.

7. Semigran Left Ventricular Diastolic Function in Patients With Advanced Cystic Fibrosis / T. M. Koelling, J. W. Dec, L. C. Ginns [et al.] // CHEST Official publication of the American College of Chest Physicians. – 2003. – № 123. – P. 1488–1494.

Отримано 07.07.15