

СТАН ПНЕВМАТИЧНОЇ СИСТЕМИ СЕРЕДЬОГО ВУХА У ХВОРИХ НА АЛЕРГІЧНІ РИНИТИ

СТАН ПНЕВМАТИЧНОЇ СИСТЕМИ СЕРЕДЬОГО ВУХА У ХВОРИХ НА АЛЕРГІЧНІ РИНИТИ – Метою роботи було визначити стан пневматичної системи середнього вуха у хворих на інтермітуючий і персистуючий алергічний риніт для виявлення імовірних отологічних змін. У процесі виконання праці обстежено 138 осіб. З них хворі на інтермітуючий алергічний риніт (ІАР) – 56 осіб та пацієнти із персистуючим алергічним ринітом (ПАР) – 82 особи. Об'єм пневматизації ретротимпанального простору визначали за допомогою комп'ютерної томографії та програми Intage Realia.

СОСТОЯНИЕ ПНЕВМАТИЧЕСКОЙ СИСТЕМЫ СРЕДНЕГО УХА У БОЛЬНЫХ С АЛЛЕРГИЧЕСКИМИ РИНИТАМИ – Целью работы было определить состояние пневматической системы среднего уха у больных с интермиттирующим и персистирующим аллергическим ринитом для выявления возможных отологических изменений. В процессе выполнения работы обследовано 138 человек. Из них больных интермиттирующим аллергическим ринитом (ИАР) – 56 человек и пациенты с персистирующим аллергическим ринитом (ПАР) – 82 человека. Объем пневматизации ретротимпанального пространства определялся с помощью компьютерной томографии и программы Intage Realia.

STATE OF THE VOLUME OF MASTOID AIR CELLS SYSTEM OF THE MIDDLE EAR IN PATIENTS WITH ALLERGIC RHINITIS – The aim of the work was to determine the state of the volume of mastoid air cells system of the middle ear in patients with intermittent and persistent allergic rhinitis to identify possible otological changes. In carrying out there were examined 138 people. Among patients with intermittent allergic rhinitis (IAR) 56 persons, and patients with persistent allergic rhinitis (PAR) 82 people. Volume of mastoid air cells system of the middle ear (VMACS) was determined using computed tomography and applications Intage Realia.

Ключові слова: алергічний риніт, пневматична система середнього вуха, комп'ютерна томографія, негнійні середні отити.

Ключевые слова: аллергический ринит, пневматическая система среднего уха, компьютерная томография, негнойные средние отиты.

Key words: allergic rhinitis, pneumatic system of the middle ear, CT, nonsuppurative otitis media.

ВСТУП У першому десятиріччі XXI століття відмічається зростання захворюваності на алергію. Алергічний риніт займає велику частку серед алергологічної патології та суттєво впливає на стан слухової труби (СТ) та середнього вуха, знижуючи якість життя пацієнтів [1, 2, 7, 19, 20]. Починаючи з другої половини минулого століття [11, 13] і на сьогодні, проводяться як експериментальні, так і клінічні дослідження про вплив алергії на розвиток патологічного процесу в середньому вусі [12–17]. Проте вивчення отологічних змін із сторони середнього вуха у хворих на інтермітуючий та персистуючий алергічний риніт не проводилось та є актуальним.

Роль пневматизації скроневої кістки та, зокрема, соскоподібного відростка у запальних процесах середнього вуха вивчалась протягом багатьох десятиріч. Зважаючи на первинний шлях розвитку пневматизації, пов'язаного із слуховою трубою, ці дві структури розглядаються як один взаємозалежний мастоїдально-трубний комплекс. На склеротичний тип вказують автори [3, 6], що не є нормою, а як наслідок тубарної дисфункції та латентного

середнього отиту в період грудного та раннього дитячого віку. Мала площа ретротимпанального простору впливає на перебіг хронічних гнійних середніх отитів, передачу звуку середнім вухом та газообмін у ньому [8–10]. Із розвитком та вдосконаленням рентгенологічних досліджень стало можливим більш детально вивчати пневматизацію скроневої кістки [18].

Комп'ютерна томографія голови дає можливість визначити стан остеоіатального комплексу і носової перегородки, носоглотки. Визначення площі пневматизації і особливо об'єму пневматичної системи ретротимпанального простору має важливе діагностичне значення для виявлення причин порушення газообміну в тимпанальній порожнині та змін внутрішньобарабанного тиску (ВБТ) як одного з багатьох факторів розвитку патологічних змін в середньому вусі, зокрема розвитку негнійного хронічного середнього отиту. Величина пневматизації та стан слизової соскоподібного відростка відіграють значну роль у регуляції ВБТ, а при її зменшенні створюються умови для хронізації процесу в середньому вусі та розвитку секреторного або ателектатичного процесу в середньому вусі. У відновленні ВБТ в середньому вусі беруть участь основні фактори: функція слухової труби, функція слизової оболонки середнього вуха і об'єм пневматичної системи соскоподібного відростка.

Метою роботи було визначити стан пневматичної системи середнього вуха у хворих на інтермітуючий і персистуючий алергічний риніт для виявлення імовірних отологічних змін.

МАТЕРІАЛИ І МЕТОДИ У процесі виконання праці обстежено 138 осіб (276 вух) у віці від 18 до 37 років. З них хворі на інтермітуючий алергічний риніт (ІАР) – 56 осіб та пацієнти з персистуючим алергічним ринітом (ПАР) – 82 особи. Більшість хворих, яким проводили дослідження, перебували на стаціонарному чи амбулаторному лікуванні у ЛОР-відділі Львівської обласної клінічної лікарні, або ж зверталася за консультативною допомогою на кафедру оториноларингології Львівського національного медичного університету імені Данила Галицького, а також консультувались і обстежувались у ЛОР-відділі Львівського обласного шпиталю інвалідів війни та репресованих імені Ю. Липи, ЛОР-відділі ДЗ “Клінічна лікарня” ДТГО “Львівська залізниця”.

У цих осіб збирали анамнез, катанез, проводили тестування згідно з SNOT-22, виконували огляд ЛОР-органів, оптичний огляд порожнини носа, носоглотки та глоткових вічок слухових труб з відеозаписом (“вушна оптична сальпінгоскопія”), отомікроскопія, визначали час мукоциліарного транспорту носа, аудіологічне обстеження, імпедансну тимпанометрію в динаміці, КТ носової порожнини і приносних пазух, середнього вуха з визначенням об'єму ретротимпанального простору.

Починаючи з 1995 року, на кафедрі оториноларингології ЛНМУ імені Данила Галицького визначали у хворих на негнійні хронічні середні отити площу пневматизації соскоподібного відростка на рентгенограмах за допомогою міліметрового паперу або полярного планіметра [4, 5].

Завдяки технічному розвитку та широкому впровадженню в практику оториноларинголога КТ ЛОР-органів, стало можливим і визначення об'єму ретротимпанального простору при цілісній барабанній перетинці. Хоча дані

визначення площі та об'єму певною мірою корелюють між собою, можуть зустрічатися і суттєві розбіжності завдяки індивідуальній особливості будови пневматичної системи скроневої кістки. Крім більшої інформативності за об'ємом ретротимпанального простору, КТ дає змогу візуалізувати саму слухову трубу, що є неможливим на звичайній рентгенографії.

Комп'ютерну томографію проводили на базі медичного центру Святої Параскеви 128-зрізовим комп'ютерним томографом "Toshiba Aquilon CX" (Японія) і на базі "Absolutmed" з таким самим типом томографа. Цей апарат забезпечує найвищу якість зображення тканин (від кісток до найменших периферичних судин) при мінімальній дозі опромінення. Програмне забезпечення дозволяє обраховувати об'єм різних порожнин шляхом обведення курсором на томографічних зрізах. Цю маніпуляцію можна здійснити тільки на самому томографі й не можливо без додаткових програм у тих результатах, що видають пацієнтам після обстеження. Також об'єм пневматизації ретротимпанального простору визначали за програмою Intage Realia (разом із лікарем-рентгенологом А. О. Бачуном).

Великим вважали об'єм ретротимпанального простору більше 6 см^3 , а за надто малим для компенсаторних механізмів – об'єм менший за 2 см^3 . Середній об'єм – $2-6 \text{ см}^3$.

РЕЗУЛЬТАТИ ДОСЛІДЖЕНЬ ТА ЇХ ОБГОВОРЕННЯ

При визначенні об'єму ретротимпанального простору в хворих на інтермітуючий алергічний риніт у 86 випадках (76,79 %) виявлено розміри, що були більше 6 см^3 . У 26 (23,21%) випадках об'єм був у межах $2-6 \text{ см}^3$.

При вивченні об'єму в пацієнтів із персистоючим АР більше 6 см^3 виявлено у 107 випадках (65,24 %), об'єм у межах $2-6 \text{ см}^3$ був у 38 випадках (23,17 %) та у 19 випадках був менше 2 см^3 (11,59 %). Саме у хворих із малим об'ємом спостерігали тяжкі отологічні зміни із ретракційними кишнями барабаних перетинок, спайками та фіброзно-адгезивними змінами. Порівняння лівого та

правого вух в одній групі не дало статистично значущої різниці ($p > 0,05$), разом з тим, як порівняння об'єму в пацієнтів із ІАР та ПАР було статистично достовірним ($p < 0,05$). Дані наведено у таблиці.

Нижче подано окремі приклади КТ.

Хвора Д., 1985 р. н., з хронічним персистоючим АР і збереженою пневматизацією соскоподібного відростка, з тубарною дисфункцією І-ІІ ст. і ателектазом барабаних перетинок ІІ ст. (рис. 1).

У випадку мінімального об'єму пневматизації пацієнти хворіли з раннього дитячого та молодшого шкільного віку (19 випадків). Серед 19 випадків із малою площею пневматизації ($< 2 \text{ см}^3$) спостерігали і максимальне зниження слуху (7 випадків ІІІ ст. приглухуватості, з них 4 за змішаним типом). У них же виявлено тубарну дисфункцію ІІІ ст. На основі комплексного обстеження у них виявлено адгезивний середній отит.

Приклад КТ із малою площею пневматизації та наявністю випоту в лівому вусі (секреторний отит) показано на рисунку 2.

Зважаючи на те, що розвиток пневматизації відбувається до 10–13-річного віку, отримані результати підтверджують дані літератури. Склеротичний або малопневматизований тип соскоподібного відростка вуха зустрічається при порушенні пневматизації у ранньому дитячому віці. Виражене вторинне склерозування раніше добре пневматизованих ретротимпанальних просторів не спостерігається.

Наші обстеження хворих на персистоючий АР показали, що малий об'єм ретротимпанального простору в поєднанні з дисфункцією слухової труби є одним із факторів розвитку кондуктивного типу втрати слуху (негнійний середній отит). Але у зв'язку із зміною парціальних тисків у порожнинах середнього вуха і зниженням ВБТ, порушується постачання киснем через лабіринтні вікна внутрішнього вуха. І при довготривалому процесі знижується гострота слуху і за перцептивним типом.

Таблиця. Виявлений об'єм ретротимпанального простору середнього вуха у хворих на інтермітуючий та персистоючий алергічний риніт

Захворювання	Об'єм ретротимпанального простору, см^3		
	більше 6	2–6	менше 2
ІАР	86	26	–
ПАР	107	38	19

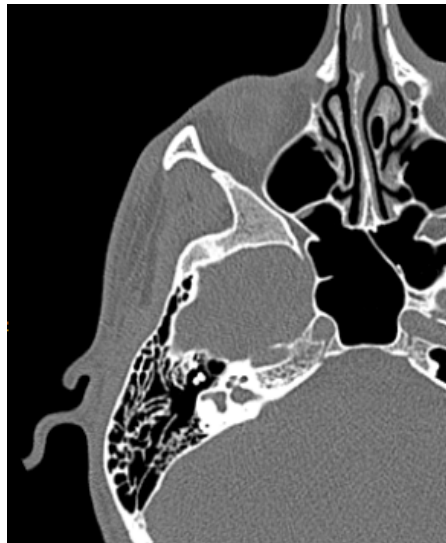
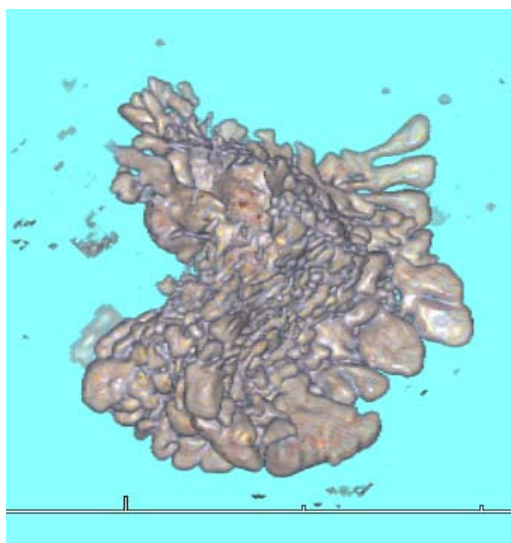


Рис. 1. 3D-об'єм ретротимпанального простору (зліва) та звичайна КТ добре пневматизованої скроневої кістки (справа).

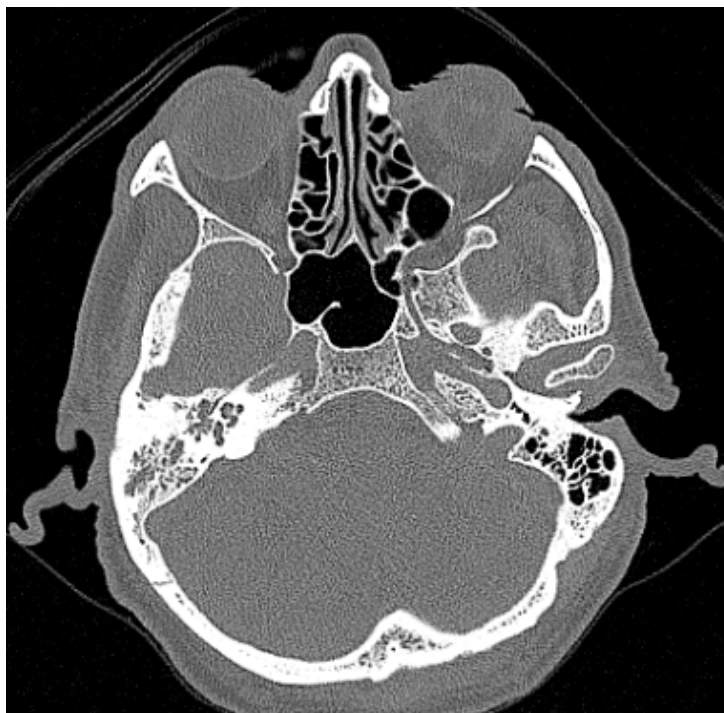


Рис. 2. КТ із малою площею пневматизації та наявністю випоту в лівому вусі.

Вивчаючи об'єм ретротимпанального простору, слід зазначити, що перебіг персистуючого АР з раннього дитячого віку більше впливає на порушення пневматизації темпоральної кістки порівняно з хворими на інтермітуючий АР. Зокрема, у хворих на ПАР спостерігали 19 випадків із мінімальною площею – менше 2 см³, що не виявлялось у хворих на ІАР. У цих же хворих встановлено фіброзно-адгезивний середній отит.

Шукаючи причини зниженого об'єму пневматизації соскоподібного відростка, було проаналізовано результати обстежень численних авторів-алергологів відносно частоти АР в ранньому дитинстві до 12 років. Зростання алергічних ринітів припадає на період формування пневматичної системи середнього вуха, що в подальшому відображається на зниженні її об'єму. Враховуючи одержані результати об'єму ретротимпанального простору в обстежених хворих на АР, є особливо актуальними рання діагностика та своєчасне лікування алергічних процесів для запобігання порушення пневматизації середнього вуха та розвитку в подальшому негнійних середніх отитів із тяжким перебігом.

ВИСНОВКИ 1. Поєднання тубарної дисфункції із малим об'ємом ретротимпанального простору є фактором ризику швидкого прогресування ателектазу барабанної перетинки із утворенням зрощень із сусідніми структурами тимпанальної порожнини ретракційних кишень.

2. Комп'ютерна томографія із визначенням об'єму ретротимпанального простору дає змогу прогностично оцінити перебіг середнього негнійного отиту, а також дати оцінку тривалості процесу у вусі.

3. Для профілактики порушення пневматизації скроневої кістки та розвитку негнійних середніх отитів (ателектатичний, секреторний, фіброзно-адгезивний) у хворих на алергічні риніти необхідна своєчасна діагностика алергічного процесу із раннім лікуванням та корекцією тубарної дисфункції.

СПИСОК ЛІТЕРАТУРИ

1. Діагностика та лікування алергічних захворювань дихальних шляхів / І. В. Гогунська, Л. В. Забродська, Д. Д. Заболотна

[та ін.] // Журнал вушних, носових і головних хвороб. – 2006. – № 3. – С. 208.

2. Заболотний Д. І. Алергічний риніт / Д. І. Заболотний, Б. М. Пухлик // Ринологія. – 2002. – № 2. – С. 24–38.

3. Завадский А. В. О механизме влияния степени пневматизации височной кости на развитие различных форм хронического гнойного среднего отита / А. В. Завадский // Журнал вушних, носових і горлових хвороб. – 2002. – № 4. – С. 33–39.

4. Крук М. Б. Значення планіметричного методу виміру площі пневматичної системи соскоподібного паростка при середніх отитах / М. Б. Крук, М. М. Крук // З'їзд оториноларингологів в Україні : тези доповідей. – Київ, 1995. – С. 226.

5. Крук М. М. Состояние пневматизации сосцевидного отростка при хроническом секреторном отите / М. М. Крук : материалы научно-практической конф. "Актуальные проблемы фониатрии и клинической сурдологии". – Москва, 1998. – С. 114–115.

6. Кушнір А. С. Деякі морфологічні ознаки соскоподібних відростків в диференціації нормальних і атипичних варіантів будови їх пневматичної системи / А. С. Кушнір // Журнал вушних, носових і головних хвороб. – 2003. – № 4. – С. 35–40.

7. Пухлик С. М. Затрудненное носовое дыхание: диагностика и лечение : материалы XI з'їзду оториноларингологів України. – Судак, 2010. – С. 166–167.

8. Сушко Ю. А. Пневматизация сосцевидного отростка и холестеатома среднего уха (цефалометрические исследование) / Ю. А. Сушко, А. С. Кушнір, О. Н. Борисенко, И. А. Сребняк : материалы XII щорічної традиційної осінньої конференції Українського наукового медичного товариства оториноларингологів, 20–21 вересня, м. Харків. – Журнал вушних, носових і горлових хвороб. – 2004. – № 5. – С. 156.

9. Ars B. Middle ear cleft pressure regulation. Balance and imbalance of pressure variation state of art / B. Ars // In: Chronic Otitis Media. Pathogenesis- Oriented Therapeutic Management. – ed. B. Ars. – Amsterdam, The Netherlands : Kugler Publication. – 2008. – P. 113–127.

10. Insights in the Physiology of the Human Mastoid: Message to the Surgion / B. Ars, J. Dirckx, N. Ars-Piret, J. Buytaert // Journal Int. Advanced Otology. – 2012. – Vol. 8. – № 2. – P. 296–310.

11. Bernstein J. M. Role of IgE-mediated hypersensitivity

in otitis media with effusion: pathophysiologic consideration / J. M. Bernstein, W. J. Doyle // *Ann. Otol. Rhinol. Laryngol.* – 1994. – Vol. 163. – P. 15–19.

12. Bernstein J. A. Allergic and mixed rhinitis : Epidemiology and natural history / J. M. Bernstein // *Allergy Astma Proc.* – 2010. – Vol. 31. – P. 365–369.

13. Bluestone C. D. Otitis Media Clinical Management : Definitions, Terminology, and Classification, part two, chap.7.- Eustachian Tube Function and Dysfunction, chap 10. / In: *Evidence-Based Otitis Media.* - ed.by R.Rosenfeld, C.Bluestone.- Hamilton - London- Saint Louis: B. C. Decker. – 1999. – P. 85–103, 137–156.

14. Bluestone C. D. Eustachian Tube Function and dysfunction. Recent Advances in Otitis Media. Report of the Seventh research conference / C. D. Bluestone // *Ann. Otol. Rhinol. Laryngol.* – 2002. – Suppl. 111. – P. 52–99.

15. Doyle W. J. The link between allergic rhinitis and otitis media / W. J. Doyle // *Curr. Opin. Allergy Clin.Immunol.* – 2002. – Vol. 2(10). – P. 21–25.

16. Doyle W. J. The mastoid as a functional rate –limite of middle ear pressure change / W. J. Doyle // *Int. J. Pediatr.Otolaryngol.* – 2007. – Mar. – Vol. 71(3). – P. 393–402.

17. Feng C. H. The united allergie airway: connections between allergic rhinitis, astma, and chronic sinusitis / C. H. Feng, M. D. Miller, R. A. Simon // *Am. J. Rhinol. Allergy.* – 2012. – Vol. 26, 3. – P. 187–190.

18. Comparative study of pneumatization of the mastoid air cells and paranasal sinuses using three-dimensional reconstruction of computer tomography scan / J. Kim, S. W. Song, J. H. Cho [et al.] // *Surg. Radiol. Anat.* – 2010. – Jul. – Vol. 32(6). – P.593–599.

19. Trends in the prevalence of astma and allergic rhinitis in Italy between 1991 and 2010 / R. de Marco, V. Cappa, S. Accordini [et al.] // *Eur. Respir. J.* – 2012. – Vol. 30 (4). – P. 883–892.

20. Merple B. F. Allergic rhinitis and inflammatory airways disease: interaction within the unified airspace / B. F. Merple // *Am. J. Rhinol. Allergy.* – 2010. – Vol. 24, № 4. – P. 249–254.

Отримано 04.10.15