

## ВПЛИВ ЗАГАЛЬНОГО ЗНЕВОДНЕННЯ НА СТРУКТУРНУ РЕОРГАНІЗАЦІЮ ЛЕГЕНЬ У ЩУРІВ

**Резюме.** Проблема впливу загальної дегідратації на організм сьогодні набуває все більшої актуальності у медичній науці. Унаслідок суттєвих змін соціально-економічних, екологічних умов проживання людей на усій планеті, частих катаклізмів, підвищення температури наколишнього середовища виникає дефіцит у питній воді. Особливо це відчутно при підвищеному фізичному навантаженні.

**Мета дослідження** – встановити особливості структурних змін у легенях щурів при загальному зневодненні різного ступеня тяжкості та дати їм кількісну характеристику.

**Матеріали і методи.** Експерименти проведено на 30 білих лабораторних статевозрілих щурах-самцях масою тіла 160–180 г і віком 2,5–3 місяці. З них 6 тварин склали контрольну групу, іншим 24 щурам загальну дегідратацію моделювали шляхом годування сухим вівсом без доступу до води протягом 3; 6 і 10 діб (загальне зневоднення легкого, середнього і важкого ступенів відповідно). Дослідження проводили з використанням гістологічних, морфометричних та статистичних методик.

**Результати досліджень та їх обговорення.** Результати проведеного дослідження свідчать, що при загальному зневодненні організму поступово у паренхімі легень і їх кровоносне русло розвиваються певні морфофункціональні зміни, характер й інтенсивність яких залежать від тривалості зневоднення, а значить, і його ступеня. Через обмеження у воді довше, ніж одну добу, суттєвих змін у легенях не відбувається, хоча навіть у такий термін можна спостерігати ознаки посилення кровопостачання та вентиляційної функції легень. Однак починаючи з 3-ї доби і до завершення експерименту в 10-денний термін, у процесі поступового зневоднення організму відбувається втрата маси органа, яка супроводжується поступовим потоншенням міжальвеолярних перегородок, зменшенням товщини багаторядного миготливого епітелію слизової оболонки бронхів з одночасним зниженням діаметра і площі поперечного перерізу просвіту альвеол, що у кінцевому результаті призводить до формування та чергування вогниць емфіземи із вогницями дисателектазів, а значить, порушень у вентильційній функції легень.

**Висновки.** Морфологічні зміни у легенях при загальному зневодненні (зменшення маси легень, товщини міжальвеолярних перегородок, товщини багаторядного миготливого епітелію бронхів, діаметра і площі альвеол) можуть складати основу порушення їх респіраторної функції.

**Ключові слова:** загальне зневоднення; легені; альвеоли; бронхи; епітелій слизової.

**ВСТУП** Питання впливу загального зневоднення на організм на даний час набуває все більшої актуальності у медичній науці. Унаслідок суттєвих змін соціально-економічних, екологічних умов проживання людей на усій планеті, частих катаклізмів, підвищення температури навколишнього середовища виникає дефіцит у питній воді. Особливо це відчутно при підвищеному фізичному навантаженні [1–6].

Безпосереднім наслідком зневоднення буває зменшення об'єму циркулюючої крові, венозного повернення, а також серцевого викиду з подальшим відповідним порушенням периферійного кровотоку, розвитком циркуляторної гіпоксії, концентрації крові, посиленням гемоциркуляторних розладів і підвищенням в'язкості та згортання крові. Сповільнення кровотоку за таких умов призводить до гіпоксії тканин [7, 8], що не може не впливати на морфофункціональний стан органів і тканин. Разом з тим слід зауважити, що для об'єктивної характеристики впливу зневоднення на організм і, зокрема легень, є потреба продовжити вивчення кількісних змін, які виникають як у їх паренхімі й стромі, так і в кровоносному руслі

**Метою дослідження** було встановити особливості структурних змін у легенях щурів при загальному зневодненні різного ступеня тяжкості та дати їм кількісну характеристику.

**МАТЕРІАЛИ І МЕТОДИ** Експерименти проведено на 30 білих лабораторних статевозрілих щурах-самцях масою тіла 160–180 г і віком 2,5–3 місяці. З них 6 тварин склали контрольну групу, іншим 24 щурам загальну дегідратацію моделювали шляхом годування сухим вівсом без доступу до води протягом 3; 6 і 10 діб (загальне зневоднення легкого, середнього і важкого ступенів відповідно). Таку модель широко застосовують в експерименті [9, 10].

Усі експериментальні дослідження проводили відповідно до принципів біоетики, що викладені у Гельсинській декларації та Законі України “Про захист тварин від жорстокого поводження” (№ 1759-VI від 15.12.2009).

Матеріал для гістологічного дослідження (шматочки легень) після забору фіксували у 10 % нейтральному формаліні. Гістологічні зрізи забарвлювали гематоксиліном та еозином та за Ван-Гізон.

Морфометричні дослідження включали визначення: товщини міжальвеолярних перегородок (мкм), діаметра альвеол (мкм), товщини багаторядного миготливого епітелію (мкм), а також площі поперечного перетину альвеол (мкм<sup>2</sup>).

Площу поперечного перетину альвеол обчислювали за формулою площі круга:

$$S = \pi r^2, \text{ де:} \quad (1)$$

S – площа круга,

r – радіус круга.

Цифровий матеріал, отриманий при проведенні досліджень, піддавали статистичній обробці за допомогою Microsoft Excel for Windows 98 із визначенням середніх величин та їх стандартних похибок. Достовірність оцінювали за коефіцієнтом Стьюдента (t) при  $p < 0,05$ .

**РЕЗУЛЬТАТИ ДОСЛІДЖЕНЬ ТА ЇХ ОБГОВОРЕННЯ**

Під впливом загального зневоднення у структурній організації легеневої тканини в щурів відбувалися суттєві зміни. Характерною особливістю таких змін був їх поступовий розвиток та прогресивне наростання у міру збільшення тривалості зневоднення і відповідно ступеня тяжкості, пов'язаного з цим.

Через одну добу після експерименту значних морфофункціональних змін у легенях ще не спостерігали. Однак і на даний термін при гістологічному дослідженні можна було відмітити помірне артеріальне і венозне повнокров'я.

Це могло скласти основу зареєстрованої тенденції до незначного збільшення середньої маси легень порівняно з інтактними щурами. Так, маса правої легені зростала до  $(1,18 \pm 0,04)$  г (приріст на 2,61 %), лівої – до  $(0,54 \pm 0,03)$  г (приріст на 3,84 %).

Водночас, незначно (на 3,88 %) збільшувалася товщина міжальвеолярних перегородок (табл.), а також дещо зростав діаметр альвеол (на 1,56 %) і площа їх поперечного перетину (на 3,14 %). Товщина багаторядного миготливого епітелію слизової оболонки бронхів також проявляла тенденцію до зростання (на 3,92 %). Такі зміни можуть бути свідченням певного посилення функціональної респіраторної активності органа.

Однак вже через 3 доби експериментального спостереження (загальне зневоднення легкого ступеня тяжкості) всі ці показники набували зворотної тенденції. Товщина міжальвеолярних перегородок ставала на 7,89 % меншою від рівня, який зареєстрували у контрольній групі тварин, достовірно на 9,90 % зменшувалися діаметр альвеол і на 18,75 % площа їх поперечного перетину. Товщина багаторядного миготливого епітелію слизової оболонки бронхів також проявляла тенденцію до зменшення (на 7,89 %). Вказані зміни реєстрували на тлі тенденції до зниження середньої маси легень: на 3,48 % правої і 1,93 % лівої, що могло бути першою ознакою і підтвердженням поступової втрати організмом води без її поповнення ззовні.

Гістологічно при цьому виявлялося порівняно досить виражене повнокров'я гілок легеневої артерії. Просвіт

бронхів виглядав розширеним, а складки їх слизової у більшості були згладженими порівняно з інтактними тваринами (рис. 1).

Через 6 діб тривалості загального зневоднення (середнього ступеня тяжкості), виявлені у 3-денний термін, продовжували прогресивно змінюватися. При світлооптичному дослідженні вже можна було відмітити зменшення товщини міжальвеолярних перегородок з одночасним зниженням просвіту альвеол і відповідно площі їх поперечного перерізу. Через посилення звивистості міжальвеолярних перегородок альвеоли дещо втрачали округлість своїх контурів. Просвіт дрібних бронхів і бронхіол продовжували залишатися розширеним, а їх слизові оболонки були лише помірно складчастими (рис. 2). Знижувалася товщина епітеліального шару, потоншувалися м'язові оболонки.

Виявлені візуальні зміни мали своє об'єктивне кількісне підтвердження. Так, товщина міжальвеолярних перегородок ставала вже на 14,71 % меншою від контрольного рівня, на 16,04 % знижувалися діаметр альвеол і на 29,36 % – площа їх поперечного перетину (табл. 1). Причому на даний термін спостереження різниця усіх цих показників, порівняно з показниками інтактних тварин, була достовірною. Товщина багаторядного миготливого епітелію слизової оболонки бронхів також ставала достовірно меншою (на 14,18 %). Зберігалася і наростала тенденція до зниження середньої маси легень: на 7,83 % правої і 9,62 % лівої, що свідчило про подальшу втрату організмом води без її поповнення ззовні.

Таблиця. Кількісна характеристика структурних компонентів легеневої паренхіми щурів за різних ступенів тяжкості загального зневоднення ( $M \pm m$ )

Термін спостереження	Показник			
	товщина міжальвеолярних перегородок (мкм)	діаметр альвеол (мкм)	площа поперечного перетину альвеол (мкм <sup>2</sup> )	товщина багаторядного миготливого епітелію (мкм)
Контроль	8,50±0,26	21,83±0,57	375,03±13,86	21,17±0,67
Через 1 добу	8,83±0,35	22,17±0,67	386,81±16,82	22,00±0,52
Через 3 доби	7,83±0,35	19,67±0,69*	304,73±15,25*	19,50±0,60
Через 6 діб	7,25±0,30*	18,33±0,69*	264,94±14,27*	18,17±0,67*
Через 10 діб	7,08±0,28*	17,83±0,85*	251,20±17,04*	17,67±0,69*

Примітка. \* –  $p < 0,05$ .

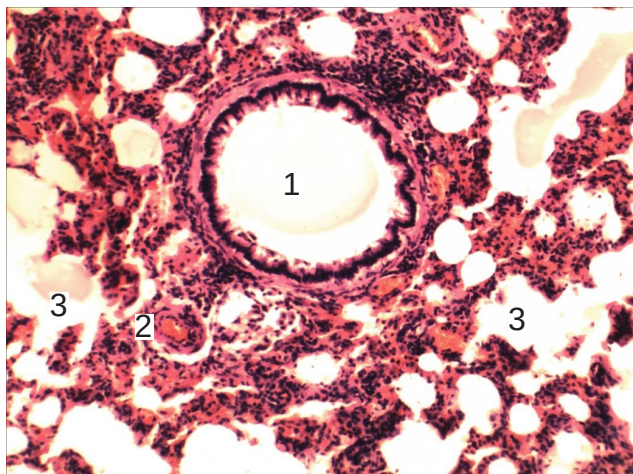


Рис. 1. Гістологічний зріз легень щура через 3 доби моделювання загального зневоднення: 1 – просвіт сегментарного бронха; 2 – гілка легеневої артерії; 3 – просвіт альвеол. Забарвлення гематоксилином та еозиним.  $\times 140$ .

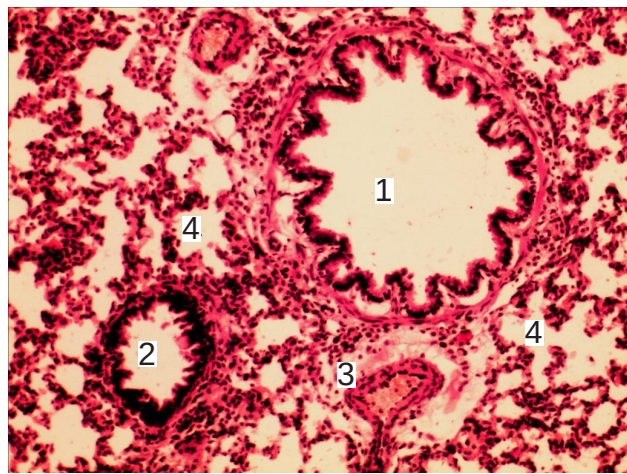


Рис. 2. Гістологічний зріз легень щура через 6 діб після моделювання загального зневоднення: 1 – просвіт сегментарного бронха; 2 – просвіт бронхіоли; 3 – гілка легеневої артерії; 4 – просвіт альвеол. Забарвлення гематоксилином та еозиним.  $\times 140$ .

Ще більшого свого вираження структурні зміни набули при тяжкому ступені загального зневоднення (10 діб тривалості експерименту). При дослідженні гістологічних зрізів спостерігали подальше зменшення товщини міжальвеолярних перегородок та зменшення просвіту альвеол і площі їх поперечного перерізу. Просвіт дрібних бронхів та бронхіол був порівняно розширеним, а їх слизові оболонки – помірно складчастими (рис. 3). Знижувалася товщина епітеліального шару.

Кількісно це підтверджували наступні результати морфометричних досліджень. Товщина міжальвеолярних перегородок ставала вже достовірно на 16,71 % меншою від контрольного рівня, на 18,23 % достовірно знижувалися діаметр альвеол і на 33,02 % – площа їх поперечного перетину. Товщина багаторядного миготливого епітелію слизової оболонки бронхів також продовжувала зменшуватися і достовірно на 16,54 % була нижчою від контрольних величин. На даний термін спостереження також достовірно зменшувалася середня маса легень: на 12,18 % правої (з  $1,15 \pm 0,04$  г у контролі до  $1,01 \pm 0,03$  г у зневоднених тварин) і 21,16 % лівої (з  $0,52 \pm 0,03$  г у контролі до  $0,41 \pm 0,02$  г в зневоднених тварин), що свідчило про досить суттєве зневоднення організму.

Крім вищеописаних змін в окремих місцях у полезору потрапляли ділянки як емфізематозного розширення альвеол, так і невеликих розмірів зони ателектазів (рис. 4).

Таким чином, результати проведеного дослідження свідчать, що при загальному зневодненні організму поступово у паренхімі легень і їх кровоносному руслі розвиваються певні морфофункціональні зміни, характер й інтенсивність яких залежать від тривалості зневоднення, а значить і ступеня.

Через обмеження у воді довше однієї доби суттєвих змін у легенях не відбувається, хоча і навіть у такий термін можна спостерігати ознаки посилення кровопостачання та вентиляційної функції легень. Однак починаючи з 3-ї доби і до завершення експерименту в 10-денний термін, у процесі поступового зневоднення організму відбувається втрата маси органа, яка супроводжується поступовим потоншенням міжальвеолярних перегородок, зменшенням товщини багаторядного миготливого епітелію слизової оболонки бронхів з одночасним зниженням діаметра і площі поперечного перерізу просвіту альвеол, що у кінцевому результаті призводить до формування та чергування вогнищ емфіземи з вогнищами дисателектазів, а значить, порушень у вентильційній функції легень.

**ВИСНОВКИ 1.** Загальне зневоднення тяжкого ступеня призводить до зменшення маси легень, товщини міжальвеолярних перегородок, товщини багаторядного

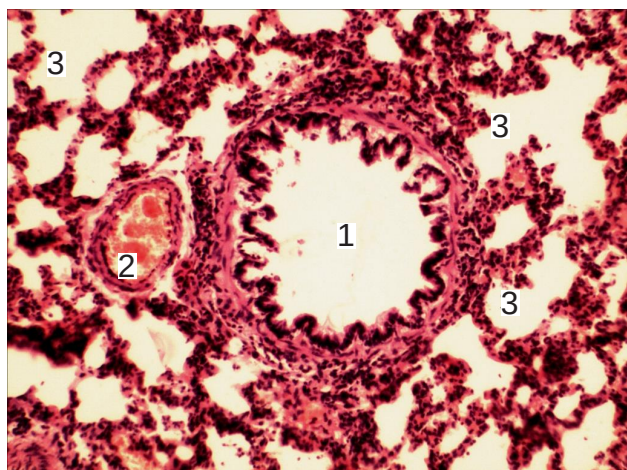


Рис. 3. Гістологічний зріз легень щура через 10 діб після моделювання загального зневоднення: 1 – просвіт сегментарного бронха; 2 – гілка легеневої артерії; 3 – просвіт альвеол. Забарвлення гематоксилином та еозином.  $\times 140$ .

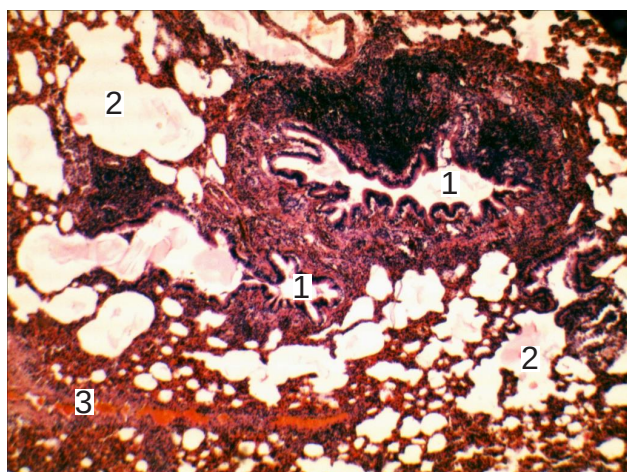


Рис. 4. Гістологічний зріз легень щура через 10 діб після моделювання загального зневоднення: 1 – просвіт часточкового бронха; 2 – просвіт бронхіоли; 3 – ділянка емфіземи; 4 – зона ателектазу. Забарвлення гематоксилином та еозином.  $\times 140$ .

миготливого епітелію слизової оболонки бронхів, діаметра і площі альвеол.

2. Морфологічні зміни у структурних компонентах легень, що виникають при загальному зневодненні, можуть бути основною порушення їх респіраторної функції.

**Перспективи подальших досліджень** Подальші наукові дослідження дозволять розробити й обґрунтувати ефективні методи регідратації організму після його тяжкого зневоднення.

#### СПИСОК ЛІТЕРАТУРИ

- Здюмаева Н. П. Роль факторов, определяющих реологические свойства крови в механизмах адаптации и повреждения при водном дисбалансе / Н. П. Здюмаева, В. Н. Левин // Патологическая физиология и экспериментальная терапия. – 2007. – № 1. – С. 18–20.
- Боголюбов В. А. Патогенез и клиника водно-электролитных расстройств / В. А. Боголюбов. – М. : Медицина, 2008. – 428 с.
- Мосендз Т. М. Морфофункціональна характеристика

нервово-м'язових закінчень при короткотривалій загальній регідратації організму / Т. М. Мосендз // Світ медицини та біології. – 2013. – № 3. – С. 66–68.

4. Thompson R. J. Ischemia opens neuronal gap junction hemichannels / R. J. Thompson, N. Zhou, B. A. MacVicar // Science. – 2006. – Vol. 312. – P. 924–927.

5. Fluid and electrolyte supplementation after prolonged moderate-intensity exercise enhances muscle glycogen resynthesis in

Standardbred horses / A. P. Waller, G. J. Heigenhauser, R. J. Geor [et al.] // J. Appl. Physiol. – 2009. – Vol. 106, No. 1. – P. 91–100.

6. Watts A. G. The functional architecture of dehydration-anorexia / A. G. Watts, C. N. Boyle // Physiol. Behav. – 2010. – Vol. 100, No. 5. – P. 472–477.

7. Гайкова О. Н. Влияние дегидратации и гипергидратации организма на содержание воды, натрия и калия в тканях крыс / О. Н. Гайкова, В. М. Хмара, Г. П. Гусев // Нейрохирургия и неврология детского возраста. – 2011. – № 4 (30). – С. 12–19.

8. Приходько О. О. Зміни гістоморфометричних параметрів

селезінки щурів за умов дії позаклітинної дегідратації / О. О. Приходько // Вісник проблем біології і медицини – 2016. – Вип. 1, т. 2 (127). – С. 192–194.

9. Бумейстер В. І. Електронномікроскопічна картина регенерату великогомілкової кістки щурів за дії позаклітинного зневоднення / В. І. Бумейстер // Клінічна та експериментальна патологія. – 2009. – Т. 8, № 2. – С. 10–13.

10. Гусейнова С. Т. Морфологические изменения в иммунных образованиях тонкой кишки при дегидратации и коррекции физраствором / С. Т. Гусейнова // Вестник новых медицинских технологий. – 2009. – Т. 16, № 2. – С. 199–200.

Отримано 31.01.19

©М. О. Vatsyk, I. Ye. Herasyimiuk

I. Horbachevsky Ternopil State Medical University

#### THE INFLUENCE OF GENERAL DEHYDRATATION ON STRUCTURAL REORGANIZATION OF LUNGS IN RATS

**Summary.** The problem of the effect of general dehydration on the organism today is becoming increasingly relevant in medical science. Due to significant changes in the socio-economic, ecological conditions of people living on the planet, frequent cataclysms, and an increase in the temperature of the environment, there is a shortage of potable water. Especially it becomes noticeable at high physical activity.

**The aim of the study** – to identify the structural changes in the lungs of rats with a general dehydration of varying degrees of gravity and give them a quantitative characteristic.

**Materials and Methods.** Experiments were carried out on 30 white laboratory mature male rats with body weight of 160–180 g and age 2.5–3 months. Among them, 6 animals were in a control group; another 24 rats of general dehydration were modeled by feeding dry oats without access to water for 3, 6 and 10 days (total dehydration of the lungs, medium and severe degrees, respectively). The research was carried out using histological, morphometric and statistical techniques.

**Results and Discussion.** The results of the study show that a total dehydration in the lung parenchyma and their bloodstream gradually developing certain morphological changes, the nature and intensity of which depends on the duration of dehydration, and hence its degree. Due to limitations of water for one day, there are no significant changes in the lungs, although even in such a period of observation, signs of increased blood supply and ventilation function of the lungs can be observed. However, starting from the third day and until the end of the experiment in the 10-day period, in the process of gradual dehydration of the body there is loss of body mass, which is accompanied by a gradual thawing of interalveolar partitions, a decrease in the thickness of multi-row blinking epithelium of the mucous membrane of the bronchi with simultaneous decrease in diameter and area of the transverse section of the lumen alveoli, which ultimately leads to the formation of lesions and alternating of areas of emphysema with the areas of dystelectasis, and – the disturbance of the lung ventilation function.

**Conclusions.** Morphological changes in the lungs with total dehydration (reduction in the mass of the lungs, the thickness of interalveolar partitions, the thickness of multi-row blinking epithelium of the bronchi, diameter and area of the alveoli) may form the basis of violation of their respiratory function.

**Key words:** general dehydration; lungs; alveoli; bronchi; epithelium of the mucous membrane.

©М. А. Вацк, И. Е. Герасимюк

ГВУЗ “Тернопольский государственный медицинский университет имени И. Я. Горбачевского”

#### ВЛИЯНИЕ ОБЩЕГО ОБЕЗВОЖИВАНИЯ НА СТРУКТУРНУЮ РЕОРГАНИЗАЦИЮ ЛЕГКИХ В КРЫС

**Резюме.** Проблема влияния общей дегидратации на организм на сегодняшний день приобретает все большую актуальность в медицинской науке. Вследствие существенных изменений социально-экономических, экологических условий проживания людей на всей планете, частых катаклизмов, повышение температуры внешней среды возникает дефицит питьевой воды. Особенно это становится ощутимым при повышенной физической нагрузке.

**Цель исследования** – установить особенности структурных изменений в легких крыс при общем обезвоживании различной степени тяжести и дать им количественную характеристику.

**Материалы и методы.** Эксперименты проведены на 30 белых лабораторных половозрелых крысах-самцах массой тела 160–180 г и возрастом 2,5–3 месяца. Из них 6 животных составили контрольную группу, другим 24 крысам общую дегидратацию моделировали путем кормления сухим овсом без доступа к воде в течение 3; 6 и 10 суток (общее обезвоживание легкой, средней и тяжелой степеней соответственно). Исследования проводили с использованием гистологических, морфометрических и статистических методик.

**Результаты исследований и их обсуждение.** Результаты проведенного исследования свидетельствуют, что при общем обезвоживании организма постепенно в паренхиме легких и их кровеносном русле развиваются определенные морфофункциональные изменения, характер и интенсивность которых зависят от продолжительности обезвоживания, а значит его степени. При ограничении воды продолжительностью в одни сутки существенных изменений в легких не происходит, хотя даже и в такой срок эксперимента можно наблюдать признаки усиления кровоснабжения и вентиляционной функции легких. Однако начиная с 3-х суток и до завершения эксперимента в 10-дневный срок, в процессе постепенного

обезвоживания организма происходит потеря массы органа, которая сопровождается постепенным истончением межальвеолярных перегородок, уменьшением толщины многорядного мерцательного эпителия слизистой оболочки бронхов с одновременным уменьшением диаметра и площади поперечного сечения просвета альвеол, что в конечном итоге приводит к формированию и чередованию очагов эмфиземы с очагами дисателектазов, а значит, нарушений вентиляционной функции легких.

**Выводы.** Морфологические изменения в легких при общем обезвоживании (уменьшение массы легких, толщины межальвеолярных перегородок, толщины многорядного мерцательного эпителия бронхов, диаметра и площади альвеол) могут составлять основу нарушения их респираторной функции.

**Ключевые слова:** общее обезвоживание; легкие; альвеолы; бронхи; эпителий слизистой.

**Адреса для листування:** І. Є. Герасимюк, ДВНЗ “Тернопільський державний медичний університет імені І. Я. Горбачевського”, майдан Волі, 1, Тернопіль, 46001, Україна, e-mail: herasymyuk@ukr.net