

ЕКСПРЕСІЯ МАРКЕРІВ ЕМОЦІЙНО-БОЛЬОВОГО СТРЕСУ ПІСЛЯ ВИДАЛЕННЯ РЕТЕНОВАНИХ НИЖНІХ ТРЕТІХ МОЛЯРІВ У ХВОРИХ ІЗ РІЗНИМИ ІНДИВІДУАЛЬНО-ПСИХОЛОГІЧНИМИ ОСОБЛИВОСТЯМИ

Резюме. Після видалення ретенуваних нижніх третіх молярів у хворих виникають патофізіологічні зміни в організмі, запальні (імунні) реакції, індуковані операційною травмою. Гостра запальна реакція в щелепно-лицевій ділянці супроводжується больовим синдромом, набряком м'яких тканин обличчя, тризмом, сенсорними розладами функцій нижнього альвеолярного і/або язикового нервів. Поява вищевказаних клінічних симптомів ушкодження тканин щелепно-лицевої ділянки нерідко викликає у них психоемоційне напруження, реактивну тривожність. Їх вираження значною мірою залежить від індивідуально-типологічних особливостей кожного хворого. Фундаментальною психологічною рисою характеру особистості є нейротизм.

Мета дослідження – вивчити експресію маркерів емоційно-больового стресу (реактивну тривожність, вміст у ротовій рідині простагландину E_2 та кортизолу) в пацієнтів із різними індивідуально-психологічними особливостями (нейротизмом) після видалення в них ретенуваних нижніх третіх молярів.

Матеріали і методи. У 30-ти пацієнтів віком 18–30 років (16 чоловіків, 14 жінок) проведено за ортодонтичними показаннями операцію атипичного видалення ретенуваних нижніх третіх молярів (тяжкий ступінь складності операції за Pederson). Рівень нейротизму в пацієнтів оцінювали шляхом їх тестування за методикою Г. Айзенка. Післяопераційну реакцію організму хворих оцінювали за вираженням больового синдрому, набряком м'яких тканин обличчя, ступенем запально-м'язової контрактури жувальних м'язів за методикою M. S. Sulieman. Для якісної оцінки рівня больового синдрому ми застосовували опитувальник болю Мак-Гілла. Ступінь ушкодження нижнього альвеолярного нерва виявляли шляхом вимірювання електростимуляції пульпи ікла на відповідному боці нижньої щелепи та електропотенціалів шкіри обличчя в проекції ментального отвору за методикою С. В. Сирак та співавт. (2006). Визначення кортизолу та простагландину E_2 в ротовій рідині хворих проводили у передопераційний період та на 1-шу й 5-ту доби післяопераційного періоду методом твердофазного імуноферментного аналізу. З метою виявлення вірогідності та сили кореляційних зв'язків визначали коефіцієнт кореляції Пірсона (χ^2).

Результати досліджень та їх обговорення. Виявлено, що у хворих, незалежно від їх рівня нейротизму, при оцінці характеру гострого болю, за даними опитувальника Мак-Гілла, переважали дескриптори із сенсорної шкали. Крім того, пацієнти із вираженим рівнем нейротизму для характеристики больових відчуттів вибирали також дескриптори із афективної шкали. Виявлено збільшення вмісту простагландину E_2 в ротовій рідині у міру розвитку запальних змін. Зменшення місцевих клінічних проявів гострої запальної реакції прямо корелювало ($\chi^2=26,53$, $p<0,001$) із зниженням вмісту в ротовій рідині цього біохімічного маркера запальної реакції. На вміст кортизолу в ротовій рідині хворих впливали не лише вираження гострої запальної реакції та інтенсивність больового синдрому, але й психоемоційний фактор.

Висновки. Після видалення ретенуваних нижніх третіх молярів у хворих із проявами нейротизму під впливом вираженого гострого запального процесу та ноцицептивного болю з'являється психоемоційний стрес (реактивна тривога). У хворих, незалежно від їх рівня нейротизму при оцінці ноцицептивного болю, преважують дескриптори сенсорної шкали опитувальника Мак-Гілла, для характеристики нейропатичного болю пацієнти із високим рівнем нейротизму також використовують дескриптори афективної шкали. Рівень простагландину E_2 та кортизолу в ротовій рідині пацієнтів залежить від вираження у них гострого запального процесу та інтенсивності больового синдрому. На вміст кортизолу в ротовій рідині також впливає рівень нейротизму в пацієнтів.

Ключові слова: ретенція нижніх третіх молярів; післяопераційна запальна реакція; нейротизм; тривожність; простагландин E_2 ; кортизол.

ВСТУП Видалення ретенуваних нижніх третіх молярів (РНТМ) залишається однією із найпоширеніших зубощелепних операцій [1, 2]. Після цих хірургічних втручань у хворих виникають патофізіологічні зміни в організмі, запальні (імунні) реакції, індуковані операційною травмою. При ушкодженні тканин відбувається активація синтезу метаболітів арахідонової кислоти, що виділяються із плазми крові, ушкоджених клітин, а також із закінчень С – аферентних волокон медіатори запалення, а саме: гістамін, брадікінін, серотонін, субстанція Р, простагландини Е та прозапальні цитокіни (IL-1 β , IL-6, TNF) [3–5]. Під дією медіаторів болю (алогенів) виникає сенситизація периферичних ноцицепторів. Важливу роль в ініціації механізмів ноцицепції відіграють простагландини Е [3, 4]. Гостра запальна реакція в щелепно-лицевій ділянці супроводжується больовим синдромом, набряком м'яких тканин обличчя, тризмом, сенсорними розладами функцій нижнього альвеолярного і/або язикового нервів [6–9]. Можуть виникати післятравматичні стресові розлади [10]. Незважаючи на проінформованість пацієнтів щодо особливостей перебігу післяопераційного періоду, поява вищевказаних клінічних симптомів ушкодження тканин щелепно-лицевої ділянки нерідко викликає у них психо-

емоційне напруження, реактивну тривожність, депресію [11–14]. Їх вираження значною мірою залежить від індивідуально-типологічних особливостей кожного хворого. Фундаментальною психологічною рисою характеру особистості є нейротизм, що проявляється тривожністю, частою зміною настрою, фрустрацією та відчуттям самотності. Нейротичні люди гірше справляються зі стресом, схильні перебільшувати негативну сторону тієї чи іншої ситуації. Особистості, в яких низький рівень нейротизму, є більш емоційно стабільними, терплячими, стресостійкими [15]. Виявлено, що вираження нейротизму в пацієнтів прямо корелює із їх рівнем чутливості до болю [16, 17]. Хворі з високим рівнем нейротизму схильні до катастрофізації хронічного больового синдрому (завищеної оцінки загрози впливу больового чинника на організм, поява больового пароксизму супроводжується відчуттям безпорадності, емоційним пригніченням) [18]. У фаховій літературі містяться суперечливі дані щодо впливу фактора нейротизму на характер сприйняття хворими післяопераційного больового синдрому та на його прояви на психоемоційному та біохімічному рівнях [19–21].

Метою дослідження було вивчити експресію маркерів емоційно-больового стресу (реактивну тривожність,

вміст у ротовій рідині простагландину E_2 та кортизолу) в пацієнтів із різними індивідуально-психологічними особливостями (нейротизмом) після видалення в них ретенованих нижніх третіх молярів.

МАТЕРІАЛИ І МЕТОДИ У 30-ти пацієнтів віком 18–30 років (16 чоловіків, 14 жінок) проведено за ортодонтними показаннями операцію атипичного видалення ретенованих нижніх третіх молярів (тяжкий ступінь складності операції за Pederson) [22]. Рівень нейротизму в пацієнтів оцінювали шляхом їх тестування за методикою Г. Айзенка, де: 0–7 балів – низький рівень нейротизму; 8–11 – помірний нейротизм; 12–18 – виражений нейротизм; 19–24 – вкрай виражений нейротизм [23]. Рівень тривоги визначали за допомогою госпітальної шкали тривоги та депресії (HADS) [24], де: 0–7 балів – норма; 8–10 балів – субклінічно виражені симптоми; більше 11 балів – клінічно виражені симптоми.

Післяопераційну реакцію організму хворих оцінювали за вираженням больового синдрому, набряком м'яких тканин обличчя, ступенем запально-м'язової контрактури жувальних м'язів за методикою M. S. Suliepan [25]. Оцінювали післяопераційний біль за наступними критеріями: 0 балів – відсутність болю; 1 бал – помірний біль, легко переноситься; 2 бали – помірний біль, стерпний, але спричиняє психологічний дискомфорт; 3 бали – сильний біль, викликає психологічний дискомфорт, буває нестерпним. Крім того, для якісної оцінки рівня больового синдрому ми застосували опитувальник болю Мак-Гілла, який дозволяє виміряти сенсорну, емоційну та кількісну (евалюативну) складові больового відчуття, ранжированих за п'ятьма категоріями інтенсивності [26]. Пацієнти вибирали, характеризуючи їх больові відчуття, запропоновані в опитувальнику слова – дескриптори, які поділили на 20 груп (не більше одного слова з групи). Дескриптори сенсорної шкали (1–13 підкласи) характеризують біль у термінах механічного або термічного впливу, зміни просторових або часових параметрів. Афективна шкала (14–19 підкласи) відображає емоційний аспект болю, або вегетативні прояви. Оціночна шкала (20 клас) складається з 5 слів, що виражають суб'єктивну оцінку інтенсивності болю пацієнтом. Виразовували ранговий індекс болю (РІБ) – сума порядкових номерів дескрипторів у всіх субшкалах та індекс числа вибраних дескрипторів (ІЧВД).

Розмір післяопераційного набряку м'яких тканин у ділянці нижньої щелепи оцінювали за наступними критеріями: оцінка 0 – відсутність набряку м'яких тканин; 1 ступінь – набряк, що охоплює щічну та/або язикову поверхню слизової оболонки альвеолярного відростка нижньої щелепи; 2 ступінь – набряк, що охоплює щічну та/або язикову поверхню слизової оболонки альвеолярного відростка нижньої щелепи і поширюється на щоку (екстраорально) до нижнього краю нижньої щелепи; 3 ступінь – набряк, що охоплює щічну та/або язикову поверхню слизової оболонки альвеолярного відростка нижньої щелепи і поширюється на щоку (екстраорально) та нижче нижньої щелепи. Для визначення ступеня запальної контрактури жувальних м'язів пацієнтів просили максимально широко відкрити рот до появи больових відчуттів та вимірювали міжрізцеву відстань – між ріжучими краями верхніх та нижніх медіальних різців у міліметрах: 1 ступінь – незначне обмеження відкриття рота, 2 ступінь – рот відкривали на 1 см; 3 ступінь – щелепи

щільно зведені, самостійне відкриття рота неможливе. Ступінь ушкодження нижнього альвеолярного нерва (НАН) виявляли шляхом вимірювання електрозбудливості пульпи (ЕОД) ікла на відповідному боці нижньої щелепи за допомогою портативного цифрового електрооднометра "Pulp tester" (Тайвань) та електропотенціалів (ЕП) шкіри обличчя в проекції ментального отвору за методикою С. В. Сирак та співавт. (2006) [27]. При значеннях показника ЕОД ікол 12–25 мкА й ЕП шкіри обличчя 45–55 мкА діагностували тимчасове порушення провідності нерва (легкий ступінь ушкодження), при ЕОД цих зубів 26–50 мкА і ЕП шкіри 55–80 мкА – ушкодження сегмента нерва (середній ступінь ушкодження) та при ЕОД 51–100 мкА й ЕП шкіри 80–150 мкА – повне припинення провідності нервового стовбура (тяжкий ступінь ушкодження).

Біохімічним маркером стрес-реакції стандартно слугує кортизол. Рівень його в змішаній слині прямо корелює з рівнем кортизолу в сироватці крові [28, 29]. Дослідження у ротовій рідині вмісту простагландину E_2 дозволяє об'єктивно оцінити інтенсивність перебігу гострого запального процесу та ефективність застосування нестероїдних протизапальних засобів для лікування болю та запалення [30]. Забір зразків ротової рідини є неінвазивним методом, тому є прийнятним серед амбулаторних стоматологічних пацієнтів. Визначення кортизолу та простагландину E_2 в ротовій рідині проводили у передопераційний період та на 1-шу й 5-ту доби післяопераційного періоду в один час – вранці між 8 і 9 годинами (з урахуванням циркадних ритмів кортизолу). Ці біохімічні маркери досліджували методом твердофазного імуноферментного аналізу на апараті StatFax 303 із використанням тест-набору Euroimmun (Німеччина) для визначення вмісту кортизолу та простагландину E_2 із застосуванням тест-набору реагентів фірми "Assay Designs, Inc." (США).

Усім хворим у період гострої запальної реакції організму на операційну травму ентєральнo призначали антибіотикотерапію ("Кліндаміцин" – по 600 мг 2 рази на добу, упродовж 6–7 діб), знеболювальну та протизапальну терапію ("Кетопрофен" – по 100 мг 2 рази на добу, упродовж 5–6 діб), протинабрякову терапію ("Серратіопептидаза" – по 10 мг 3 рази на добу, упродовж 5–6 діб), вітамінотерапію ("Аскорутин" (кислоти аскорбінової 0,05 г, рутину 0,05 г) – по 1 таблетці 2 рази на добу). Крім того, хворі з клінічними симптомами невротії НАН отримували нейротропну терапію – "Нуклео ЦМФ форте" (комбінацію нуклеотидів – цитидину монофосфату й уридину трифосфату) по 1–2 капсулі 2 рази на добу, упродовж 10 діб. Через 1–2 доби після операції пацієнти проходили курс фізіотерапевтичного лікування: УВЧ-терапію (в субтермічних дозах) на ділянку ураження, щоденно, на курс 4–5 процедур).

Статистичну обробку результатів дослідження проводили з використанням t-критерію Стьюдента на комп'ютері за допомогою методів варіаційної статистики (програми Statistica 8). Різницю вважали достовірною при $p < 0,05$. З метою виявлення вірогідності та сили кореляційних зв'язків визначали коефіцієнт кореляції Пірсона (χ^2).

РЕЗУЛЬТАТИ ДОСЛІДЖЕНЬ ТА ЇХ ОБГОВОРЕННЯ

У результаті тестування пацієнтів, проведеному у передопераційному періоді за методикою Г. Айзенка, в 3 осіб

(чоловіки) виявлено низький рівень нейротизму ($4,8 \pm 1,5$) бала, у 17 осіб (9 чоловіків, 8 жінок) – помірний рівень нейротизму ($9,3 \pm 1,6$ бала), у 10 осіб (4 чоловіки, 6 жінок) – виражений нейротизм ($14,5 \pm 2,3$) бала. Унаслідок хірургічної травми у всіх спостережуваних хворих виникали больовий синдром різної інтенсивності – ($2,5 \pm 0,5$) бала, набряк м'яких тканин обличчя, запальна контрактура жувальних м'язів. На 1-шу добу післяопераційного періоду виражений набряк м'яких тканин обличчя (3 ступінь) та запальну контрактуру жувальних м'язів 2 чи 3 ступеня спостерігали у 13 хворих. У 17 пацієнтів місцеві клінічні прояви гострої запальної реакції були менш виражені. У 23 осіб з'явилися клінічні симптоми невротатії нижнього альвеолярного нерва, серед яких у 10 осіб виявлено легкий ступінь невротатії НАН, показники ЕОД ікол становили ($20,5 \pm 4,5$) мкА і ЕП шкіри обличчя ($51,0 \pm 3,8$) мкА. Переважали симптоми парестезії чи гіпоестезії нижньої губи й зубів, періодична поява ниючого болю в ділянках ураження. У 13 пацієнтів спостерігали середній ступінь ураження НАН: ЕОД ікол ($36,9 \pm 8,5$) мкА і ЕП шкіри в проекції ментального отвору ($65,7 \pm 9,1$) мкА. У них нейропатія НАН проявлялась симптомами стійкого оніміння нижньої губи і зубів та частою появою болю в ділянках ураження. Ми виявили, що у хворих незалежно від їх рівня нейротизму, при оцінці характеру гострого болю за даними опитувальника Мак–Гілла переважали дескриптори із сенсорної шкали (“пульсуючий”, “посмикуючий”, “ниючий”, “розпираючий”, “стискаючий”). Крім того, пацієнти із вираженим рівнем нейротизму для характеристики больових відчуттів вибирали також дескриптори із афективної шкали – “викликає відчуття тривоги”, “біль – перешкода”. Більшість хворих оцінювала біль за оціночною шкалою як “помірний”, лише 7 хворих (2 чоловіків, 5 жінок) із вираженим рівнем нейротизму характеризували їх як “сильний”. Необхідно зазначити, що 9 хворих із помірними та усі пацієнти із вираженими ознаками нейротизму, при появі місцевих проявів гострої запальної реакції в щелепно-лицевій ділянці, реагували появою тривоги ($12,7 \pm 2,4$) бала за шкалою HADS). У пацієнтів із низьким рівнем нейротизму (3 особи) психоемоційного дистресу не спостерігали – $\chi^2 = 5,6$ ($p > 0,05$) (табл. 1).

На 5-ту післяопераційну добу на тлі медикаментозного та фізіотерапевтичного лікування у всіх хворих зменшувался набряк м'яких тканин обличчя у ділянці хірургічного втручання, поліпшилось відкриття рота. У більшості хворих (17 осіб) знизилась інтенсивність больового синдрому до ($1,0 \pm 0,5$) бала. Однак у 6 осіб (1 чоловік, 5 жінок) із помірним та у 7 хворих (2 чоловіків, 5 жінок) із

вираженим рівнями нейротизму, в яких була травматична невротатія НАН середнього ступеня тяжкості, ще виникали больові пароксизми. Біль частіше з'являвся у нічний час і мав специфічне емоційне “забарвлення”. В таких пацієнтів був підвищений рівень тривоги як прояв психоемоційного стресу – $\chi^2 = 5,6$ ($p > 0,05$) (табл. 1). Ці хворі для оцінки своїх відчуттів вибирали типові для нейропатичного болю дескриптори із сенсорної шкали опитувальника Мак–Гілла: “пекучий”, “сверблячий”, “колючий”, “розпираючий”, “стріляючий”, що узгоджується із літературними даними [30–32]. У хворих із високим рівнем нейротизму на 5-ту добу післяопераційного періоду дещо зростав ранговий індекс болю з ($21,3 \pm 1,4$) бала до ($24,9 \pm 1,7$) бала та індекс числа вибраних дескрипторів – із ($10,6 \pm 0,8$) бала до ($12,5 \pm 0,9$) бала за рахунок появи додаткових дескрипторів із афективної шкали: “пригнічує”, “дратує”, “злить” (рис. 1).

При дослідженні вмісту простагландину E_2 в ротовій рідині виявлено його збільшення у міру розвитку запальних змін. На 1-шу добу післяопераційного періоду в усіх хворих із помірними клінічними проявами гострої запальної реакції концентрація цього медіатора запалення зростає в 3 рази ($2,75 \pm 0,62$) нг/мл відносно показників норми ($0,92 \pm 0,18$) нг/мл, $p < 0,01$. При виражених проявах гострої запальної реакції у хворих із помірним рівнем нейротизму його вміст збільшився у 3,7 рази щодо норми ($3,40 \pm 0,59$) нг/мл, $p < 0,001$. Варто зазначити, що у пацієнтів із високим рівнем нейротизму вміст простагландину E_2 у ротовій рідині мало різнився від вищевказаного показника – ($3,68 \pm 0,51$) нг/мл, $p > 0,05$. Зменшення у 17 хворих клінічних проявів гострої запальної реакції (набряку м'яких тканин обличчя, запально-м'язової контрактури, больового синдрому) на 5-ту добу післяопераційного періоду прямо корелювало ($\chi^2 = 26,53$) ($p < 0,001$) із зниженням вмісту в ротовій рідині цього біохімічного маркера запальної реакції – до ($1,39 \pm 0,47$) нг/мл, $p < 0,05$. У 13 пацієнтів на цей час ще утримувалися помірні місцеві клінічні прояви післяопераційної гострої запальної реакції. У цих випадках відбувалось повільніше зниження концентрації простагландину E_2 у ротовій рідині (табл. 2).

На вміст кортизолу в ротовій рідині хворих впливали не лише вираження гострої запальної реакції та інтенсивності больового синдрому, але й психоемоційний фактор. На першу добу після операційного втручання на тлі гострої запальної реакції у всіх пацієнтів зростав вміст кортизолу в ротовій рідині, він був найвищим в осіб із високим рівнем нейротизму – ($8,42 \pm 1,13$) нг/мл, $p < 0,01$ (рис. 2). На 5-ту добу післяопераційного періоду, водночас із зменшенням

Таблиця 1. Прояви психоемоційного стресу (реактивної тривоги) у хворих із різним рівнем нейротизму після видалення ретендованих нижніх третіх молярів, кількість хворих (%)

Рівень нейротизму (діагностований за опитувальником Г. Айзенка)	Прояви тривоги (за шкалою HADS) на 1-шу добу після операції видалення РНТМ		Прояви тривоги (за шкалою HADS) на 5-ту добу після операції видалення РНТМ	
	відсутність тривоги	наявність клінічних проявів тривоги	відсутність тривоги	наявність клінічних проявів тривоги
Низький рівень нейротизму (3 хворих)	3 (10,0 %)	0	3 (10,0 %)	0
Помірний рівень нейротизму (17 хворих)	8 (26,7 %)	9 (30,0 %)	11 (36,7 %)	6 (20,0 %)
Виражений рівень нейротизму (10 хворих)	0	10 (33,3 %)	3 (10,0 %)	7 (23,3 %)
Критерій Пірсона (χ^2)	$\chi^2 = 12,34$ ($p < 0,01$)		$\chi^2 = 5,6$ ($p > 0,05$)	

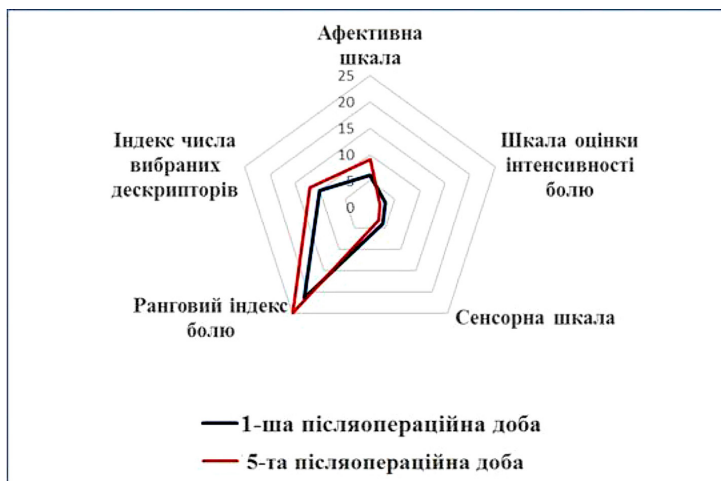


Рис. 1. Характер больового синдрому за даними опитувальника Мак-Гілла в післяопераційний період у хворих із високим рівнем нейротизму.

Таблиця 2. Вміст простагландину E₂ у ротовій рідині хворих із різними клінічними проявами гострої запальної реакції в щелепно-лицевій ділянці (5-та доба післяопераційного періоду)

Місцеві клінічні прояви гострої запальної реакції та оцінка больового синдрому (за методикою M. S. Suliman)	Рівень у ротовій рідині простагландину E ₂ (>1,39 нг/мл)	Рівень у ротовій рідині простагландину E ₂ (1,39±0,47) нг/мл
1 ступінь набряку м'яких тканин обличчя, запальна контрактура жувальних м'язів відсутня, больовий синдром 0–1 бали	0	17 хворих
2 ступінь набряку м'яких тканин обличчя, запальна контрактура жувальних м'язів, ступінь, больовий синдром – 1 бал	5 хворих	1 хворий
2 ступінь набряку м'яких тканин обличчя, запальна контрактура жувальних м'язів, 2 ступінь, больовий синдром – 2 бали	7 хворих	0
Критерій Пірсона (χ ²)	χ ² =26,53 (p<0,001)	

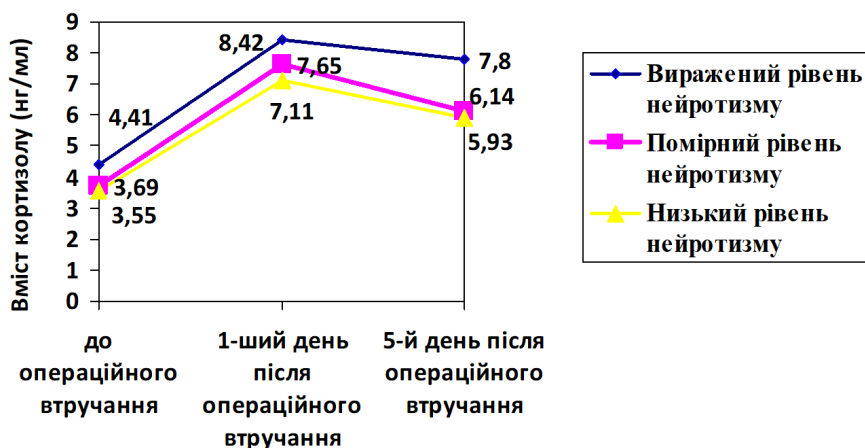


Рис. 2. Динаміка вмісту кортизолу в ротовій рідині у хворих із різним рівнем нейротизму після видалення ретенуваних нижніх третіх молярів.

клінічних проявів гострої запальної реакції та інтенсивності ноцицептивного болю, у хворих знижувався вміст цього стресового гормону в ротовій рідині: із низьким рівнем нейротизму до (5,93±0,87) нг/мл, помірним рівнем нейротизму – до (6,14±0,92) нг/мл, р<0,05. Однак у хворих із високим рівнем нейротизму під впливом нейропатичного болю залишався ще досить високим вміст кортизолу в ротовій рідині – (7,8±1,15) нг/мл (рис. 2).

ВИСНОВКИ 1. Після видалення ретенуваних нижніх третіх молярів у хворих із проявами нейротизму під впливом вираженого гострого запального процесу та ноцицептивного болю з'являється психоемоційний стрес (реактивна тривога).

2. У хворих, незалежно від їх рівня нейротизму при оцінці ноцицептивного болю, превалюють дескриптори сенсорної шкали опитувальника Мак-Гілла, для харак-

теристики нейропатичного болю пацієнти із високим рівнем нейротизму також використовують дескриптори афективної шкали.

3. Рівень простагландину E₂ та кортизолу в ротовій рідині пацієнтів залежить від вираження у них гострого запального процесу та інтенсивності больового синдрому.

На вміст кортизолу в ротовій рідині також впливає рівень нейротизму в пацієнтів.

Перспективи подальших досліджень Виходячи із результатів проведених клінічних досліджень, доцільним є удосконалення лікувально-профілактичного алгоритму післяопераційної реабілітації стоматологічних хворих із урахуванням їх рівня нейротизму.

СПИСОК ЛІТЕРАТУРИ

1. Impacted mandibular third molars: presentation and postoperative complications at the Lagos University Teaching Hospital / O. M. Gbotolorun, A. C. Olojede, G. T. Arotiba [et al.] // *J. Hosp Med.* – 2007. – No. 17 (1). – P. 26–29.
2. Deliverska E. G. Complications after extraction of impacted third molars – literature review / E. G. Deliverska, M. Petkova // *Journal of IMAB.* – 2016. – No. 22 (2). – P. 1202–1211.
3. Ito S. Central and peripheral roles of prostaglandins in pain and their interactions with novel neuropeptides nociceptin and nocistatin / S. Ito, E. Okuda-Ashitaka, T. Minami // *Neuroscience Research.* – 2002. – No. 41 (4). – P. 299–332.
4. Furuyashiki T. Stress responses: The contribution of prostaglandin E2 and its receptors / T. Furuyashiki, Sh. Narumiya // *Nature Reviews Endocrinology.* – 2010. – No. 7 (3). – P. 163–175.
5. Хомич Н. М. Интерлейкіни як маркери запального процесу у післяопераційному періоді атипичного видалення нижніх третіх молярів / Н. М. Хомич, Р. З. Огоновський // *Буковинський медичний вісник.* – 2016. – Т. 20, № 1(77). – С. 173–175.
6. Frequency estimates and risk factors for postoperative morbidity after third molar removal: a prospective cohort study / Z. H. Baqain, A. A. Karaky, F. Sawair [et al.] // *J. Oral Maxillofac. Surg.* – 2008. – No. 66(11). – P. 2276–2283.
7. Lingual, inferior alveolar and mylohyoid nerves sensory impairment following removal of mandibular third molars / A. Sheikh, A. Khair, A. Kiyani, I. Malik // *Pakistan Oral & Dental Journal.* – 2009. – Vol. 29, No. 2. – P. 187–192.
8. Arakeri G. Neurovascular plexus theory for "escape pain phenomenon" in lower third molar surgery / G. Arakeri, M. G. Sagoo, P. A. Brennan // *Plast. Aesthet. Res.* – 2015. – No. 2. – P. 107–110.
9. Anyanechi C. E. Nerve morbidity after mandibular third molar surgery: A prospective study of two cohorts of patients / C. E. Anyanechi, B. D. Saheeb // *J. Neurol. Neurosci.* – 2016. – Vol. 6, No. 4. – P. 5.
10. Anxiety and post-traumatic stress symptoms following wisdom tooth removal / A. De Jongh, M. Olf, H. van Hoolwerff [et al.] // *Behav. Res. Ther.* – 2008. – No. 46. – P. 1305–1310.
11. Postoperative recovery after removal of a lower third molar: role of trait and dental anxiety / L. Lago-Méndez, M. Diniz-Freitas, C. Senra-Rivera [et al.] // *Oral Surg. Oral Med. Oral Pathol. Oral Radiol. Endod.* – 2009. – No. 108 (6). – P. 855–860.
12. De Jongh A. Psychological impact of third molar surgery: A 1-month prospective study / A. De Jongh, A. J. van Wijk, J. A. Lindeboom // *J. Oral Maxillofac. Surg.* – 2011. – No. 69. – P. 59–65.
13. Gonzalez-Mart R. Does psychological profile influence third molar extraction and postoperative pain? / R. Gonzalez-Mart, M. Jovani-Sancho, I. Cortell-Ballester // *J. Oral Maxillofac. Surg.* – 2017. – No. 75. – P. 484–490.
14. Associations between dental anxiety and postoperative pain following extraction of horizontally impacted wisdom teeth. A prospective observational study / T. F. Wang, Y. T. Wu, C. F. Tseng, C. Chou // *Medicine.* – 2017. – No. 96 (47). – 8665 p.
15. Neuroticism's prospective association with mental disorders halves after adjustment for baseline symptoms and psychiatric history, but the adjusted association hardly decays with time: a meta-analysis on 59 longitudinal/prospective studies with 443 313 participants / B. F. Jeronimus, R. Kotov, H. Riese, J. Ormel // *Psychol. Med.* – 2016. – No. 46 (14). – P. 2883–2906.
16. Vassenda O. Dental anxiety in relation to neuroticism and pain sensitivity. A twin study / O. Vassenda, E. Røysamba, Ch. S. Nielsen // *Journal of Anxiety Disorders.* – 2011. – No. 25. – P. 302–308.
17. Relationship of neuroticism and laboratory pain in healthy children: does anxiety sensitivity play a role? / L. A. Payne, L. C. Seidman, K. C. Lung [et al.] // *Pain.* – 2013. – No. 154 (1). – P. 103–109.
18. Neuroticism and pain catastrophizing aggravate response to pain in healthy adults: an experimental study / A. Banozic, A. Miljkovic, M. Bras [et al.] // *Korean J. Pain.* – 2018. – Vol. 31, No. 1. – P. 16–26.
19. Predictors of postoperative pain and analgesic consumption: A qualitative systematic review / H. Y. Vivian Ip, A. Abrishami, Philip W. H. Peng [et al.] // *Anesthesiology.* – 2009. – Vol. 111, No. 9. – P. 657–677.
20. Neuroticism and extraversion in patients suffering from hand pain / L. Skoufaa, Pa. K. Givissib, D. Damigosc [et al.] // *International Journal of Sciences: Basic and Applied Research (IJSBAR).* – 2015. – Vol. 24, No. 7. – P. 41–49.
21. Psychological correlates of acute postsurgical pain: A systematic review and meta-analysis / M. Sobol-Kwapinska, P. Babel, W. Plotek, B. Stelcer // *Eur. J. Pain.* – 2016. – No. 20 (10). – P. 1573–1586.
22. Pedersen A. Interrelation of complaints after removal of impacted mandibular third molars / A. Pedersen // *Int. J. Oral Surg.* – 1985. – No. 14 (3). – P. 241–244.
23. Айзенк Г. Ю. Структура личности / Г. Ю. Айзенк. – СПб. : Ювента ; М. : КСП+, 1999. — 464 с.
24. Zigmund A. S. The hospital anxiety and depression scale / A. S. Zigmund, R. P. Snaithe // *Acta. Psychiatr. Scand.* – 1983. – No. 67. – P. 361–370.
25. Sulieman M. S. Clinical evaluation of the effect of four flap designs on the post-operative sequel (pain, swelling and trismus) following lower third molar surgery / M. S. Sulieman // *Al-Rafidain Dent. J.* – 2005. – No. 5 (1). – P. 24–32.
26. Melzack R. The McGill Pain Questionnaire: major properties and scoring methods / R. Melzack // *Pain.* – 1975. – Vol. 1, No. 3. – P. 277–299.
27. Сирак С. В. Клинико-анатомическое обоснование лечения и профилактики травм нижнеальвеолярного нерва, вызванных выведением пломбировочного материала в нижнечелюстной канал : автореф. дисс. на соискание уч. степени д. мед. наук : спец. 14.00.21 "Стоматология" / С. В. Сирак. – М., 2006. – 38 с.
28. Evaluation of cortisol concentrations in saliva as a measure of stress in patients having routine dental extractions / O. T. Umeanuka, B. D. Saheeb, C. C. Uguru, F. N. Chukwuneka // *Br. J. Oral Maxillofac. Surg.* – 2015. – No. 53. – P. 557–560.
29. Estimation of salivary cortisol among subjects undergoing dental extraction / S. Gadicherla, R. P. Shenoy, B. Patel [et al.] // *J. Clin. Exp. Dent.* – 2018. – No. 10 (2). – P. 116–119.
30. Efficacy of anti-inflammatory drugs in third molar surgery: a randomized clinical trial / P. Mehra, U. Reebye, M. Nadershah, D. Cottrell // *Int. J. Oral Maxillofac. Surg.* – 2013. – No. 42 (7). – P. 835–842.
31. Comparison of pain quality descriptors in cancer patients with nociceptive and neuropathic pain / K. Mystakidou, E. Parpa, E. Tsilika [et al.] // *In Vivo.* – 2007. – Vol. 21, No. 1. – P. 93–97.

Отримано 10.05.19

EXPRESSION OF MARKERS OF EMOTIONAL-PAIN STRESS AFTER REMOVAL OF IMPACTED LOWER THIRD MOLARS IN PATIENTS WITH DIFFERENT INDIVIDUAL PSYCHOLOGICAL FEATURES

Summary. After removal of impacted lower third molars in patients there are pathophysiological changes in the organism, inflammatory (immune) reactions induced by an operating trauma. Acute inflammatory reaction in the maxillofacial area is accompanied by pain syndrome, edema of soft facial tissues, trismus, sensory disorders of the functions of the lower alveolar and/or lingual nerves. The appearance of the above clinical symptoms of damage of the tissues of the maxillofacial area often causes them psycho-emotional stress, reactive anxiety. Their severity depends on the individual-typological characteristics of each patient. The fundamental psychological feature of personality is neuroticism.

The aim of the study – to learn the expression of markers of emotional-pain stress (reactive anxiety and content of cortisol and prostaglandin E₂ in oral liquid) in patients with different individual psychological features (neuroticism) after removal of impacted lower third molars.

Materials and Methods. In 30 patients aged 18–30 years (16 men, 14 women), atypical removal of the retained third molars was performed according to orthodontic indications (high surgery complication level according to Pederson scale). The level of neuroticism in patients was evaluated by their testing according to G. Eysenck's method. The postoperative reaction of the patients was evaluated for the severity of the pain syndrome, the swelling of the facial soft tissues, the degree of inflammatory-muscular contracture of the masticatory muscles according to H. Eysenck method, for a qualitative assessment of the pain, we used the McGill pain questionnaire. The degree of damage of the lower alveolar nerve was detected by measuring the electrical excitation of the pulp of the fang on the corresponding side of the mandible and the electrical potentials of the facial skin in the projection of the mental aperture. The determination of cortisol and prostaglandin E₂ in the oral liquid of patients was performed in the preoperative period and for 1st and 5th days of the postoperative period by the method of ELISA. In order to determine the probability and correlation strength, Pearson correlation coefficient (χ^2) was determined.

Results and Discussion. It was found that patients, regardless of their level of neuroticism, in assessing the nature of acute pain, according to the McGill questionnaire, descriptors from the sensory scale prevail. In addition, patients with expressed level of neuroticism to characterize the pain sensation were also selected by descriptors from the affective scale. An increase in the content of prostaglandin E₂ in the oral liquid was detected as inflammatory changes develop. Significant decrease of local clinical manifestations of acute inflammatory response directly correlated ($\chi^2 = 26.53$, $p < 0.001$) with a significant decrease in the oral liquid content of this biochemical marker of inflammatory response. The content of cortisol in the oral liquid of the patients was influenced not only by the severity of acute inflammatory reaction and the intensity of pain, but also by psycho-emotional factor.

Conclusions. After removal of impacted lower third molars in the majority of patients with manifestations of neuroticism under the influence of severe acute inflammation and nociceptive pain appears psycho-emotional stress (reactive anxiety). Patients regardless of their level of neuroticism in assessing nociceptive pain predominate descriptors of sensory questionnaire McGill, to characterize neuropathic pain patients with high levels of neuroticism also use descriptors of affective scale. The level of prostaglandin E₂ and cortisol in the oral liquid of patients depends on the severity of the acute inflammation and intensity of the pain syndrome in them. The level of cortisol in the oral liquid is also influenced by the level of neuroticism in patients.

Key words: retention of the lower third molars; postoperative inflammatory reaction; neuroticism; anxiety; prostaglandin E₂; cortisol.

ЭКСПРЕССИЯ МАРКЕРОВ ЭМОЦИОНАЛЬНО-БОЛЕВОГО СТРЕССА ПОСЛЕ УДАЛЕНИЯ РЕТЕНИРОВАННЫХ НИЖНИХ ТРЕТЬИХ МОЛЯРОВ У БОЛЬНЫХ С РАЗЛИЧНЫМИ ИНДИВИДУАЛЬНО-ПСИХОЛОГИЧЕСКИМИ ОСОБЕННОСТЯМИ

Резюме. После удаления ретенированных нижних третьих моляров у больных возникают патофизиологические изменения в организме, воспалительные реакции, индуцированные операционной травмой. Острая воспалительная реакция в челюстно-лицевой области сопровождается болевым синдромом, отеком мягких тканей лица, тризмом, сенсорными расстройствами функций нижнего альвеолярного и/или язычного нервов. Появление вышеуказанных клинических симптомов повреждения тканей челюстно-лицевой области нередко вызывает у них психоэмоциональное напряжение, реактивную тревожность. Выраженность этих симптомов в значительной степени зависит от индивидуально-типологических особенностей каждого больного. Фундаментальной психологической чертой характера личности является нейротизм.

Цель исследования – изучить экспрессию маркеров эмоционально-болевого стресса (реактивную тревожность, содержание в ротовой жидкости простагландина E₂ и кортизола) у больных с различными индивидуально-психологическими особенностями (нейротизмом) после удаления у них ретенированных нижних третьих моляров.

Материалы и методы. В 30-ти пациентов в возрасте 18–30 лет (16 мужчин, 14 женщин) проведено по ортодонтическим показаниям операцию атипичного удаления ретенированных нижних третьих моляров (тяжелая степень сложности операции по Pederson). Уровень нейротизма у пациентов оценивался путем их тестирования по методике Г. Айзенка. Послеоперационную реакцию организма больных оценивали по интенсивности болевого синдрома, выраженности отека мягких тканей лица, степени воспалительной контрактуры жевательных мышц. Для качественной оценки уровня болевого синдрома был применен опросник боли Мак-Гилла. Степень повреждения нижнего альвеолярного нерва выявляли путем измерения электровозбудимости пульпы клыка на соответствующей стороне нижней челюсти и электропотенциалов кожи лица в проекции ментального отверстия. Определение содержания кортизола и простагландина E₂ в ротовой жидкости больных проводили в предоперационный период, на первые и пятые сутки послеоперационного периода методом твердофазного иммуноферментного анализа. С целью выявления достоверности и силы корреляционных связей определяли коэффициент корреляции Пирсона (χ^2).

Результаты исследований и их обсуждение. Обнаружено, что у больных, независимо от их уровня нейротизма, при оценке характера острой боли по данным опросника Мак-Гилла преобладали дескрипторы из сенсорной шкалы. Кроме того,

пациенты с выраженным уровнем нейротизма для характеристики болевых ощущений выбирали также дескрипторы с аффективной шкалы. Выявлено увеличение содержания простагландина E_2 в ротовой жидкости по мере развития воспалительных изменений. Уменьшение местных клинических проявлений острой воспалительной реакции прямо коррелировало ($\chi^2=26.53$, $p<0,001$) с существенным снижением содержания в ротовой жидкости этого биохимического маркера воспалительной реакции. На содержание кортизола в ротовой жидкости больных влияли не только выраженность острой воспалительной реакции и интенсивность болевого синдрома, но и психоэмоциональный фактор.

Выводы. После удаления ретенированных нижних третьих моляров у больных с выраженными признаками нейротизма под влиянием острого воспалительного процесса и ноцицептивной боли возникает психоэмоциональный стресс (реактивная тревога). У больных, независимо от их уровня нейротизма при оценке ноцицептивной боли, превалируют дескрипторы сенсорной шкалы опросника Мак–Гилла, для характеристики нейропатической боли пациенты с высоким уровнем нейротизма также используют дескрипторы аффективной шкалы. Уровень простагландина E_2 и кортизола в ротовой жидкости больных зависит от выраженности у них острого воспалительного процесса и интенсивности болевого синдрома. На содержание кортизола в ротовой жидкости также влияет уровень нейротизма у пациентов.

Ключевые слова: ретенция нижних третьих моляров; послеоперационная воспалительная реакция; нейротизм; тревожность; простагландин E_2 ; кортизол.

Адреса для листування: О. Я. Мокрик, Львівський національний медичний університет імені Данила Галицького, вул. Пекарська, 69, Львів, 79000, Україна, e-mail: mokrikol@gmail.com