

УДК [6111.73+616-00917]:976.015.572  
ББК 75.116

Сергій Попель, Богдан Мицкан,  
Войтик Чорний

### ВПЛИВ ФІЗИЧНОГО НАВАНТАЖЕННЯ СЕРЕДНЬОЇ АЕРОБНОЇ ПОТУЖНОСТІ НА ГІСТОУЛЬТРАСТРУКТУРУ СКЕЛЕТНИХ М'ЯЗІВ ПІСЛЯ ГІПОКІНЕЗІЇ

*В експерименті досліджено вплив фізичних навантажень середньої аеробної потужності в поєднанні з лазерним опроміненням на регенерацію м'язових волокон після атрофічно-деструктивних змін під впливом довготривалої гіпокінезії. Встановлено, що ступінь атрофії і деструктивних змін в міогенних та судинних компонентах скелетних м'язів знаходиться в прямій залежності від терміну обмеження рухової активності. Застосування кінезіотерапії інтенсифікує репаративну регенерацію, що суттєво зменшує термін відновлення структурно-функціональних властивостей скелетних м'язів в умовах гіпокінетичної недуги.*

**Ключові слова:** гіпокінезія, м'язові волокна, фізичне навантаження.

*В експерименте исследовано влияние физических нагрузок средней аэробной мощности в комбинации с лазерным облучением на регенерацию мышечных волокон после атрофично-деструктивных изменений под влиянием продолжительной гипокинезии. Установлено, что степень атрофии и деструктивных изменений в миогенных и сосудистых компонентах скелетных мышц находится в прямой зависимости от срока ограничения двигательной активности. Применение кинезиотерапии интенсифицирует репаративную регенерацию, что существенно сокращает сроки восстановления структурно-функциональных свойств скелетных мышц в условиях гипокинетической болезни.*

**Ключевые слова:** гипокинезия, мышечные волокна, физическая нагрузка.

*An experimental investigation of the skeletal muscles on hypokinesia duration with a subsequent histological, electron microscopical and morphometrical study of their structural state has been carried out on 60 male rats. Structure of the muscles in the animals, subjected to laser irradiation and also to its combination with physical load after hypokinesia, is disturbed to an essentially less degree than after immobilization only. Physical load insures active of regeneration in consequence of methabolism activation processes of the skeletal muscle, as result interaction between the blood vessels and the muscle fibers.*

**Keywords:** hypokinesia, muscle fibers, physical load.

**Постановка проблеми та аналіз результатів останніх досліджень.** Дистрофічно-атрофічні процеси в скелетних м'язах різноманітного генезу досить часто виникають на ґрунті попередньої довготривалої гіпокінезії, яка обумовлена умовами життя, характером праці, віком, різноманітними захворюваннями, іммобілізацією різних частин тіла людини після травм опорно-рухового апарату тощо [5, 7]. Відомо, що в умовах гіпокінезії змінюється не тільки метаболізм м'язів [1, 4, 8, 10], але їх структура [6, 8]. Пошук факторів, які посилюють репаративну регенерацію і відновлення функції м'язових волокон після гіпокінезії дозволив встановити позитивний вплив на ці процеси дозованого фізичного навантаження [8, 9]. Враховуючи його потужний стимулюючий вплив на різноманітні органи і тканини людського організму [6, 10], ми поставили за мету нашого дослідження вивчити характер структурної перебудови скелетних м'язів, яка виникає під впливом дозованого фізичного навантаження середньої аеробної потужності після довготривалої гіпокінезії.

**Методи дослідження.** Експеримент проведений на 60 дорослих безпородних (однорічних) щурах-самцях. Обмеження рухової активності по запропонованій нами методиці [3], термін гіпокінезії 240 діб. Фізичні навантаження моделювали в тредмілі (щоденні тренування протягом 15 хвилин при швидкості бігу 20 м/хв протягом 30 діб). Забір матеріалу під час експериментальної гіпокінезії проводили через 90, 180 і 240 діб.

Після дозованого фізичного навантаження тварин виводили з експерименту згідно Правил гуманного поводження із лабораторними тваринами (шляхом передозування ефірного наркозу). Матеріал для гістологічного та електронно мікроскопічного дослідження готували по загальноприйнятій методиці.

**Результати дослідження та їх обговорення.** Через 90 діб після початку моделювання гіпокінезії в ендо- та перимізії спостерігаються явища інтенсивного набряку, виражена проліферативна клітинна реакція в тканинах, які оточують судинно-нервові пучки. Це супроводжується збільшенням в 1,5 раза об'ємної долі стромальних компонентів. Помітно розширення цистерн саркоплазматичної сітки. В міофібрилах порушується правильне розташування Z-ліній, окремі кристи в митохондріях редуковані (рис. 1).



Рис. 1 Ультраструктурні зміни м'язового волокна через 90 діб після початку моделювання гіпокінезії. Явища внутрішньоклітинного набряку. Зб.: x 6 000

Саркоплазма більшості м'язових волокон має низьку електронно-оптичну щільність, містить підвищену кількість піноцитозних пухирців, збільшується кількість вторинних лізосом та аутофагосом, ядра локалізуються поблизу центральної частини волокна (рис. 2).

Таке явище є неспецифічним і зустрічається при деяких міопатіях [2], а також як компенсаторно-приспосувальна реакція м'язового волокна до метаболізму в анаеробних умовах [10].

Відомо, що в умовах гіпокінезії розвивається ішемічний компресійний синдром [7, 9], внаслідок чого проходить звуження просвіту гемокапілярів, затримка продуктів обміну і доставки кисню, що веде до тканинної гіпоксії.

Тканинна гіпоксія, в свою чергу, є причиною вогнищевої гідратації клітинних і неклітинних компонентів.

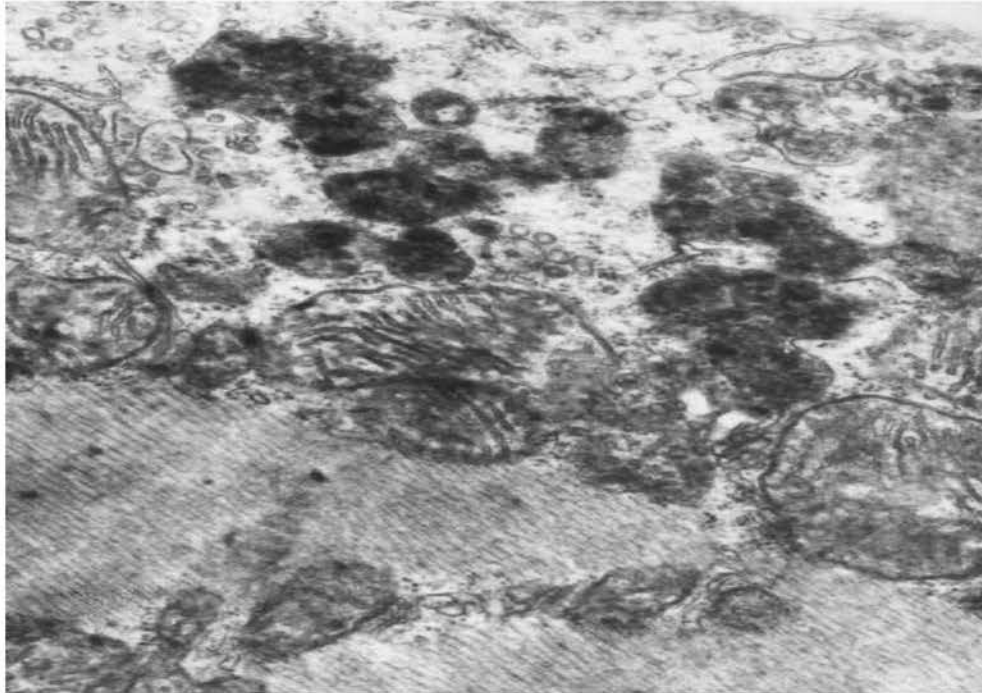

Рис. 2 Концентрація аутофагосом і залишкових тілець в ділянці локальної деструкції м'язового волокна через 90 діб після початку моделювання гіпокінезії. Зб.: x 12000

При аналізі електронних мікрофотографій встановлено, що через 180 діб гіпокінезії в м'язових волокнах нарастають явища внутрішньоклітинного набряку, які ведуть до розволокнення міофібрил (рис. 3).



Рис. 3. Ультраструктурна організація м'язового волокна через 180 діб після початку моделювання гіпокінезії. Зб.: x 6000

Типовим явищем є утворення мієліноподібних тілець і вакуолізація саркоплазми. Мітохондрії збільшуються в розмірах, їх матрикс має низьку електронно-оптичну щільність, кристи дезорієнтовані, вкорочені, фрагментовані (рис. 4).

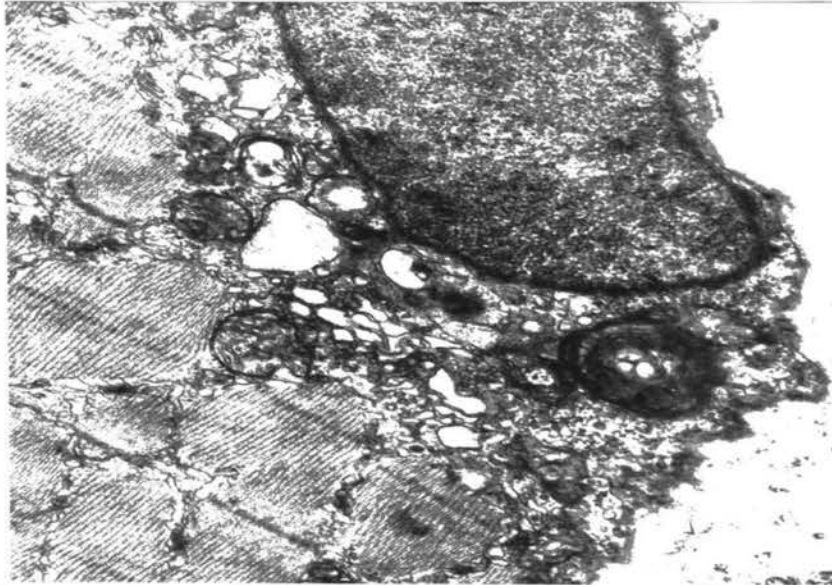


Рис. 4. Ультраструктурна організація м'язового волокна через 180 днів після початку моделювання гіпокінезії. Зб.: x 12000

Такі структурні зміни є причиною зменшення активної робочої поверхні мітохондрій і створюють передумови для виникнення дефіциту АТФ. Цистерни саркоплазматичної сітки і комплексу Гольджі розширені, що свідчить про активацію синтетичних процесів на мембранах цих органел. Лізосоми концентруються в основному у ділянках деструкції міофібрил. В саркоплазмі спостерігається підвищена кількість включень різноманітної електроннооптичної щільності.

Через 240 днів гіпокінезії спостерігається зменшення набряку і збільшення питомої долі стромального компоненту м'язів. При цьому в сполучнотканинному каркасі м'язів виявляється підвищена кількість макрофагів, жирових клітин і фібробластів з відповідним збільшенням числа колагенових і аргірофільних волокон, які залягають у вигляді великих пучків паралельно поздовжньої осі кровоносних судин. Для більшості м'язових волокон характерні дистрофічно-атрофічні та некротичні явища (рис. 5).

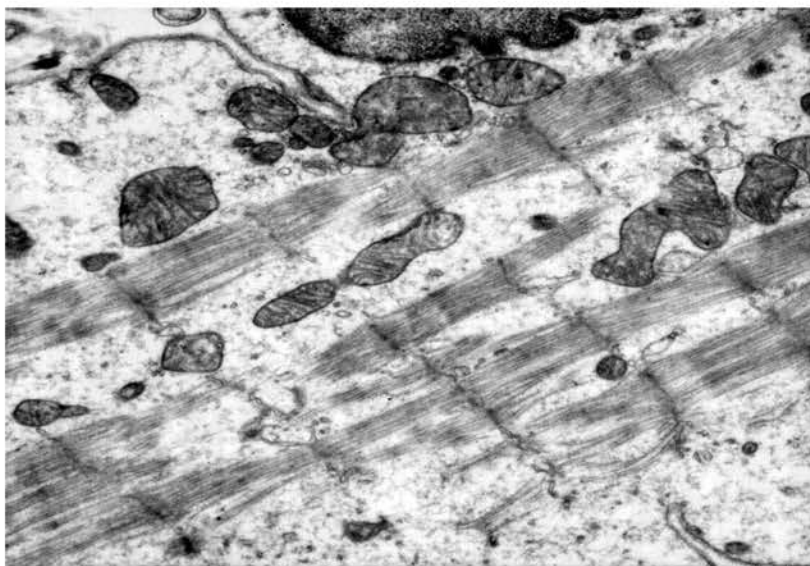

Рис. 5. Ультраструктурна організація м'язового волокна через 240 днів після початку моделювання гіпокінезії. Зб.: x 12000



М'язові волокна витончені, втрачають поперечну смугастість, іноді утворюють локальні потовщення. При цьому треба зазначити, що інтенсивність ураження у більшій мірі виражена в окисно-гліколітичних волокнах. Це явище можна пояснити зменшенням вираженості компресійного синдрому, що сприяє розширенню гемокапілярів і посиленню їх дренажної функції. В результаті цього рН середовища змінюється в лужну сторону. Відомо, що окисно-гліколітичні волокна руйнуються більш інтенсивно у лужному середовищі [7,9]. При електронно-мікроскопічному дослідженні у цей період експерименту в м'язових волокнах вогнища ураження носять дифузний характер. М'язові волокна зменшуються в діаметрі, нерідко спостерігаються явища їх лізису. В таких зонах збільшується кількість аутофагосом і залишкових тілець. Ядра м'язових волокон мають нерівномірні контури, просвітлену нуклеоплазму і маргінований хроматин. Мітохондрії з просвітленим матриксом, фрагментованими і різко редукованими кристами, іноді спостерігається руйнування зовнішньої мембрани, що веде до зменшення активності СДГ в швидких окисно-гліколітичних волокнах (рис. 6).

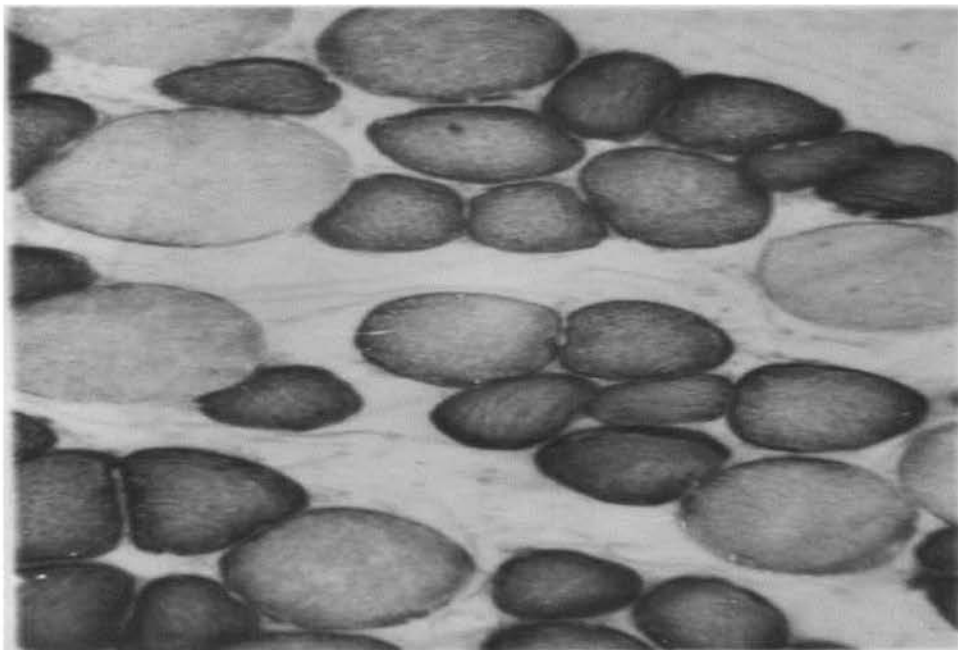


Рис. 6. Гістохімічна структура м'язових волокон через 240 діб після початку моделювання гіпокінезії. Зменшення активності СДГ в швидких окисно-гліколітичних м'язових волокнах. 36.: x 300

Фізичне навантаження після довготривалої гіпокінезії дає виражений і швидкий відновлювальний ефект. В короткий термін (15 діб) значно знижується початкова кількість локусів деструкції м'язової тканини. Змінюється також ступінь вираженості цієї деструкції: некротичні ділянки практично не зустрічаються, спостерігаються тільки витончені, звиті, без поперечної і поздовжньої смугастості волокна. В порівнянні з результатами першої серії досліджень явища набряку виражені в меншій мірі (рис. 7). Зустрічається незначне збільшення кількості сполучнотканинних елементів. Однак, вищевказані процеси відбуваються на обмежених ділянках поперечного перерізу м'язової тканини, не мають тенденції до генералізації і ліквідуються у перші 10-15 діб після фізичного навантаження середньої інтенсивності.



Рис. 7. Ультраструктурна організація м'язових волокон і внутрішньом'язового гемокапіляру у відновному періоду після 15-ти кратного фізичного навантаження середньої аеробної потужності. Зб.: x 12 000

При збільшенні кратності дії фізичного навантаження (16-30 діб) в саркоплазмі з'являється значна кількість жирових включень, канали саркоплазматичної сітки розширені. Звертає на себе увагу збільшення абсолютного числа капілярів, яка припадає на площу 1 мм<sup>2</sup> поперечного перерізу м'язу. Одночасно, починаючи з кінця першого тижня, збільшується площа взаємного перекриття зон кровопостачання між сусідніми гемокапілярами.

В ендотеліоцитах згладжується мікрорельєф люмінальної поверхні, підвищується кількість та діаметр мікропіноцитозних міхурців (рис. 8). Все це відображає тісний характер взаємної перебудови мікроциркуляторного русла і складових компонентів м'язів під впливом підвищеної рухової активності.

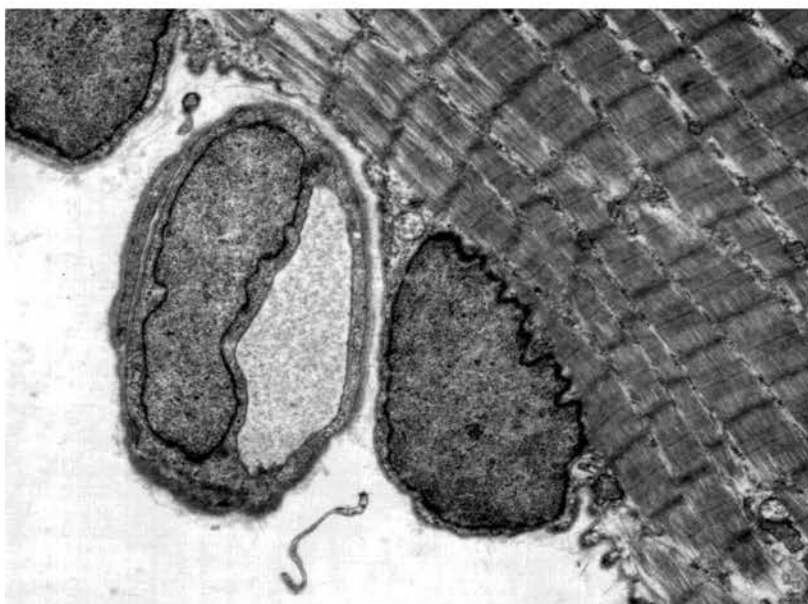


Рис. 8. Ультраструктурна організація м'язових волокон і внутрішньом'язового гемокапіляру у відновному періоду після 30-ти кратного фізичного навантаження середньої аеробної потужності. Зб.: x 6 000

### Висновок

Прискорене відновлення м'язової тканини під впливом фізичного навантаження свідчить про стимуляцію метаболічних процесів, які реалізуються через посилення функції внутрішньоклітинних органел, які забезпечують м'язове волокно енергією і пластичним матеріалом. Більш потужний регенераційний ефект, який спостерігається при комплексній дії фізичного навантаження середньої аеробної потужності можна пояснити впливом активного механічного розтягування дистрофічно змінених м'язових волокон, на фоні активованого кровообігу в м'язах під час бігу, що підтримує у них метаболічні процеси на більш високому рівні, ніж тільки при виключному застосуванні фармакологічних препаратів.

Таким чином дозоване фізичне навантаження аеробного характеру посилює репаративну регенерацію м'язових волокон після довготривалої гіпокінезії.

1. Гаусманова-Петрусевич И. Мышечные заболевания / И. Гаусманова-Петрусевич. – Варшава, 2011. – 320 с.
2. Коваленко Е. А. Гипокинезия / Е. А. Коваленко, Н. Н. Гыровский. – М.: Медицина, 1980. – 318 с.
3. Мицкан Б. М. Вплив гіпокінезії і рухової активності на ріст і диференціацію скелетних м'язів: автореф. дис. ... докт. біол. наук / Б. М. Мицкан. – Київ, 1996. – 42 с.
4. Подрушняк Е. А. Мышечная система человека при старении / Е. А. Подрушняк. – К.: Здоровье, 1989. – 115 с.
5. Соловьёв В. А. Характеристика жевательных мышц человека в условиях гипокинезии / В. А. Соловьёв // Морфология. – 2009. – Т. 119, № 9. – С. 77–83.
6. Студитский А. Н. Исторический метод в исследовании функциональной морфологии мышечной ткани // Возрастные, адаптивные и патологические процессы в опорно-двигательном аппарате / А. Н. Студитский. – Харьков, 1988. – С. 39–41.
7. Srihari T. Ipsi- and contralateral changes in rabbit soleus myosins by cross-reinnervation / T. Srihari, V. Seedorf, D. Pette // Pflugers Arch. – 2001. – V. 390, № 3. – P. 246–249.
8. Hopkins D. A. The influence of section on the metabolism of polyamines in rat diaphragm muscle / D. A. Hopkins, K. L. Manchester // Biochem. J. – 2010. – V. 196, № 2. – P. 603–610.
9. Jeffrey P. L. Denervation alteration in surface and brain degeneration / P. L. Jeffrey, W. N. Leung, J.A.P. Postas // Proc. Symp., Sydney, 1979. – Amsterdam, Oxford: Publish. House Oxford Univ., 2009. – P. 32–43.
10. Jolesr F. Development, innervation and activity pattern induced changes in skeletal muscle / F. Jolesr, F. A. Sreter // Annu. Rev. Physiol. – 2010. – V. 43. – P. 531–552.

*Рецензент:* докт. мед. наук, проф. Остап'як З. М.

УДК 796.015.576:797.21-053.6  
ББК 75.717.5

Юрій Фурман,  
Ірина Грузевич

### ВПЛИВ КОМПЛЕКСНОГО ЗАСТОСУВАННЯ МЕТОДИКИ “ЕНДОГЕННО-ГІПОКСИЧНОГО ДИХАННЯ” ТА ФІЗИЧНИХ НАВАНТАЖЕНЬ НА ВЕНТИЛЯЦІЙНУ ФУНКЦІЮ ЛЕГЕНІВ ЮНИХ ПЛАВЦІВ

*У статті розглянуто вплив ендогенно-гіпоксичного дихання (ЕГД) на функцію дихального апарату плавців 13–14 років. Встановлено, що 16-тижневне застосування ЕГД сприяє покращенню функціональних можливостей дихальних м'язів, бронхіальної прохідності, що сприяє зменшенню енерговитрат та полегшує роботу дихальної мускулатури під час плавання.*

**Ключові слова:** плавці, фізичне навантаження, ендогенно-гіпоксичне дихання, спірографія.

*В статье рассмотрено влияние эндогенно-гипоксического дыхания (ЭГД) на функцию дыхательного аппарата пловцов 13–14 лет. Установлено, что 16-недельное применение ЭГД способствует улучшению функциональных возможностей дыхательных мышц, бронхиальной проходимости, что спо-*