

© Барило О. С., Фурман Р. Л., Благун О.Д.

УДК: 616.716.4-001.5+616.156-001

Барило О. С., Фурман Р. Л., Благун О.Д.

Вінницький національний медичний університет імені М.І. Пирогова, кафедра хірургічної стоматології та щелепно-лицьової хірургії, кафедра фармації (вул. Пирогова, 56, м. Вінниця, Україна, 21018)

ДИНАМІКА БОЛЬОВОГО СИНДРОМУ В ПАЦІЄНТІВ З ПЕРЕЛОМАМИ НИЖНЬОЇ ЩЕЛЕПИ ПРИ ВИКОРИСТАННІ ПРЕПАРАТУ НУКЛЕО ЦМФ ФОРТЕ

Резюме. При переломах тіла нижньої щелепи зустрічається травма нижньєальвеолярного нерва в каналі. Наряду з функціональними порушеннями нижньєальвеолярного нерву, спостерігається виразний больовий синдром. Це в значній мірі погіршує психоемоційний стан та погіршує якість життя пацієнтів. Проведено аналіз клінічного використання препарату НуклеоЦМФ форте, а саме його вплив на больовий синдром та психоемоційний стан пацієнта.

Ключові слова: перелом нижньої щелепи, нижньєальвеолярний нерв, Нуклео ЦМФ форте, ноціцептивні розлади, біль, аллодинія, ВАШ, NTSS-9.

Вступ

Зростання загального травматизму, спостерігається останніми роками як у нас в країні, так і за кордоном, його питому вагу в структурі захворюваності, що супроводжується збільшенням кількості щелепно-лицьових ушкоджень. Травми кісток обличчя займають особливе місце серед механічних пошкоджень скелета людини внаслідок особливостей анатомічної будови цієї області, високої частоти виникнення виражених функціональних і косметичних порушень. При цьому, постраждалих з щелепно-лицьовими травмами становлять від 20 до 40% всіх стаціонарних хірургічних стоматологічних хворих. Чільне місце серед переломів кісток скелета через свої функціональні і косметичні особливості займають ушкодження кісток обличчя [Бернадский, 1999; Матрос-Таранец, 2001; Рыбалов, 2003; Тимофеев, 2004]. Пошкодження нижньощелепної кістки вважають найбільш типовою патологією (від 72 до 91,9 % всіх випадків переломів кісток лицьового скелета мирного часу) [Борисов, 2009; Лесова, 2006].

При переломах тіла нижньої щелепи спостерігається травма нижньєальвеолярного нерва - найбільшої гілки нижньєщелепного нерва, який проходить в однойменному каналі нижньєщелепної кістки. Цей нерв є периферичною гілкою трійчастого нерва, ушкодження якого викликає ряд фізіологічних і морфологічних змін в тканинах обличчя і органах порожнини рота. Найбільш поширеними неврогенними розладами в цьому випадку будуть виразний больовий синдром, порушення чутливості шкіри нижньої губи і слизової оболонки у вигляді анестезії, гіперестезії або парестезії, нейротрофічні порушення. Ушкодження цієї гілки трійчастого нерва при переломах нижньої щелепи надалі можуть проявлятися тяжкими і надсадними болями в області обличчя, які мають нападаподібний характер [Тимофеев, 2004; Яворская, 2000].

При більшості ушкоджень мають місце різного ступеня виразності больовий синдром. Однією з важливих проблем у щелепно-лицьовій хірургії є діагностика нейростоматологічних захворювань, основними клінічним проявом яких є больовий синдром та невро-

логічні порушення в щелепно-лицьовій області [Вейн, 2001].

Біль є одним з найважливіших питань у медичній науці. Щорічно у світі від нього страждає майже кожна п'ята працездатна людина. Проблема болю за останні десятиліття набула окрім медичного ще і соціального значення, так як кількість людей страждаючих больовими синдромами різного походження і характеру неухильно зростає. В багатьох випадках больові синдроми можуть приводити до інвалідизації людей, а в окремих випадках навіть суїцидальних вчинків. Серед всіх больових синдромів які мають місце в медичній практиці, особливою важкістю відрізняються фантомні та каузальгічні больові синдроми [Яворская, 2000].

Біль є захисним механізмом, вона інформує про хворобу, попереджає про розлад діяльності як усього організму, так і окремих органів. Біль носить захисний характер до тих пір, поки сигналізує про небезпеку. Як тільки сигнал відзначений свідомістю, і небезпека усунена, біль стає непотрібним. Якщо больові подразнення продовжують надходити в центральну нервову систему, біль поступово пригнічує свідомість, дезорганізує багато функцій організму [Вейн, 2001].

Ноціцепція (від латинського *posse* - пошкоджувати) - це процес розпізнання організмом пошкодження тканин, викликаного механічним, термічним або хімічним подразником. Інформація про пошкодження передається від місця пошкодження провідниками з особливих нервових волокон в центральну нервову систему. Існують спеціальні нервові волокна, які називають волокнами больових рецепторів. Соматичний і вісцеральний біль пов'язані з появою імпульсів у по-вільнопроводячих волокнах малого діаметра, що відносяться до груп А-дельта (мієлінових) і С (безмієлінових). Швидко виникаючий первинний сильний біль, що має пекучий характер поширюється по волокнах А-дельта. Біль, що настає після деякого латентного (прихованого) періоду - по волокнах типу С. Інші типи товстих мієлінових волокон (А-альфа, А-бета) є провідниками тактильної та глибокої чутливості. Слід підкреслити, що

болюче сприйняття неможливе без участі кори головного мозку. У цьому випадку можна говорити про ноцицептивні реакції, але не про біль, як психоемоційний феномен. Таким чином, ноцицептивна система є складноорганізованою, багаторівневою, гетерогенною системою, від функціонального стану якої залежить сприйняття болю [Данилова и др., 1996; Кукушкин, 2009].

Пошкодження периферичного нерва супроводжується різними чутливими розладами у відповідній зоні іннервації, розвитком больового синдрому різної інтенсивності, а також частими емоційно-стресовими порушеннями [Вейн, 2001].

За визначенням експертів Міжнародної асоціації з вивчення болю (IASP), "біль - це неприємне відчуття або емоційне переживання, пов'язане з реальним або потенційним пошкодженням тканин або описується в термінах такого пошкодження". Біль, випробовувана людиною, являє собою складну, психофізіологічну реакцію, яка є результатом одночасної обробки імпульсів від ноцицепторів і великого числа інших екстероцептивних сигналів [Баркер и др., 2006].

При госпіталізації хворих з переломами нижньої щелепи адекватне медикаментозне лікування, спрямоване на реабілітацію пошкодженого нижньальвеолярного нерва, взагалі не призначається або проводиться несвоєчасно, і тому воно є малоефективним [Тимофеев, 2004; Весова и др., 1997].

Враховуючи достатньо високу поширеність больового синдрому, його вплив на працездатність, активність, якість життя пацієнтів, інвалідизацію, а через це величезні економічні втрати, актуальність даної теми що до вивчення є очевидною [Яворская, 2000].

Метою нашого дослідження стало порівняльна характеристика основних показників больового синдрому у пацієнтів з переломами нижньої щелепи, що супроводжується пошкодженням нижньальвеолярного нерва, з використанням загальноприйнятої схеми лікування, доповненої використанням препарату Нуклео ЦМФ форте.

Матеріали та методи

Для вирішення поставленої мети нами було проведено оперативне втручання та подальше післяопераційне лікування 45 хворих з ангулярними переломами нижньої щелепи, що супроводжувались клінікою пошкодження нижнього альвеолярного нерва. Роботу виконано у відділенні щелепно-лицевої хірургії Вінницької міської клінічної лікарні швидкої медичної допомоги. Клінічний матеріал склали дані 45 пацієнтів (41 - чоловічої статі і 4 - жіночої), в яких під час обстеження було виявлено перелом нижньої щелепи та клінічні ознаки пошкодження нижньальвеолярного нерва. Дослідження проводилось в період з вересня 2012 по жовтень 2013 року.

Для чистоти дослідження, були відібрані пацієнти з ангулярними переломами (ізолювані односторонні, поєднані двосторонні при відсутності клінічних проявів

пошкодження нерва з протилежної сторони. При цьому, у пацієнтів зміщення уламків не спостерігалось, або було до 1 см. В зв'язку з еластичністю та мобільністю нижньальвеолярного нерва, повний розрив при невогнепальних переломах нижньої щелепи в ділянці кута не спостерігається.

Пацієнти були поділені на 2 клінічні групи: основна група та група порівняння.

У основну групу увійшли 25 пацієнтів (23 чоловіків та 2 жінки) віком від 18 до 31 року (середній вік 24,9). У цих пацієнтів проводився комплекс лікувальних заходів, який містив: операцію репозицію уламків та двощелепового шинування, використання антибіотика широкого спектру дії на протязі 10 днів (цефтріаксон) парентерально (в/м), нестероїдного протизапального препарату (діклофенак) парентерально (в/м) та додатково вводився препарат Нуклео ЦМФ форте парентерально (в/м) в дозі 3 мл. один раз на добу 10 ін'єкцій. Середня тривалість стаціонарного лікування 13,5 дні.

У групу порівняння увійшли 20 пацієнтів (18 чоловіків та 2 жінки) віком від 19 до 30 років (середній вік 24,6). У цих пацієнтів проводилась загальноприйнятий комплекс лікувальних заходів: репозиція уламків та двощелепове шинування, використання антибіотика широкого спектру дії терміном 10 днів (цефтріаксон) парентерально, нестероїдного протизапального препарату (діклофенак) парентерально. Середня тривалість стаціонарного лікування 14,4 дні.

Оцінювання больового синдрому та симптомів невротатії проводилось з використанням візуально-аналогової шкали (ВАШ) (оцінювалась суб'єктивні відчуття інтенсивності болю) та шкали загальної оцінки симптомів невротатії (NTSS - 9).

Візуально-аналогова шкала (ВАШ) Visual Analogue Scale (VAS) (Huskisson E. C., 1974)

Цей метод суб'єктивної оцінки болю полягає в тому, що пацієнта просять відмітити на неградушованій лінії завдовжки 10 см точку, яка відповідає мірі вираженості болю. Ліва межа лінії відповідає визначенню "0" (відсутність болю), правий - "10" (біль нестерпний). Як правило, використовується паперова, картонна або пластмасова лінійка завдовжки 10 см. Із зворотного боку лінійки нанесені сантиметрові поділки, по яких лікар відмічає набутого значення і заносить в лист спостереження. До безумовних переваг цієї шкали відносяться її простота і зручність. При динамічній оцінці зміна інтенсивності болю вважається об'єктивною і істотною, якщо справжнє значення ВАШ відрізняється від попереднього більш ніж на 13 мм. Візуально-аналогова шкала відображає інтенсивність болю, що відчуває пацієнт, на час обстеження. Інтенсивність болю пацієнт відмічає

Візуально-аналогова шкала болю (ВАШ)									
1	2	3	4	5	6	7	8	9	10

Рис. 1. Візуально-аналогова шкала (ВАШ) (зразок).

Таблиця 1. Шкали загальної оцінки симптомів невропатії (зразок).

Шкала NTSS - 9							
Симптом		Виразеність Ви б оцінили виразеність, як			Частота Ви б оцінили частоту, як		
За ті 24 години, щр пройшли ви відчували	відсутній	слабо	помірно	сильно	рідко	часто	постійно
Стріляючі болі	0	1	2	3	0	0,33	0,66
Печіння	0	1	2	3	0	0,33	0,66
Ниючі болі	0	1	2	3	0	0,33	0,66
Аллодинія (спотворений біль)	0	1	2	3	0	0,33	0,66
Статична гіпералгезія	0	1	2	3	0	0,33	0,66
Поколювання	0	1	2	3	0	0,33	0,66
Онїміння	0	1	2	3	0	0,33	0,66
Мерзлякуватість	0	1	2	3	0	0,33	0,66
Крампїї (посмикування)	0	1	2	3	0	0,33	0,66

самостійно (рис. 1). Недоліком ВАШ є її одновимірність, тобто за цією шкалою хворий відмічає лише інтенсивність болю. Тому для дослідження використовують і інші методи дослідження болю.

Шкала загальної оцінки симптомів невропатії (NTSS - 9)

Шкала NTSS - 9 є виміром симптомів за ті 24 години, що пройшли (табл. 1). Згідно цієї шкали, ми в змозі оцінювати цілий ряд симптомів, що виникають у пацієнтів при травматичному пошкодженні нижнеальвеолярного нерва. Так, виразеність та частоту симптомів таких, як стріляючі болі, печіння, ниючі болі, аллодинія (спотворений біль), статична гіпералгезія, поколювання, онїміння, мерзлякуватість в зоні іннервації нижнеальвеолярного нерва, крампїї (посмикування м'язів) можливо оцінити як поодинокі, так і комплекси. Для комплексного оцінювання симптомів невропатії по шкалі NTSS - 9 використовується сума показників всіх симптомів.

Комплекс досліджень проводився тричі за період лікування: на час госпіталізації (перша доба), на 7 добу лікування та на 14 добу лікування. Вимога, яка ставилась до всіх пацієнтів, це дослідження без використання анагетичних засобів. Така вимога ставилась тому, що диклофенак має знеболюючий ефект, котрий міг спотворити результати дослідження. Це досягалось наступними заходами: в день госпіталізації обстеження проводилось в максимально короткий термін до призначення препаратів, на 7 та 14 добу обстеження проводилось вранці до лікувальних маніпуляцій (не менше 6 годин від попереднього введення препаратів).

У зв'язку з тим, що антибактеріальний препарат, що входив в комплекс лікувальних заходів, не впливає на результати дослідження - його використовували по загальноприйнятій схемі однаково в основній групі та групі порівняння.

Результати. Обговорення

Проаналізувавши результати дослідження, ми отримали наступні дані (рис. 2):

Як видно з діаграми (рис. 1), і в основній групі і в групі порівняння показники ВАШ (візуально-аналогової шкали) мали тенденцію до зниження. Це закономірно, тому що при відсутності ускладнень запального характеру, після закінчення гострого періоду (1-3 доба) настає регенерація в зоні перелому. А це, закономірно, сприяє зменшенню больового синдрому. Ми спостерігали за значним пришвидшенням зменшення болю в основній групі. В цій групі на час поступлення на лікування показники майже не відрізнялись від таких в групі порівняння, на 7 добу вони були нижчими на 1,15 рази, що теж має не суттєву різницю. Але, на момент виписки (14 доба) показники ВАШ були в 2,9 меншими від таких в групі порівняння.

Дані обстеження згідно шкали загальної оцінки симптомів невропатії (NTSS - 9) викладено в таблиці 2 та рисунку 3.

У таблиці 2 та на рисунку 3 видно чітку різницю в динаміці покращення стану пацієнтів. На першу добу показники не відрізнялись, а навіть були дещо більшими в основній групі. На 7 добу різниця становила 1,24 рази в бік покращення показників в основній групі по відношенню до групи порівняння. На 14 добу така різниця становила 3,82 рази. Так, як шкали ВАШ і NTSS - 9

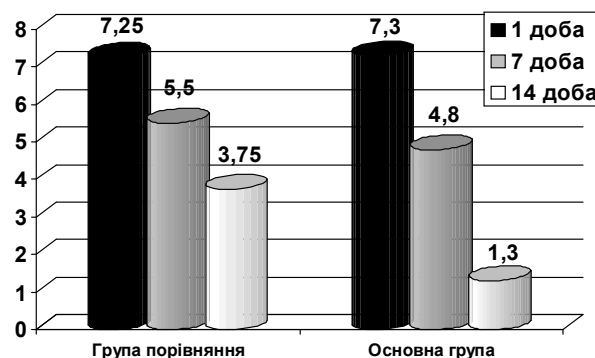
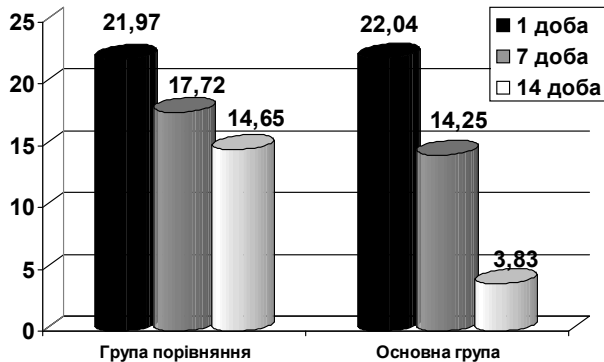


Рис. 2. Динаміка показників ВАШ.

Таблиця 2. Результати дослідження згідно шкали NTSS-9.

Шкала загальної оцінки симптомів невротії (NTSS - 9)		
	Група порівняння	Основна група
Перша доба	21,97±0,98	22,04±0,95
7-ма доба	17,72±3,39	14,25±1,55
14-та доба	14,65±2,89	3,83±0,53

**Рис. 3.** Показники шкали NTSS - 9.

відображають больовий синдром з різних ракурсів, тому і результати різняться, при збереженні однакової тенденції.

На нашу думку, така динаміка спостерігалась в зв'язку з тим, що препарат Нуклео ЦМФ форте, який був використаний в комплексному лікуванні, має наступні механізми дії. Нуклеотид УМФ є попередником молекули уридинтрифосфату (УТФ) і є швидкість-лімітуючим фактором при синтезі глікогену. УТФ + глюкозо-1-фосфат → утворення УДФ-глюкози, яка є донором молекули глюкози при синтезі глікогену (УДФ-глюкоза + глікоген → глікоген+1 + УДФ). Введення УДФ стимулює синтез глікогену і збільшує запаси глюкози в тканинах. З іншого боку, нуклеотид ЦМФ стимулює регенерацію нервових волокон за рахунок стимуляції ут-

ворення ЦДФ-холіну і, як наслідок, посилення біосинтезу фосфатидилхоліну. Структурні компоненти нуклеїнових кислот виконують, крім того, функції кофакторів (коензим А, уридин-дифосфатглюкоза та ін.), аллостеричних ефекторів, входять до складу коферментів (нікотинамідаденіндинуклеотид, флавінаденіндинуклеотид та ін.), беручи тим самим безпосередню участь в обміні речовин, а також в акумуляванні (накопиченні), перенесення і трансформації енергії. Вони є попередниками вторинних посередників (месенджерів) - циклічних мононуклеотидів (цАМФ і цГМФ), що виконують важливу функцію в передачі внутрішньоклітинних сигналів.

Висновки та перспективи подальших розробок

1. Таким чином, провівши аналіз динаміки скарг та об'єктивних даних при переломах нижньої щелепи в ділянці кута, що супроводжується пошкодженням нижнього альвеолярного нерва, було виявлено, що використання препарату Нуклео ЦМФ форте пришвидшує регрес больового синдрому в період лікування. Даний препарат значно зменшує інтенсивність проявів всіх видів невротії, пов'язаних з пошкодженням нижнього альвеолярного нерва, а саме: стріляючі болі, печіння, ниючі болі, аллодинія (спотворені болі), статична гіпералгезія, поколювання, оніміння, мерзлякуватість, крампії (посмикування).

Отже, використання препарату Нуклео ЦМФ форте є виправданим в комплексній терапії переломів нижньої щелепи, що супроводжується клінічними проявами пошкодження нижнього альвеолярного нерва.

Планується розширити обсяг подальших досліджень використання препарату Нуклео ЦМФ форте при переломах нижньої щелепи, дослідивши його вплив на інші симптоми перелому щелепи з ушкодженням нижнього альвеолярного нерва.

Список літератури

- Баркер Р. Наглядная неврология: учебное пособие; пер. с англ. Г.Л.Левицкого; под ред. В.И.Скворцовой /Баркер Р., Базади С., Нил М. - М.: ГЭОТАР-Медиа, 2006. - 136с.: ил.
- Бернадский Ю.И. Травматология и восстановительная хирургия черепно-лицевой области /Бернадский Ю.И. - М.: Медицинская литература, 1999. - 456с.
- Борисов А.Е. Травматогенез переломов нижней челюсти по материалам клиники челюстно-лицевой хирургии ДонНМУ /А.Е.Борисов //Сучасна стоматологія та щелепно-лицева хірургія: мат. наук.-практ. конф., 16 січня 2009 р. - Київ, 2009. - С. 180-181.
- Вейн А.М. Болевые синдромы в неврологической практике /Вейн А.М. - МЕДпресс-информ, 2001. - 368 с.
- Данилова А.Б. Ноцицепт. флексорный рефлекс: метод изучения мозговых механизмов контроля боли /А.Б.Данилова, А.Б.Данилов, А.М.Вейн // Журнал неврологии и психиатрии. - 1996. - №1. - С. 107-111.
- Кукушкин М.Л. Патофизиологические аспекты острой и хронической боли /Кукушкин М.Л. //Образование, наука и практика в стоматологии по объединенной тематике "Обезболивание в стоматологии": сб. трудов по материалам VI Всероссийской науч.-практ. конф., (Москва, 10-13 февраля 2009 г.). - М., 2009. - С. 50-52.
- Лесовая И.Г. Ретроспективный анализ частоты переломов нижней челюсти по данным клиники ХМАПО /И.Г.Лесовая, Аммар Басти //Современная стоматология. - 2006. - №3. - С. 108-111.
- Матрос-Таранец И.Н. Лечение переломов нижней челюсти (по материалам клиники челюстно-лицевой хирургии Донецкого медицинского университета за 1990-1999 гг.) /И.Н.Матрос-Таранец //Вісник проблем біології і медицини. - 2001. - №1. - С. 75-82.
- Рыбалов О.В. Характеристика переломов костей лицевого скелета (по данным Полтавской областной клинической больницы) /О.В.Рыбалов, Мохаммед Эйд //Вопросы экспериментальной и клинической стоматологии. - 2003. - №6. - С. 130-131.
- Тимофеев А.А. Руководство по челюстно-лицевой хирургии и хирургической стоматологии /Тимофеев А.А. - Киев: Червона Рута-Турс, 2004. - 1061 с.
- Весова Е.П. Особенности клинического течения и лечения переломов нижней челюсти /Тимофеев А. А., Горобец Е. В., Весова Е. П. //Актуальные вопросы челюстно-лицевой хирургии и стоматологии: тез. докл. -

Санкт-Петербург, 1997. - С. 46-47.
Яворская Е.С. Болевые и парестетичес-

кие синдромы челюстно-лицевой
области: метод. пособие по нейро-

стоматологии /Яворская Е.С. - К.:
Наукова думка, 2000. - 88 с.: ил.

Барило О. С., Фурман Р. Л., Благун О.Д.

ДИНАМИКА БОЛЕВОГО СИНДРОМА У ПАЦИЕНТОВ С ПЕРЕЛОМАМИ НИЖНЕЙ ЧЕЛЮСТИ ПРИ ИСПОЛЬЗОВАНИИ ПРЕПАРАТА НУКЛЕО ЦМФ ФОРТЕ

Резюме. При переломах тела нижней челюсти встречается травма нижнеальвеолярного нерва в канале. Наряду с неврологическими расстройствами нижнеальвеолярного нерва, наблюдается выраженный болевой синдром. Это в значительной степени ухудшает психоэмоциональное состояние и ухудшает качество жизни пациентов. Проведен анализ клинического использования препарата Нуклео ЦМФ форте, а именно его влияние на болевой синдром и психоэмоциональное состояние пациента.

Ключевые слова: переломы нижней челюсти, нижнеальвеолярный нерв Нуклео ЦМФ форте, ноцицептивные расстройства, боль, аллодиния, ВАШ, NTSS-9.

Barilo A.S., Furman R. L., Blagun O.D.

DYNAMICS OF PAIN SYNDROME IN PATIENTS WITH MANDIBULAR FRACTURES DURING TREATMENT WITH NUCLEO CMF FORTE

Summary. During fractures of the mandibular body injuries of the inferior alveolar nerve in the canal are observed. Along with neurological disorders of the inferior alveolar nerve, there is the significant pain. This makes worse in a board measure the emotional state and impairs the quality of life of patients. The analysis of the clinical use of the drug Nucleo CMF Forte, namely its effect on pain and psycho-emotional state of the patient, was made.

Key words: mandibular fractures, inferior alveolar nerve, Nucleo CMF Forte, nociceptive disorders, pain, allodynia, VAS (visual analogue scale), NTSS-9.

Стаття надійшла до редакції 23.10.2013 р.

Барило Александр Семенович - д.мед.н., доцент кафедры хірургічної стоматології та щелепно-лицевої хірургії Вінницького національного медичного університету імені М.І. Пирогова; +38 093 272-02-47; alexandrb381@gmail.com;

Фурман Руслан Леонідович - асистент кафедри хірургічної стоматології та щелепно-лицевої хірургії Вінницького національного медичного університету імені М.І. Пирогова; +38 067 729-51-50; furmanruslan@mail.ru;

Благун Оксана Дмитрівна - ст. викладач кафедри фармації Вінницького національного медичного університету імені М.І. Пирогова; +38 0432 35-44-91.

© Лурін І.А., Гладіщенко О.І., Цема Є.В., Макаров Г.Г.

УДК: 616.381-072.5-089.48:617.553+616-002.31:616.5-006.2:617.559

Лурін І.А., Гладіщенко О.І., Цема Є.В., Макаров Г.Г.

Центральний госпіталь Військово-медичного управління Служби безпеки України (вул. Липська, 11, м. Київ, Україна, 01021)

ДОСВІД ВИКОРИСТАННЯ ПУНКЦІЙНО-ДРЕНАЖНИХ ТЕХНОЛОГІЙ В ЛІКУВАННІ ПОРОЖНИННИХ УТВОРЕНЬ ОРГАНІВ ЧЕРЕВНОЇ ПОРОЖНИНИ, ЗАОЧЕРЕВИННОГО ПРОСТОРУ ТА ПІЛОНІДАЛЬНОГО АБСЦЕСУ КРИЖОВО-КУПРИКОВОЇ ДІЛЯНКИ

Резюме. Проаналізовано результати застосування пункційно-дренажного методу лікування під ультразвуковим контролем у 403 пацієнтів. У 24 (6,8%) хворих був діагностований підпечінковий абсцес, у 21 (5,9%) - піддіафрагмальний абсцес, у 36 (10,1%) - абсцес сальникової сумки, у 17 (4,8%) - абсцес малого тазу, у 31 (8,7%) - псевдокіста підшлункової залози, у 42 (11,8%) - кіста або абсцес печінки, у 37 (10,4%) - злоякісні новоутворення печінки, у 147 (41,4%) - гострий пілонідальний абсцес. В статті обговорюються загальні принципи виконання малоінвазивних оперативних втручань, їх переваги та недоліки, наводяться ускладнення та результати пункційного лікування. Використання пункційно-дренажних технологій при лікуванні порожнинних утворень органів черевної порожнини, заочеревинного простору та пілонідальних кіст має наступні переваги: малотравматичність, низький відсоток ускладнень, відсутність необхідності загального знеболення, можливість застосування у хворих похилого віку та при важкій супутній патології.

Ключові слова: пункційно-дренажний метод, ультразвуковий контроль, порожнинне утворення, гострий пілонідальний абсцес.

Вступ

Сучасна хірургія характеризується пошуком та втіленням в клінічну практику ефективних малоінвазивних методів лікування. Пункційно-дренажний метод останнім часом займає суттєве місце в лікуванні

пацієнтів з захворюваннями органів черевної порожнини та м'яких тканин, успішно конкуруючи з іншими малоінвазивними методиками лікування [Тимошин і др., 2003; Loubeyre et al., 2013]. Пункційно-дренажні