

- P. 916-94.
2. Ge P. S. Pancreatic Pseudocysts: Advances in Endoscopic Management / P.S. Ge, M. Weizmann, R.R. Watson // Gastroenterological Clinics of North America. - 2016. - № 45(1). - P. 9-27.
3. Minimally invasive treatment of pancreatic pseudocysts / E. Zerem, G. Hauser, S. Loga-Zec [et al.] // World Journal of Gastroenterology. - 2015. - № 21 (22). - P. 6850-6860.
4. Systematic review comparing endoscopic, percutaneous and surgical pancreatic pseudocyst drainage / A.Y. Teoh, V. Dhir, Z.D. Jin [et al.] // World Journal of Gastrointestinal Endoscopy. - 2016. - № 25. - P. 310-8.

Каниковський О.Е., Павлик І.В.

МИНИИВАЗИВНАЯ ХИРУРГИЯ В КОМПЛЕКСНОМ ЛЕЧЕНИИ КИСТ ПОДЖЕЛУДОЧНОЙ ЖЕЛЕЗЫ

Резюме. Проведен анализ лечения 112 пациентов с хроническим панкреатитом затруден костями поджелудочной железы в течение 2000-2015 годов. Связь кисты с расширенной панкреатической протокой определяла показание к локальной резекции поджелудочной железы по Фрей-Избицки (5); кистозная неоплазия поджелудочной железы - резекционные методики (5); внеорганные осложнения хронического панкреатита, большие кисты с подтвержденными секвестрами - внутренняя декомпрессия кисты - открытая цистоэнтомолия на выключенной по Ру петле (43); кисты среднего размера и малые кисты без видимых секвестров при наличии анатомической возможности, а также при наличии сопутствующей ЖКБ - лапароскопическая цистогастростомия (6); абсцессы поджелудочной железы - наружное дренирование абсцесса (12); гигантские кисты - внешне-внутреннее дренирование (20); тяжелое состояние пациента с высоким риском оперативного вмешательства - эндоскопическая цистогастростомия (2)

Ключевые слова: кисты поджелудочной железы, цистогастростомия.

Kanikovsky O.E., Pavlyk I.V.

MINIINVASIVE SURGERY IN PANCREATIC PSEUDOCYST TREATMENT

Summary. The analyses of treatment were done of 112 patients with pancreatic pseudocyst during 2000-2015 years. Cyst communication with pancreatic duct was indication for local resection of pancreas by Frey-Izbitski (5); cystic pancreatic neoplasm - resection methods (5); complications of chronic pancreatitis, large pancreatic cysts with verified sequestration - internal decompression of cysts - open cystoeyuno anastomosis excluded by Roux loop (43); medium-sized and small cysts with no visible sequestration in the presence of anatomical features, as well as the presence of concomitant GSD - Laparoscopic cystogastrostomy (6); Pancreatic abscess - external drainage of abscess (12); giant cysts of the pancreas - internal - external drainage (20); not stable patient with high risk comorbidity - endoscopic cystogastrostomy (2).

Key words: pancreatic pseudocyst, cystogastrostomy.

Рецензент - д.мед.н., проф. Шапринський В.О.

Стаття надійшла до редакції 23.11.2015 р.

Каніковський Олег Євгенійович - д.мед.н., проф., зав. кафедри хірургії медичного факультету № 2 Вінницького національного медичного університету імені М.І. Пирогова; +38 0432 51-11-04, +38 0432 51-11-88; o.kanikovsky@gmail.com

Павлик Ігор Васильович - асистент кафедри хірургії медичного факультету № 2 Вінницького національного медичного університету імені М.І. Пирогова; +38 0432 51-11-04, +38 0432 51-11-88; ipavlyk@gmail.com

© Запороженко Б.С., Бородаев И.Е., Качанов В.Н., Муравьев П.Т., Шарапов И.В., Шевченко В.Г., Бондарец Д.А.

УДК: 616.37-002.4-022.7-089

Запороженко Б.С., Бородаев И.Е., Качанов В.Н., Муравьев П.Т., Шарапов И.В., Шевченко В.Г., Бондарец Д.А.

Одесский национальный медицинский университет, кафедра хирургии №2 с курсом детской хирургии, Одесский областной клинический медицинский центр (Валиховский переулок, 1, г. Одесса, Украина, 65100)

НЕКОТОРЫЕ ТАКТИЧЕСКИЕ ПОДХОДЫ К ХИРУРГИЧЕСКОМУ ЛЕЧЕНИЮ ОСТРОГО ДЕСТРУКТИВНОГО ПАНКРЕАТИТА

Резюме. Проанализирован результат лечения 156 больных с острым деструктивным панкреатитом (ОДП). У 76 (48,7%) больных был диагностирован стерильный панкреонекроз, осложненный развитием ферментативного перитонита, что явилось показанием к лапароскопической санации (ЛС) и дренированию брюшной полости. Важнейшим этапом оперативных вмешательств, выполняемых в ранние сроки заболевания у больных со стерильным ОДП, было устранение патологии желчных путей. Летальность составила 3,9%. У 80 (51,3%) больных было выполнено "открытое" лапаротомное вмешательство по поводу инфицированного ОДП. После выполнения лапаротомии основное внимание было уделено оценке распространенности и характера поражения поджелудочной железы, забрюшинной клетчатки, органов брюшной полости. Летальность в этой группе больных составила 12,5%.

Ключевые слова: острый деструктивный панкреатит, стерильный, инфицированный панкреонекроз.

Введение

Принципы хирургического лечения больных острым деструктивным панкреатитом (ОДП) основаны на дифференцированном подходе к выбору оперативных вме-

шательств в зависимости от фазы развития заболевания, клинико-морфологической его формы, степени тяжести состояния больного и сроков заболевания. Диф-

ференцированный подход к тактике хирургического лечения определялся прежде всего степенью распространенности некроза ПЖ и парапанкреатической клетчатки, а также доказанной трансформацией стерильного процесса в инфицированный панкреонекроз.

Целью исследования является улучшение результатов хирургического лечения ОДП, определение показаний к операции, оптимальных сроков хирургического вмешательства, последовательности применения транскутаных и лапаротомных методик, хирургических доступов, видов операций на поджелудочной железе и желчевыводящей системе, способов дренирования забрюшинного пространства и брюшной полости, режимов повторных некр- и секвестрэктомий.

Материалы и методы

В клинике кафедры хирургии № 2, расположенной на базе Одесского областного клинического медицинского центра за период с 2007 по 2015гг. находилось на лечении 156 больных с ОДП. Из них мужчин - 94 (60,2 %), женщин - 62 (39,7 %) больных. По тяжести течения преобладали больные с тяжелой степенью течения ОДП. Обсуждая показания к операции, руководствовались всем комплексом клинических, лабораторных, инструментальных (УЗИ, КТ, лапароскопия) данных в динамике заболевания и консервативного лечения [5]. В этих условиях основу наиболее прогностически точной и индивидуальной оценки степени тяжести состояния больного должны составлять интегральные системы шкалы (в частности, APACHE II) [4, 5]. Такой подход к выбору оптимальной хирургической тактики обеспечивал получение наиболее полной и достоверной информации о клинико-морфологической форме панкреонекроза, топографии некротического или гнойного очага, степени тяжести состояния больного, что позволяло на определенном этапе лечения дифференцированно использовать транскутаные пункционные, лапароскопические и традиционные открытые методы оперативного лечения, выбрать оптимальный хирургический доступ, планировать последовательность интраоперационных манипуляций и рациональный объем предстоящего хирургического вмешательства. Практика "сопоставления" дооперационных клинических данных и интраоперационных находок позволяет в некотором смысле стандартизировать программу этапного хирургического лечения больного с ОДП, что определяет эффективность всего комплекса лечебных мероприятий.

Результаты. Обсуждение

У 76 (48,7 %) больных был диагностирован стерильный панкреонекроз, осложненный развитием ферментативного перитонита, что явилось показанием к лапароскопической санации (ЛС) и дренированию брюшной полости (табл. 1).

Важнейшим этапом оперативных вмешательств,

выполняемых в ранние сроки заболевания у больных со стерильным ОДП, было устранение патологии желчных путей. При деструктивном холецистите выполняли ЛХЭ, а при наличии признаков билиарной гипертензии и микрохоледохолитиаза выполняли декомпрессию путем дренирования протоковой системы, в показанных случаях выполняли холецистостомию. В ряде ситуаций холецистостомия была выполнена под контролем лапароскопической техники или транскутанно под контролем УЗИ.

В последние годы мы используем метод лапароскопической панкреато-оментобурсоскопии и санации сальниковой сумки [6, 7]. С этой целью выполняем лапароскопию, холецистостомию, санацию и дренирование брюшной полости и далее с использованием специально разработанного инструментария из минилапаротомного доступа осуществляем осмотр поджелудочной железы, ее абдоминализацию, некр- и секвестрэктомию с ликвидацией жидкостных скоплений, формированием панкреатооментобурсостомы. В последующем выполняем этапные санации, а между операциями через дренажи проводим проточный или фракционный лаваж полости сальниковой сумки.

Из 3 умерших больных, 2 умерли от гнойных осложнений с развитием острой полиорганной недостаточности, 1 от профузного язвенного кровотечения. Летальность составила 3,9 %.

При развитии инфицированного панкреонекроза, когда по результатам УЗИ и/или КТ установлено, что некротический компонент очага существенно преобладает над жидкостным его элементом (либо последний вовсе отсутствует), а степень тяжести состояния больного не имеет тенденции к улучшению, применение транскутаных методов дренирования было нецелесообразно [1]. В свою очередь, при формировании инфицированного панкреонекроза а признаками абсцедирования, когда область деструкции в забрюшинном пространстве соизмерима с жидкостным компо-

Таблица 1. Виды оперативных вмешательств, выполненных у больных со стерильным ОДП.

| Вид оперативного вмешательства | Количество больных | Умерло |
|--|--------------------|---------|
| ЛС санация и дренирование брюшной полости | 18 | - |
| Лапароскопическая панкреато-оментобурсоскопия, санация сальниковой сумки | 7 | - |
| ЛХЭ, дренирование сальниковой сумки и брюшной полости | 23 | 1 |
| ЛХЭ дренирование гепатикохоледоха, дренирование брюшной полости | 15 | 2 |
| Транскутанная пункция жидкостных скоплений под контролем УЗИ | 9 | - |
| Холецистостомия, дренирование брюшной полости | 4 | - |
| Всего | 76 | 3(3,9%) |

Таблиця 2. Види оперативних втручань, виконаних при інфікованому ОДП.

| Види оперативного втручання | Кількість хворих | Умерло |
|--|------------------|------------|
| Лапаротомія, некр- і секвестрэктомія, санація і дренирування сальникової сумки і брюшної порожнини | 52 | 5 |
| Лапаротомія, некр- і секвестрэктомія. Люмботомія, дренирування забрюшинного простору | 22 | 3 |
| Дистальна резекція ПЖ | 6 | 2 |
| Всього | 80 | 10 (12,5%) |

нентом гнійно-некротического очага, на першому етапі хірургічного лікування були використані малоінвазивні технології в формі чрезкожного дренирування гнійно-некротического очага під УЗІ або КТ контролем. Подібна тактика дозволила виконати лапаротомне втручання в відстроченому періоді (на 2-3 тижні захворювання і навіть пізніше), коли створюються оптимальні умови для розмежування зон некрозу, секвестрації і життєспроможних тканин [3]. Хірургічне втручання, виконане в цих умовах, мало суттєві переваги: 1) розширюються можливості для одночасної і ефективною некр- і секвестрэктомії; 2) відпадає необхідність у проведенні великої кількості етапних санітарних операцій; 3) зменшується ризик розвитку аррозивних кровотеч; 4) зростає ймовірність збереження більшої частини життєспроможною підшлункової залози і наступної екзо- і ендокринної функції органу.

Чрезкожного дренирування панкреатогенних абсцесів різної локалізації в забрюшинному просторі представлялось оптимальним способом їх хірургічного лікування в тих ситуаціях, коли обсяг некрозу був мінімальним або взагалі відсутнім, порожнина абсцеса не містила замазкообразного детриту, що призводить до обтурації дренажів.

У 80 (51,3 %) хворих було виконано "відкрите" лапаротомне втручання. Після виконання лапаротомії основне увагу було приділено оцінці поширеності і характеру ураження підшлункової залози, забрюшинної клітинки, органів брюшної порожнини.

В плані вибору обсягу хірургічного втручання важливо відзначити, що за інтраопераційними даними складно об'єктивно оцінити глибину, поширеність панкреатонекрозу і достовірно розмежувати некротическу і життєспроможну тканину в підшлунковій залозі і різних відділах забрюшинної клітинки. Свідченнями є, що демаркаційна лінія стає помітною лише на 2-3 тижні захворювання, а необґрунтоване розширення показань до резекції підшлункової залози неминуче приво-

дить до розвитку важкої енд- і екзокринної недостатності. Ці обставини визначають складності вибору адекватного обсягу операції на підшлунковій залозі при різних формах панкреатонекрозу.

В залежності від характеру хірургічних втручань, виконували резекційні (видалення частини некротизованою підшлунковою залозі) і органозберігаючі (абдомінізація підшлунковою залозі, некр- і секвестрэктомія) види операцій в режимі програмних операцій (табл. 2) (рис. 1, 2, 3).

Програмні операції передбачали вибір визначених тактичних режимів повторних некр- і секвестрэктомії: 1) етапних ревізій і санацій (некр- і секвестрэктомія) забрюшинного простору, проводимих в програмуваному режимі ("по програмі"); 2) неотложних і примусових релапаротомій ("по показанням", "по вимогам") внаслідок розвиваючихся ускладнень в забрюшинному просторі, зоні підшлунковою залози і органах брюшної порожнини.

Резекцію підшлунковою залози при панкреатонекрозі виконували за строгими показаннями. В разі повного (на всю товщину органу) некрозу в області хвоста і/або тіла підшлунковою залози. Необхідно ще раз підкреслити, що в умовах етапних програмуваних втручань лише до моменту 3-4 етапної операції стає помітною границя демаркації, що дозволяє виконати атипичну резекцію підшлунковою залози в межах її нежиттєспроможності, а в ряді ситуацій і взагалі обмежитися некр- і секвестрэктомією, зберегши значущу частину органу.

Абдомінізацію підшлунковою залози, на нашому думку, виконувати необхідно, так як цей етап операції направлений на декомпресію парапанкреатическої клітинки, адекватну евакуацію панкреатогенного і/або інфікованого високотоксичного випота. Некрэктомію (видалення некротизованих тканин в межах кровоснабжених зон, пов'язаних з паренхімою органу) або секвестрэктомію (видалення вільно лежачих некротических тканин в межах померлих



Рис. 1. Перший етап некрэктомії кінцевим зажимом.

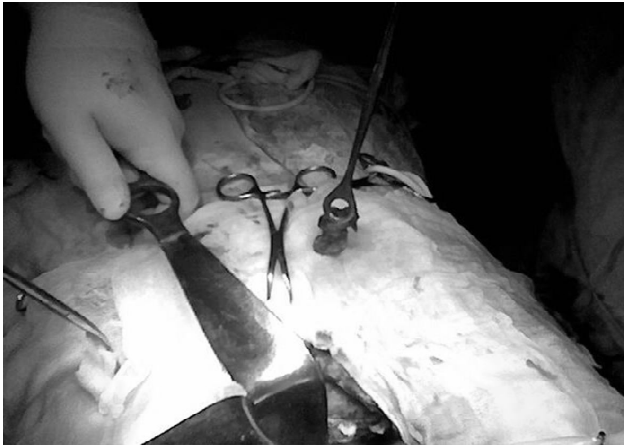


Рис. 2. Удаленный секвестр ткани ПЖ.

тканей) выполняли путем осторожной и дозированной тракции окончатим мягким зажимом, с целью избежать развития аррозивных кровотечений из артерий и вен мезентериального бассейна, что сопряжено с большой кровопотерей и высокой летальностью. С этой целью использовали вакуум-аспиратор. Наиболее частой причиной аррозивных кровотечений явился некроз и/или травма селезеночных артерии и вены, верхнебрыжеечной вены в месте ее слияния с селезеночной, коротких вен желудка, сосудов брыжейки поперечно-ободочной кишки. Кровотечение из магистральных сосудов останавливали лигированием сосуда с прошиванием синтетической нитью. Диффузную кровоточивость тканей в инфильтрированных и некротических зонах целесообразно устранять путем тугий марлевой тампонады. Некр- и секвестрэктомий выполняли в программируемом режиме под интубационным или внутривенным наркозом через каждые 48-72 часа. Продолжительность интервала между санационными вмешательствами и их кратность определяли активностью гнойно-воспалительного процесса в очаге деструкции и динамическими изменениями тяжести состояния больного.

Дренирование выполняли по общепринятым методикам обеспечивающим условия адекватного дренирования всех пораженных отделов забрюшинного пространства и брюшной полости в зависимости от распространенности гнойно-некротического процесса. Летальность в этой группе больных составила 12,5 %.

Список литературы

1. Кондратенко П. Г. Острый панкреатит / Кондратенко П. Г., Васильев А. А., Конькова М. В. - Донецьк, 2008. - С. 352.
2. Оптимизация лечения пациентов с острым панкреатитом в условиях многопрофильного хирургического стационара / Я.С. Березницкий, Р.В. Дудка, И.Л. Верхолаз [и др.] // Медицинские перспективы. - 2012. - Т. XVII, № 1, Ч. 1. - С. 58-60.
3. Русин В. І. Клінічний перебіг панкреатогеного інфільтрату залежно від поширення процесу по підшлунковій залозі / В.І. Русин, С.С. Філіп // Галицький лікарський вісник. - 2012. - Т. 19, № 3, Ч. 2. - С. 106-108.
4. Хірургічне лікування хворих на важкі форми гострого панкреатиту: аналіз результатів та фактори прогнозу / В.О. Сипливиий, В.І. Робак, Г.Д. Петренко [та ін.] // Український журнал хірургії. - 2011. - № 2 (11). - С. 89-93.
5. Удосконалені алгоритми діагностики та лікування гострого панкреатиту: метод. рекомендації; під ред. П. Д. Фоміна, Я. С. Березницького. - К., 2012. - 80 с.
6. A prospective study of the Bedside Index for Severity in Acute Pancreatitis (BISAP) score in acute pancreatitis: An Indian perspective / D. Senapati, P. K. Debata, S. S. Jenasamant [et al.] // Pancreatology. - 2014. - Vol. 14. - P. 335-339.
7. Beger H. G. Diseases of the Pancreas. Current Surgical Therapie / H.G. Beger, S. Matsuno, J.L. Cameron. - Springer-Verlag Berlin Heidelberg, 2008. - 905 s.



Рис. 3. Дренирование сальниковой сумки.

Выводы и перспективы дальнейших разработок

1. Методы малоинвазивных хирургических вмешательств имеют несомненные преимущества в тех случаях, когда формируются ограниченные жидкостные образования в различные сроки после лапаротомных операций, особенно после неоднократных санационных вмешательств. В то же время считаем необходимым предостеречь от преувеличения значимости чрезкожных дренирующих вмешательств в качестве основного метода лечения тех форм инфицированного панкреонекроза, когда имеется длительная и обширная секвестрация. В подобных ситуациях для достижения лечебного эффекта следует склоняться в пользу лапаротомного вмешательства.

2. Представленные тактические подходы в хирургическом лечении больных ОДП, включая традиционные лапаротомные вмешательства, эндоскопические и чрезкожные технологии, должны применяться по строго дифференцированным показаниям.

Совершенствование традиционных методов хирургических (лапаротомных) операций, широкое внедрение в клиническую практику малоинвазивных технологий показало, что они не являются конкурирующими, так как подчинены единой цели - обеспечению адекватных условий для устранения некротического и/или гнойного очага и должны быть использованы в их рациональном сочетании в зависимости от конкретной клинической ситуации.

Запорожченко Б.С., Бородаєв І.Є., Качанов В.М., Мурав'єв П.Т., Шарапов І.В., Шевченко В.Г., Бондарець Д.А.

ДЕЯКІ ТАКТИЧНІ ПІДХОДИ ДО ХІРУРГІЧНОГО ЛІКУВАННЯ ГОСТРОГО ДЕСТРУКТИВНОГО ПАНКРЕАТИТА

Резюме. Проаналізовано результат лікування 156 хворих з гострим деструктивним панкреатитом (ГДП). У 76 (48,7 %) хворих був діагностований стерильний панкреонекроз, ускладнений розвитком ферментативного перитоніту, що стало показанням до лапароскопічної санації (ЛС) і дренивання черевної порожнини. Найважливішим етапом оперативних втручань, які виконуються в ранні терміни захворювання у хворих із стерильним ГДП, було усунення патології жовчних шляхів. Летальність склала 3,9 %. У 80 (51,3 %) хворих було виконано "відкрите" лапаротомне втручання з приводу інфікованого ГДП. Після виконання лапаротомії основна увага була приділена оцінці поширеності та характеру ураження підшлункової залози, заочеревинної клітковини, органів черевної порожнини. Летальність у цій групі хворих склала 12,5 %.

Ключові слова: гострий деструктивний панкреатит, стерильний, інфікований панкреонекроз.

Zaporozhchenko B.S., Borodaev I.E., Kachanov V.N., Muraviov P.T., Sharapov I.V., Shevchenko V.G., Bondarets D.A.

A CERTAIN TECHNICAL APPROACHES TO THE SURGICAL TREATMENT OF ACUTE SEVERE PANCREATITIS

Summary. Results of treatment of 156 patients with acute destructive pancreatitis (ADP). In 76 (48,7 %) patients were diagnosed with a sterile pancreonecrosis complicated by the development of enzymatic peritonitis, which was an indication for laparoscopic rehabilitation (LR) and drainage of abdominal cavity. The most important stage of surgical interventions performed in the early stages of the disease in patients with sterile EIR, was the elimination of the pathology of the biliary tract. The mortality rate was 3,9 %. In 80 (51,3 %) patients was performed "open" surgery for laparotomy infected ADP. After laparotomy we focused on assessment of the prevalence and nature of lesions of the pancreas, retroperitoneal fat, abdominal organs. Mortality in this group was 12,5 %.

Key words: acute destructive pancreatitis, sterile, infected pancreatic necrosis.

Рецензент - д.мед.н., доц. Дехтярь А.Л.

Статья поступила в редакцию 06.11.2015р.

Запорожченко Борис Сергеевич - д.мед.н., проф. кафедри хірургії №2 с курсом дитської хірургії Одеського національного медичного університету; +38 048 734-27-64; surgery@icn.od.ua
Бородаєв Ігорь Евгеньевич - к.мед.н., доц. кафедри хірургії №2 с курсом дитської хірургії Одеського національного медичного університету; +38 048 798-80-68, +38 048 734-27-64; xir31@mail.ru
Качанов Валерий Николаевич - к.мед.н., ассист. кафедри хірургії №2 с курсом дитської хірургії Одеського національного медичного університету; +38 048 734-27-64; surgery@icn.od.ua
Мурав'єв Петр Тадеушевич - к.мед.н., доц. кафедри хірургії №2 с курсом дитської хірургії Одеського національного медичного університету; +38 048 734-27-64; gemostatik@mail.ru
Шарапов Ігорь Владимирович - к.мед.н., ассистент кафедри хірургії №2 с курсом дитської хірургії Одеського національного медичного університету; +38 048 734-27-64; surgery@icn.od.ua
Шевченко Валерия Геннадьевна - к.мед.н., ассистент кафедри хірургії №2 с курсом дитської хірургії Одеського національного медичного університету; +38 048 734-27-64; cujo1@mail.ru
Бондарець Дмитрій Андреевич - врач хирург Одесский областной медицинский центр; Bondarecdima@gmail.com

© О.В. Пиптюк, С.Б. Телемуха, А.Я. Павляк, С.А. Рабій, І.М. Соколовський

УДК: 661.37-002.4-08.

Пиптюк О.В., Телемуха С.Б., Павляк А.Я., Рабій С.А., Соколовський І.М.

Івано-Франківський національний медичний університет, кафедра хірургії стоматологічного факультету (вул. Гетьмана Мазепи, 114, м. Івано-Франківськ, Україна, 76014)

КОМП'ЮТЕРНО-ТОМОГРАФІЧНА ПЕРФУЗІЯ ПІДШЛУНКОВОЇ ЗАЛОЗИ В ДИФЕРЕНЦІАЛЬНІЙ ДІАГНОСТИЦІ ТА КОМПЛЕКСНОМУ ЛІКУВАННІ ГОСТРОГО НАБРЯКОВОГО ТА НЕКРОТИЧНОГО ПАНКРЕАТИТУ

Резюме. Несвоєчасна діагностика панкреонекрозу та виконання запізнених оперативних втручань сприяють високій післяопераційній летальності в 20-72 % хворих, без тенденції до зниження. Комп'ютерно-томографічна перфузіографія - це метод променевого дослідження, який показує, скільки мілілітрів артеріальної крові проходить через 100 грам тканини за одну хвилину. Перевагою перфузіографії є те, що ми можемо побачити ранні зміни в тканині підшлункової залози та визначити ділянки, в яких порушене кровопостачання, метод дає змогу чітко від диференціювати гострий набряковий панкреатит від панкреонекрозу.

Ключові слова: комп'ютерно-томографічна перфузія, гострий панкреатит.

Вступ

У структурі гострих захворювань органів черевної порожнини захворювання гострим панкреатитом постійно зростає і становить 7-14 %, а панкреонекроз роз-

вивається у 15-51 % хворих [1, 2, 3]. Несвоєчасна діагностика та виконання запізнених оперативних втручань сприяють високій післяопераційній летальності в 20-72