

DOI: 10.31393/reports-vnmedical-2019-23(1)-10

УДК: 616.65-006.6-091.8

ПОРІВНЯЛЬНИЙ АНАЛІЗ ВПЛИВУ ПРОСТАТОЛІТІВ ТА CORPORA AMYLASEA НА ІМУНОФЕНОТИП РАКУ ПЕРЕДМІХУРОВОЇ ЗАЛОЗИ

Піддубний А.М.

Сумський державний університет, медичний інститут (вул. Римського-Корсакова, 2, м. Суми, Україна, 40000)

Відповідальний за листування:
e-mail: a.piddubny@med.sumdu.edu.ua

Статтю отримано 3 грудня 2018 р.; прийнято до друку 3 січня 2019 р.

Анотація. Рак передміхурової залози (РПЗ) займає провідне місце у структурі онкологічної захворюваності та смертності чоловічого населення у всьому світі. Метою роботи було порівняти вплив простатолітів та corpora amylasea на імунофенотип раку передміхурової залози. Для дослідження було використано 10 зразків РПЗ із простатолітами, 20 зразків із corpora amylasea та 30 контрольних зразків. Були використані гістохімічні техніки (забарвлення алізариним червоним, за фон Косса, конго червоним), скануюча електронна мікроскопія з енерго-дисперсійною рентгенівською спектроскопією та імуногістохімічне дослідження з використанням антитіл до AR, p53, Casp3, Vax, MMP1, HSP70, Hsp90, VEGF, CD68 та MPO. Статистичну обробку проводили за допомогою критеріїв Шапіро-Уїлка, Манна-Уїтні та Ст'юдента. Присутність інтраляюмінальних включень супроводжується підвищеною експресією пухлинною тканиною проапоптотичних маркерів Casp3 та Vax. Виявлено, що у групі зразків з інтраляюмінальними включеннями рівні експресії VEGF та Hsp90 нижчі, ніж у контрольній групі ($p < 0,05$), але різниці між показниками цих маркерів у групах РПЗ із простатолітами та РПЗ із corpora amylasea не було виявлено ($p > 0,05$). У подальшому планується вивчити вплив інтраляюмінальних включень на процеси розвитку кісткових метастазів РПЗ.

Ключові слова: рак передміхурової залози, простатоліти, corpora amylasea, імунофенотип.

Вступ

Рак передміхурової залози (РПЗ) є провідною причиною смертності чоловічого населення по всьому світу. Щорічно у світі діагностується понад 1,6 мільйонів нових випадків РПЗ [4]. Хоча 5-річна відносна виживаність пацієнтів з РПЗ має тенденцію до зростання, однак РПЗ займає друге місце у структурі смертності чоловіків від неоплазій [2]. Для України є характерною тенденція до росту показників захворюваності на РПЗ [1].

Серед причин, що обумовлюють зростання захворюваності на РПЗ належать впровадження новітніх серологічних та інструментальних методів діагностики (визначення рівня простат-специфічного антигену, мультифокальна біопсія передміхурової залози), а також значне поширення запальних процесів, зокрема хронічного простатиту [5]. Хронічне запалення у передміхуровій залозі не лише створює умови для розвитку неоплазії, а й має стимулюючий ефект на ракові клітини. Це призводить до ракової прогресії та розвитку метастатичного поширення пухлини [6]. Встановлено, що наявність вогнищ хронічного запалення у передміхуровій залозі пов'язане з присутністю інтраляюмінальних включень [3]. Ці утворення виявляються у вигляді простатолітів чи corpora amylasea (CA). Однак їх клінічне значення, механізми формування та вплив на тканину передміхурової залози є невисвітленим.

Мета роботи - порівняти вплив простатолітів та corpora amylasea на імунофенотип раку передміхурової залози.

Матеріали та методи

Для дослідження було використано тканину раку передміхурової залози з наявністю інтраляюмінальних

включень (10 зразків РПЗ із простатолітами (П) та 20 зразків із присутністю CA (CA)). У якості контролю було використано 30 зразків РПЗ без інтраляюмінальних включень (К). Проведене дослідження було схвалене етичним комітетом Медичного інституту СумДУ (протокол №3/6 від 07.06.2016). Дослідження виконане в рамках науково-дослідної теми кафедри патологічної анатомії СумДУ №0117U003937 "Розробка методу діагностики пухлин органів репродуктивної системи з використанням молекул клітинної адгезії раково-ембріонального антигену".

Операційний матеріал був фіксований у 10% розчині нейтрального буферного формальдегіду протягом 24 годин з подальшим зневодненням та просочуванням парафіном у апараті карусельного типу "АТМ-4М" (Україна). Серійні гістологічні препарати завтовшки 4 мкм виконувалися на ротаційному мікротомі Shandon Finnesse 325 (Thermo Scientific). Після депарафінізації зрізи забарвлювалися гематоксиліном та еозином.

Імуногістохімічне дослідження (ІГХ) проводили на депарафінізованих зрізах, які підлягали демаскуванню антигенів шляхом термічної обробки за температури 98°C у середовищі 0,1М цитратного буфера (pH 6,0). Візуалізація ІГХ виконувалася за допомогою системи детекції "UltraVision Quanto Detection System HRP Polymer" (Thermo Scientific). Методика передбачала блокування ендогенної пероксидазної активності, блокування неспецифічного фонового забарвлення, інкубацію з первинними антитілами, посилення ІГХ реакції, інкубування препаратів із вторинними антитілами. У якості хромогену використовувався діаномінобензидин (DAB). Для

дослідження були використані наступні первинні анти-тіла ("Thermo scientific", США): рецептори до андрогену (AR), проапоптотичний білок p53 (p53), матриксна метало-протеїназа 1 (MMP1), судинний ендотеліальний фактор росту (VEGF), білок теплового шоку 86 кДа (HSP90), білок теплового шоку 70 кДа (HSP70), мієлопероксидаза (MPO), CD68, активована каспаза 3 (Casp3) та Вах протеїн.

Для виявлення присутності солей кальцію препарати були забарвлені 2% розчином алізаринового червоного за рН 4,2 впродовж 5 хвилин під візуальним контролем (за МакГі-Расселом). Після цього зразки були оброблені абсолютним ацетоном впродовж 10-20 секунд.

Реакція фон Косса була використана для верифікації наявності кальцію фосфату в структурі простатолітів. Для цього гістологічні препарати були оброблені 5% водним розчином нітрату срібла під випроміненням лампи розжарювання впродовж 60 хвилин. Після цього зразки поміщалися до 5% водного розчину тіосульфату натрію. Для контрастування ядер був використаний водний розчин ядерного червоного швидкого (1:1000).

Виявлення амілоїду у тканині РПЗ та інтралюмінальних включеннях проводилося шляхом забарвлення тканини конго червоним. Для цього депарафінізовані зрізи поміщали у 1% водний розчин конго червоного на 1-3 хвилини. Диференціювання фарбування відбувалося під візуальним контролем у 70% розчині етилового спирту. Ядра були контрастовані за допомогою гематоксиліну. Отримані препарати переглядалися як у світлому полі, так і у поляризаційному світлі.

Мінеральний компонент простатолітів був досліджений за допомогою скануючої електронної мікроскопії з енерго-дисперсійною спектроскопією. Для цього конкренменти поміщали в суміш смол. Після затвердіння із підготованого препарату робили шліфи з наступним напиленням вуглецю. Скануюча електронна мікроскопія з енерго-дисперсійною рентгенівською спектрометрією проводилася на апараті REMMA 100U (Суми, Україна).

Морфометричні дослідження мікропрепаратів проводилися за допомогою програмного забезпечення "SEO Scan ICX 285 AK-F IEE-1394" (Україна) та "Zen 2.0" (Німеччина). Кількісна оцінка ІГХ проводилася шляхом підрахунку імунопозитивних клітин у полі зору діаметром 1000 мкм.

Статистичний аналіз отриманих результатів передбачав перевірку нормальності розподілу за критерієм Шапіро-Уїлка. У разі ненормального розподілу для подальшого статистичного аналізу використовувався тест Вілкоксона (Мана-Уїтні). У випадку нормального розподілу дані порівнювалися за допомогою параметричного t-критерію Ст'юдента для визначення достовірності різниці. Результати вважали статистично достовірними при ступеню вірогідності більше 95% ($p < 0,05$). Графічне відображення даних виконувалося у середовищі програми Graph Pad Prism 7.04.

Результати. Обговорення

Під час гістологічного дослідження зразків усіх досліджуваних груп було підтверджено, що всі вони відповідали дрібноацинарній аденокарциномі передміхурової залози і відповідали 7-9 ступеню за Глісоном. Гістологічний аналіз тканини РПЗ контрольної групи (без інтралюмінальних включень) виявив, що пухлинні залози сформовані атипичними клітинами з гіперхромними ядрами, з формуванням псевдоацинарних та трабекулярних структур, між ними розміщувався стромальний компонент з пухлинними клітинами, розміщеними у вигляді ланцюгів та "цугів". Більша частина залоз не мали просвіту, часто зразки даної групи були представлені виключно пухлинним полем, хоча помітна частина залоз мала просвіт.

Зразки груп РПЗ (П та СА) характеризувалися наявністю внутрішньопросвітних включень в пухлинних залозах. Ці включення мали вигляд округлих утворень, які повторювали форму просвіту залози.

У тканині групи П включення були представлені гомогенними утвореннями, які мали округлу чи полігональну форму. Частина простатолітів пошкоджувалася під час виготовлення гістологічних препаратів і виявлялася у вигляді осколків або грубих фрагментів неправильної форми. Їхній колір варіював від світло-жовтого до брунатного (рис. 1 А).

У зразках тканини групи СА інтралюмінальні включення були представлені напівпрозорими, переважно округлої форми, утвореннями. Вони розміщувалися поодинокі. Ці інтралюмінальні включення мали шарувату структуру, часто повторювали форму залоз та мали рожево-фіолетове забарвлення.

В оточуючих тканинах навкруги інтралюмінальних включень визначалися вогнища хронічного запалення, крововиливи, кістозна трансформація залоз та вогнища некрозів.

Для визначення верифікації природи інтралюмінальних включень препарати РПЗ були забарвлені за допомогою алізаринового червоного, фон Косса та конго червоним. У структурі простатолітів (група П) виявлялись солі кальцію (позитивне забарвлення алізариновим червоним) у формі фосфатів кальцію (позитивне забарвлення за фон Коссом) (рис. 2 А, 2 Б). Також було встановлено присутність підвищеної концентрації кальцію у тканинах, що прилягали до простатолітів. У структурі СА за допомогою обох зазначених методів сполук кальцію виявлено не було.

Вивчення структури та хімічного складу простатолітів проводилося за допомогою SEM/EDS. Дослідження проводилося на виявлених макроскопічних конкренентах (діаметром більше за 1 мм). Отримані дані свідчать про те, структура даних інтралюмінальних включень є неоднорідною з наявністю хвилястих нашарувань (рис. 2 В). Між цими нашаруваннями присутня безструктурна речовина. Це свідчить про циклічність процесів літогенезу у передміхуровій залозі. Результати проведеного енерго-дисперсійного спектроскопічного дослідження

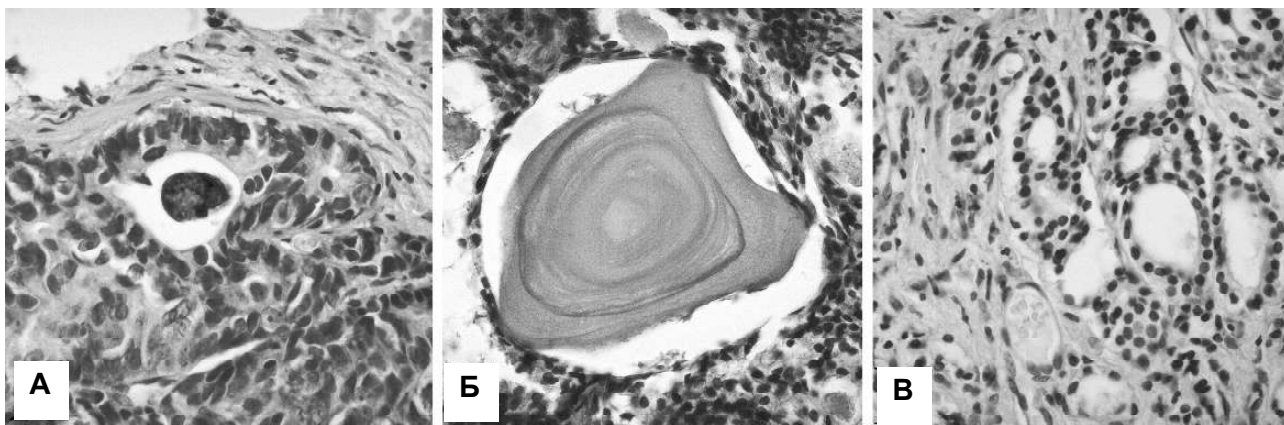


Рис. 1. Гістологічне дослідження РПЗ. А - РПЗ з простатолітами; Б - РПЗ з СА; В - РПЗ контрольної групи. Забарвлення гематоксилін-еозином. Збільшення x400.

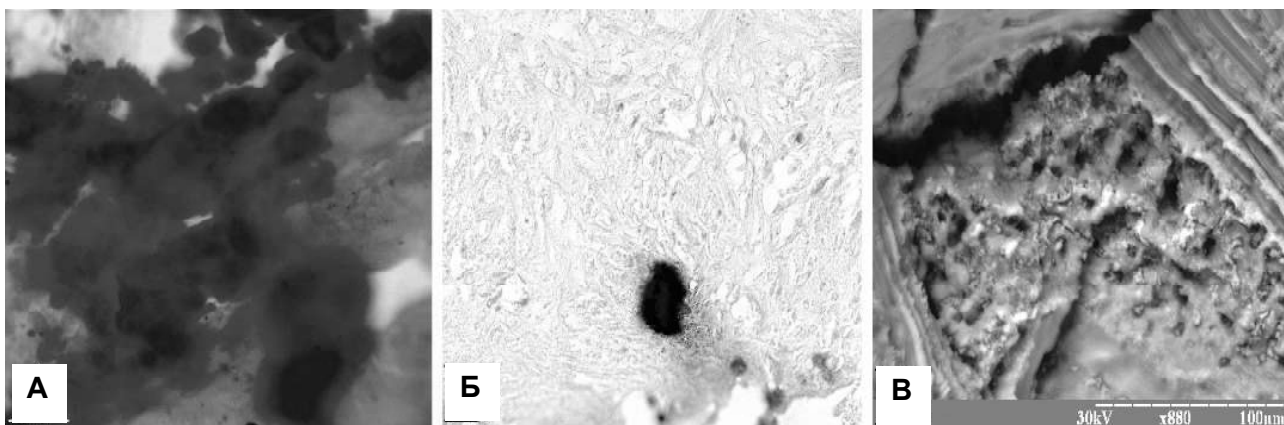
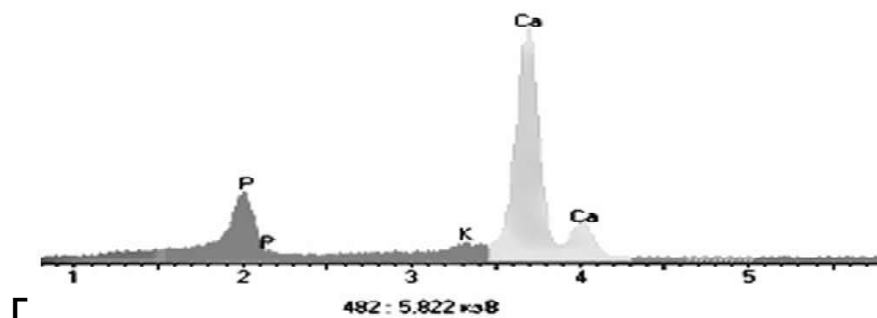


Рис. 2. Дослідження тканини РПЗ з простатолітами. А - забарвлення алізариновим червоним, збільшення x400; Б - забарвлення за фон Косса, збільшення x400; В - скануюча електронна мікроскопія, збільшення вказане у правому нижньому куті зображення; Г - результати енерго-дисперсійної спектроскопії.



вказують на значний вміст кальцію та фосфору у складі простатолітів у співвідношенні 1:1,67, що є характерним для гідроксиапатиту (рис. 2 Г). Також було виявлено незначні домішки сторонніх елементів (калій та цинк) у мінеральному компоненті простатичних конкрементів.

Вивчення складу СА проводилося за допомогою забарвлення препаратів конго червоним. У світлому полі СА мали вигляд виражено-червоних об'єктів, які контрастували із оточуючими тканинами (рис. 3 А). Дослідження препаратів у поляризаційному світлі виявило феномен світіння "зеленого яблука" та "мальтійського хреста", які є характерними для амілоїду (рис. 3 Б). Це доводить, що основним структурним компонентом СА є амілоїд.

При імуногістохімічному дослідженні AR у пухлинних клітинах та клітинних елементах пухлинної стромы мали ядерну локалізацію забарвлення (рис. 4). Оцінка рівнів експресії AR не виявила статистично значимої різниці показників між РПЗ груп П та СА і у порівнянні з контролем. У групі П було виявлено в середньому $347,22 \pm 53,93$ позитивних клітин, у групі СА - $381,17 \pm 21,47$ імунопозитивних клітин. Показник контрольної групи становив $421,02 \pm 32,82$ позитивних клітин у одиниці полі зору. Таким чином, не було встановлено залежності експресії AR як від присутності інтралюмінальних включень, так і від їх природи.

Апoptичний потенціал пухлинної тканини був досліджений за допомогою рівнів експресії протеїнів p53,

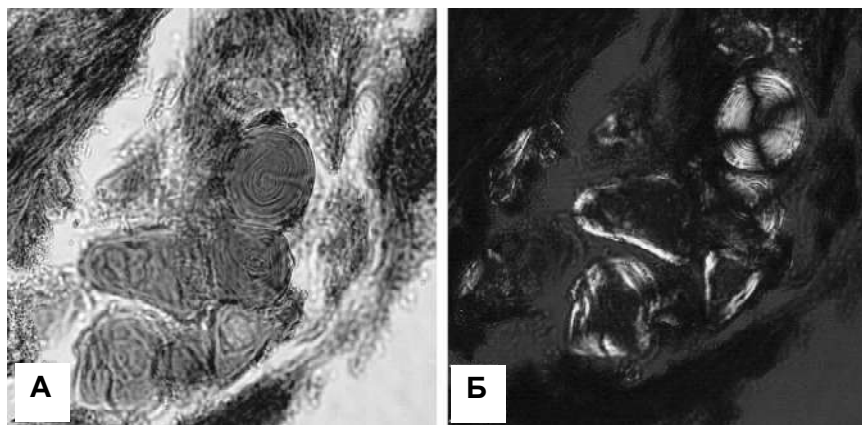


Рис. 3. Гістохімічне дослідження тканини РПЗ із СА. А - забарвлення конго червоним, світле поле; Б - забарвлення конго червоним, поляризаційне світло. Збільшення $\times 400$.

Casp3 та Вах. Маркер p53 мав ядерний характер експресії та помірну інтенсивність (рис. 4). Було виявлено, що присутність даного маркера статистично не відрізнялася у всіх групах РПЗ (П, СА та К). Так, у групі П в середньому було виявлено $40,17 \pm 4,38$ p53-позитивних клітин, у зразках групи СА виявлялося в середньому $39,76 \pm 2,77$ позитивних клітин, показник контрольної групи складав $36,48 \pm 2,46$ імунопозитивних клітин. Отже, експресія p53 не залежить ні від присутності інтралюмінальних включень, ні від їх природи.

У тканині РПЗ з інтралюмінальними включеннями (група П та СА) було виявлено достовірно вищий рівень експресії Casp3. Так, у групі П в середньому було виявлено $55,37 \pm 4,12$ Casp3-позитивних клітин, у групі СА - $48,67 \pm 2,81$ клітин, а у контрольній групі $31,88 \pm 1,79$. Таким чином встановлено, що рівень експресії Casp3 в РПЗ залежить виключно від присутності інтралюмінальних включень ($p < 0,001$) та не залежить від їх структури. Подібна тенденція була виявлена і для іншого проапоптотичного маркера - Вах протеїну. Під час ІГХ детекції він мав цитоплазматичний характер локалізації. У тканині РПЗ, що прилягала до інтралюмінальних включень, було виявлено підвищену інтенсивність експресії Вах. Так, у тканині РПЗ з простатолітами в середньому було виявлено $66,59 \pm 4,92$ Вах-позитивних клітин, у РПЗ із СА - $59,13 \pm 3,02$, у контрольних зразках $44,61 \pm 2,94$ клітин. Таким чином, експресія Вах залежить від наявності у тканині РПЗ інтралюмінальних включень ($p < 0,01$) та не залежить від їх природи.

MMP1 мала цитоплазматичний патерн експресії (рис. 4). У групі П було виявлено $35,38 \pm 2,78$ MMP1-позитивних клітин, у групі СА - $39,21 \pm 1,92$ клітин, у контрольній групі - $36,84 \pm 1,88$ імунопозитивних клітин. Це вказує на те, що інвазивний потенціал пухлини не залежить як від типу інтралюмінальних включень, так і взагалі від їх присутності у тканині РПЗ.

Hsp70 мав цитоплазматичний характер та помірну інтенсивність експресії у всіх групах зразків РПЗ (рис. 4). У групі П було виявлено $312,61 \pm 21,79$ позитивно забар-

влених клітин, у РПЗ із СА - $311,78 \pm 17,65$ клітин та у контрольній групі - $267,73 \pm 18,32$ клітин в одиниці площі виміру. Таким чином, не виявлено залежності експресії Hsp70 у тканині РПЗ із присутністю інтралюмінальних включень.

Імуногістохімічний маркер Hsp90 мав змішаний ядерно-цитоплазматичний патерн експресії (рис. 4). Також Hsp90 виявлявся у структурі СА у вигляді дифузного забарвлення безструктурної речовини між концентрично розміщеними шарами білку. Кількість Hsp90-позитивних клітин у групі П складала $338,58 \pm 20,15$, у групі СА -

$343,8 \pm 27,32$, у контрольній групі - $434,14 \pm 21,36$ імунопозитивних клітин. Таким чином, було встановлено, що у тканині РПЗ із інтралюмінальними включеннями (простатоліти та СА) виявляється достовірно нижча кількість імунопозитивних клітин ($p < 0,001$). Враховуючи участь даного протеїну у стабілізації просторової структури макромолекул, знижена його присутність у тканині РПЗ із інтралюмінальними включеннями може призводити до конформаційних змін білків. Це в свою чергу може мати вплив на процеси апоптозу, що було показано вище.

Інтенсивність процесів ангіогенезу у тканині РПЗ була визначена за допомогою оцінки кількості VEGF-позитивних пухлинних клітин (рис. 4). У групі П було виявлено $56,47 \pm 3,91$ VEGF-позитивних клітин, у групі СА - $47,98 \pm 2,85$, у контрольній групі - $61,46 \pm 2,92$ клітин. Проведений статистичний аналіз отриманих результатів не вказав на значущу різницю між показниками груп П та СА. Однак, було виявлено присутність інтралюмінальних включень у тканині РПЗ супроводжується зниженням експресії VEGF ($p < 0,05$).

Оцінка інтенсивності та вивчення клітинного складу запального інфільтрату проводилася за шляхом детекції та підрахунку кількості макрофагів (CD68-позитивні клітини) та нейтрофілів (MPO-позитивні клітини). CD68 мав змішаний, переважно цитоплазматично-мембранний характер експресії (рис. 4). Позитивні клітини розміщувалися дифузно як пухлинній тканині, так і в пухлинній стромі. У безпосередній близькості до інтралюмінальних включень виявлялися макрофаги, що згрупований характер розташування. Так, у групі П було виявлено $134,92 \pm 5,8$ CD68-позитивних клітин, у групі СА - $138,77 \pm 4,25$ клітин, у контрольній групі - $92,14 \pm 4,12$ клітин. Статистичний аналіз не вказав на достовірну різницю результатів між групами П та СА. У той же час, присутність у неопластичній тканині будь-яких інтралюмінальних включень супроводжується розвитком хронічного запалення, що підтверджується достовірно високою кількістю виявлених макрофагів у тканині РПЗ з інтралюмінальними включеннями у порівнянні з конт-

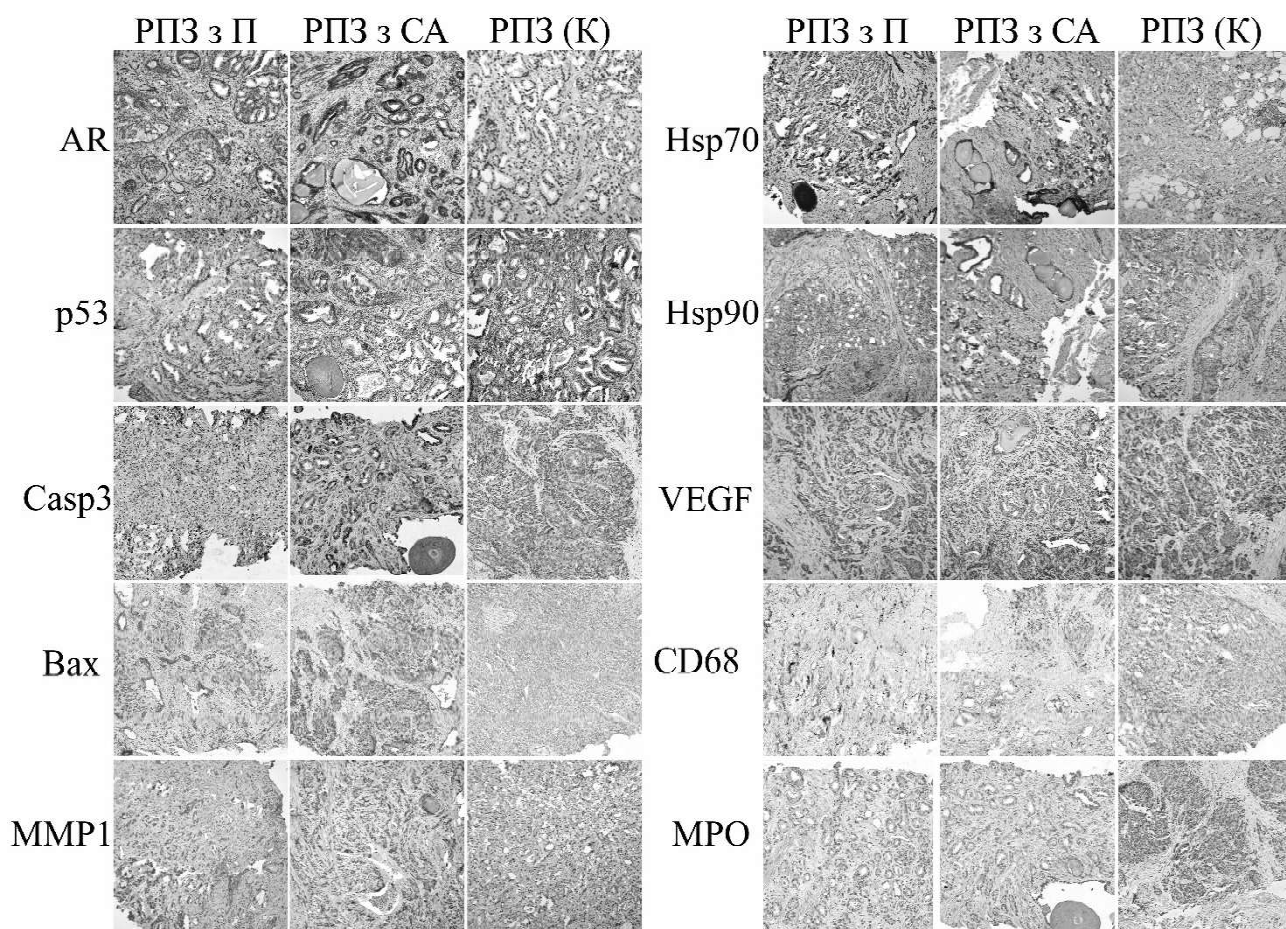


Рис. 4. ІГХ дослідження РПЗ із простатолітами, СА та пухлин контрольної групи.

ролем ($p < 0,001$).

МРО мала виражений цитоплазматичний патерн експресії та високу інтенсивність сигналу (рис. 4). МРО-позитивні клітини розміщувалися як поодинокі, так і у вигляді груп. Їх локалізація переважно відповідала вогнищам запалення та некрозів. У тканині зразків групи П було виявлено $30,73 \pm 1,58$ МРО-позитивних клітин в одиниці площі, у групі СА та контролі - $31,88 \pm 2,47$ та $13,89 \pm 1,26$ клітин відповідно. Таким чином, як і для CD68-позитивних клітин, кількість нейтрофілів у тканині РПЗ залежить від присутності інтралюмінальних включень ($p < 0,001$), а не від їх природи.

Висновки та перспективи подальших розробок

1. Основою мінерального компоненту простатолітів

є кальцію фосфат у формі гідроксиапатиту, основним компонентом *corpora amylacea* є амілоїд. Змішані або перехідні форми інтралюмінальних включень не були виявлені.

2. Наявність конкрементів чи *corpora amylacea* призводить до травматизації клітин пухлинної тканини та розвитку гострого та хронічного запалення.

3. Присутність інтралюмінальних включень у тканині РПЗ супроводжується активацією апоптотичних процесів та зниженням інтенсивності ангиогенезу.

4. Зміни експресії імуністологічних маркерів у пухлинних клітинах РПЗ не залежать від природи інтралюмінальних включень.

У подальшому планується більш детальне вивчення мінерального компоненту простатолітів та виявлення їх можливого зв'язку з процесами метастазування РПЗ.

СРАВНИТЕЛЬНЫЙ АНАЛИЗ ВЛИЯНИЯ ПРОСТАТОЛИТОВ И CORPORA AMYLACEA НА ИММУНОФЕНОТИП РАКА ПРЕДСТАТЕЛЬНОЙ ЖЕЛЕЗЫ

Поддубный А.М.

Аннотация. Рак предстательной железы (РПЖ) занимает ведущее место в структуре онкологической заболеваемости и смертности мужского населения во всем мире. Целью работы было сравнить влияние простатолитов и *corpora amylacea* на иммунофенотип рака предстательной железы. Для исследования были использованы 10 образцов РПЖ с простатолитами, 20 образцов с *corpora amylacea* и 30 контрольных образцов. Были использованы гистохимические техники (окраска ализариновым красным, фон Косса, конго красным), сканирующая электронная микроскопия с энерго-дисперсионной рентгеновской флуоресценцией.

геновской спектроскопией и иммуногистохимическое исследование с использованием антител к AR, p53, Casp3, Bax, MMP1, HSP70, Hsp90, VEGF, CD68 и MPO. Статистическую обработку проводили с помощью критериев Шапиро-Уилка, Манна-Уитни и Стьюдента. Присутствие интралюминальных включений сопровождается повышенной экспрессией опухолевой тканью проапоптотических маркеров Casp3 и Bax. Выявлено, что в группе образцов с интралюминальными включениями уровень экспрессии VEGF и Hsp90 ниже, чем в контрольной группе ($p < 0,05$), но разницы между показателями этих маркеров в группах РПЖ с простатолиитами и РПЖ с corpora amylacea не было обнаружено ($p > 0,05$). В дальнейшем планируется изучить влияние интралюминальных включений на процессы развития костных метастазов РПЖ.

Ключевые слова: рак предстательной железы, простатолииты, corpora amylacea, иммунофенотип.

COMPARATIVE ANALYSIS OF PROSTATOLITHS AND CORPORA AMYLACEA EFFECTS ON THE IMMUNOPHENOTYPE OF PROSTATE CANCER

Piddubnyi A.M.

Annotation. Prostate cancer (PC) has the highest incidence rate in a male population all over the world. The aim of the work was to compare the effect of prostatic calculi and corpora amylacea on the immunophenotype of PC. 10 samples of PC with calculi, 20 samples with a corpora amylacea and 30 control samples were used for this study. Histochemical techniques (alizarin red, von Kossa, Congo red stainings), scanning electron microscopy with energy dispersive X-ray spectroscopy and immunohistochemistry (antibodies against AR, p53, Casp3, Bax, MMP1, HSP70, Hsp90, VEGF, CD68 and MPO) were used. Statistical processing was carried out by the Shapiro-Wilk test, Mann-Whitney U-test and Student t-test. The presence of intraluminal inclusions is accompanied by increased expression of proapoptotic markers Casp3 and Bax by tumor tissue. It was found that in the group of samples with intraluminal inclusions, the expression level of VEGF and Hsp90 is lower in comparison to control group ($p < 0.05$). The difference between VEGF and Hsp90 expression in the PC with calculi and PC with corpora amylacea was not detected ($p > 0.05$). In the future, it is planned to study the effect of intraluminal inclusions on the development of bone metastasis of PC.

Keywords: prostate cancer, prostatic calculi, corpora amylacea, immunophenotype.
