

DOI: 10.31393/reports-vnmedical-2019-23(1)-26

УДК: 618. 145-007.415-053.87 : 577.175.6

РОЛЬ ЕСТРОГЕНОВИХ І ПРОГЕСТЕРОНОВИХ РЕЦЕПТОРІВ У ЖІНОК З АДЕНОМІОЗОМ У ПОСТМЕНОПАУЗІ

Гончаренко Г.Ю.

Одеський національний медичний університет (пров. Валіховський, 2, м. Одеса, Україна, 65000)

Відповідальний за листування:
e-mail: 270916gr@gmail.com

Статтю отримано 28 листопада 2018 р.; прийнято до друку 28 грудня 2018 р.

Анотація. Аденоміоз (АД) - актуальна медична проблема сьогодення. Дискутабельними залишаються питання етіології і патогенезу внутрішнього ендометріозу. Мета роботи - визначення ролі естрогенових (ER) і прогестеронових (PR) рецепторів у патогенезі аденоміозу (АД) у постменопаузі. Критерії відбору: встановлений діагноз АД, період постменопаузи (відсутність менструацій більше 1 року) і відсутність супутньої патології ендометрію. Проведено імуногістохімічне (ІГХ) дослідження для встановлення стану рецепторного апарату щодо маркерів естрогену і прогестерону. ІГХ дослідження рецепторного апарату еу- і ектопічного ендометрію виявило наявність експресії ER і PR як в епітеліальних клітинах, так і у клітинах стромы, що свідчить про гормональну залежність вогнищ АД і ключову роль стероїдних гормонів у розвитку та збереженні фокусів внутрішнього ендометріозу у жінок в постменопаузі. У майже третини жінок в епітеліальних клітинах еутопічного ендометрію встановили нормальне співвідношення ER і PR, що відповідно прямувало до 1. У стромальних клітинах частіше спостерігалось зменшення ER на фоні збільшення PR ($ER/PR < 1$) - у 9 з 15 пацієнток. Аналіз розподілу співвідношення показників експресії ER і PR в ектопічному ендометрії виявив переважання ролі PR над ER у патогенезі внутрішнього ендометріозу. Складові ектопічного ендометрію у більшості жінок характеризувалися збільшенням PR і зменшенням ER ($ER/PR < 1$).

Ключові слова: аденоміоз, постменопауза, естрогенові і прогестеронові рецептори.

Вступ

Аденоміоз (АД) - актуальна медична проблема сьогодення [15]. Переважно на АД страждають жінки репродуктивного і пременопаузального періодів [12]. Розповсюдженість вогнищ ендометріюїдних гетеротопій у жінок репродуктивного віку складає від 12 до 40%, а в пременопаузі - 32% [1,6]. Поширеність АД у постменопаузі складає 3,2% від загального числа пацієнток із зазначеною патологією, а наявність функціонально активних форм АД не має чіткої залежності від тривалості постменопаузи [7].

Широка розповсюдженість даного захворювання у жінок всіх вікових категорій, пізня діагностика (період між появою перших симптомів і постановкою правильного діагнозу сягає 7-8 років [9, 11], відсутність ефективних профілактики і лікування, можливість малігнізації і поєднання з аденокарциномою ендометрію (4,4-19,4%) вказують на актуальність проблеми внутрішнього ендометріозу [6, 15].

Дискутабельними залишаються питання етіології і патогенезу внутрішнього ендометріозу [6, 14]. Розвиток АД пов'язують із гормональним і імунологічним дисбалансами [2, 8, 10, 16] У жінок у постменопаузі на фоні інволюції яєчників і падіння рівня стероїдних гормонів, здавалося б, вогнища АД повинні підлягати регресії. Однак ендометріюїдні гетеротопії зберігають свою функціональну активність [7]. У патогенезі гіперпластичних процесів жіночої репродуктивної системи (гіперпластичні процеси ендометрію, міометрію і молочної залози) провідну роль грає не тільки рівень гормонів, а також рецепторний стан клітин [2, 4, 5]. Окремі ж науковці

вказують на обмежений гормональний вплив на патологічні вогнища і можливий їх розвиток на фоні гіпоестрогенемії [3].

Метою було встановлення ролі естрогенових (ER) і прогестеронових (PR) рецепторів у патогенезі аденоміозу в жінок у постменопаузі.

Матеріали та методи

Матеріалом для дослідження слугували операційний матеріал (видалені матки з придатками) від 15 пацієнток з діагнозом аденоміоз і віковими змінами в ендометрії (атрофія) у віці від 55 до 72 років, які перебували на лікуванні в Центрі відновної та реконструктивної медицини (Університетська клініка) Одеського національного медичного університету (ОНМедУ). Критерії відбору: встановлений діагноз АД, постменопауза (відсутність менструації протягом року і більше) і відсутність супутньої патології ендометрію. Показання для оперативного втручання - опущення або випадіння статевих органів.

Фрагменти матеріалу, що досліджували, фіксували в 10% нейтральному формаліні рН 7,0 протягом 24 годин за температури 37°C. Імуногістохімічна (ІГХ) реакція проводилася з використанням моноклональних мишачих антитіл естроген-рецептор альфа (ER, клон ER1) і прогестеронових антитіл (PR). Фонове фарбування тканин здійснювали гематоксиліном Майєра.

Результати ІГХ реакцій оцінювали наступним чином: 0 - відсутність реакції; + - слабка реакція у невеликій кількості клітин епітелію і стромы; ++ - слабка або помірна реакція у великій кількості, або виражена реак-

ція менш як у чверті поля зору; +++ - виражена реакція більш як у чверті поля зору [8, 9].

Для створення діаграм використовували програмне забезпечення MS Office Excel.

Результати. Обговорення

Дослідження рецепторного апарату еу- та ектопічного ендометрію виявило наявність ER і PR як у епітеліальних клітинах, так і в клітинах строми, що відповідає висновкам інших вчених [4, 7]. Згідно з результатами досліджень Курик О.Г. і Каленської О.В. (2014) [4] присутність стероїдних гормонів у клітинах строми (макрофагах, лімфоцитах) свідчить про їхній можливий вплив на імункомпетентні клітини, а, відповідно, і на імунологічний стан організму загалом.

При дослідженні активності естрогенових рецепторів епітеліальних клітин еутопічного ендометрію виражена експресія (+++) виявлена у 12 випадках з 15, помірна (++) - у 3 з 15, слабка (+) - взагалі відсутня. У стромальному компоненті частіше спостерігалася помірна реакція з ER - у 10 з 15 пацієнток. Позитивна естрогенова експресія елементів еутопічного ендометрію свідчить про збереження рецепторної активності в постменопаузі за відсутності гіперпластичних процесів в ендометрії. За даними окремих дослідників, еутопічний ендометрій при АД характеризується переважанням помірного і слабого рівнів експресії ER, однак стосувалося це жінок пізнього репродуктивного і пременопаузального періодів [8].

У фокусах ендометріюїдних гетеротопій виражена експресія ER залозистих клітин встановлена лише у 4 з 15 жінок, переважно реакція з ER була відсутня - 8 з 15 випадків. Стромальні клітини характеризувалися вираженим і помірним рівнями ER активності у однакової кількості пацієнток (по 5 пацієнток), з поступовим зменшенням кількості випадків відповідно зі зниженням рівня експресії ER. Отримані результати частково відповідають даним наукових робіт Р.А. Акоюн і В. А. Печеникова (2014) [7], А. А. Шкляра (2015) [10] про наявність естрогенового потенціалу фокусів АД і локальне підвищення рівня естрогенів у ендометріюїдних гетеротопіях. Окремі наукові роботи, які стосуються проблем внутрішнього ендометріозу у жінок репродуктивного віку, свідчать про наявність гіперестрогенемії за рахунок надлишку вільного естрадіолу. Причиною такого явища є підвищення вмісту естрадіолу в клітинах ендометрію над кількістю ER, зв'язаних з гормоном. У жінок, хворих на АД, кількість виявлених ядерних ER менша ніж у здорових жінок [4].

При зіставленні результатів експресорної активності ER встановлено, що у еутопічному ендометрії у більшості жінок переважав помірний і низький рівні експресії ER, а в ендометріюїдних вогнищах - низький або реакція з ER була відсутня. Згідно окремих досліджень, рівень ER у фокусах ендометріюїдних гетеротопій нижчий, ніж у еутопічному ендометрії. [4] Це вказує на меншу гормо-

Таблиця 1. Розподіл співвідношення показників експресії ER і PR в еу- та ектопічному ендометрії за кількістю випадків, n=15.

Компонент	Еутопічний ендометрій		Ектопічний ендометрій	
	Залозистий	Стромальний	Залозистий	Стромальний
ER/PR < 1	4	9	11	9
ER/PR = 1	9	2	3	4
ER/PR > 1	2	4	1	2

нальну залежність складових патологічних фокусів, ніж еутопічного ендометрію [10]. Обмежений естрогеновий вплив на патологічні фокуси свідчить про роль інших чинників у розвитку даного захворювання.

Еутопічний ендометрій характеризувався помірною та вираженою реакцією PR у 12 з 15 випадків для залозистих клітин і у 11 - для стромальних, що свідчить про прогестеронову активність слизової матки в постменопаузі. На думку А. В. Меліксетян і співав. (2014) [8], для еутопічного ендометрію при аденоміозі характерне переважання вираженої і помірно вираженої експресії ER, але дослідження стосувалися пацієнток інших вікових категорій.

Схожу з еутопічним ендометрієм картину спостерігали і у фокусах ендометріюїдних гетеротопій: виражену експресію як епітеліальних, так і стромальних клітин спостерігали більше ніж у третини пацієнток. Незважаючи на такі високі показники активності PR обох компонентів, зустрічалися випадки зі слабо вираженою ІГХ реакцією рецепторів до прогестеронових маркерів. Р.А. Акоюн і В.А. Печеникова (2014) [7] стверджують про експресивну активність PR фокусів ендометріюїдних гетеротопій не тільки у жінок репродуктивного, а й періоду менопаузи. Роботи інших науковців свідчать про широкую варіабельність прояву ІГХ реакції з PR у вогнищах внутрішнього ендометріозу у жінок інших вікових груп [8].

Рівні експресивної активності PR в еу- та ектопічному ендометрії суттєво не відрізнялися, що властиво і жінкам репродуктивного та пременопаузального періодів [8]. Висока прогестеронова залежність фокусів АД у постменопаузі підтверджується наявністю помірної та вираженої ІГХ реакції з PR у більшості жінок.

Наявність позитивної ІГХ реакції з ER і PR компонентів еутопічного ендометрію і ендометріюїдних гетеротопій у жінок у постменопаузі вказує на гормональну залежність АД і ключову роль стероїдних гормонів у розвитку та збереженні фокусів внутрішнього ендометріозу у жінок у постменопаузі. Однак існування патологічних вогнищ можливе лише за умови обмеженої естрогенової і значної прогестеронової рецепторної активності.

Таким чином, встановлено 3 варіанти розподілу рецепторних систем ER і PR: ER/PR < 1, ER/PR = 1, ER/PR > 1 (табл. 1). У 9 з 15 жінок в епітеліальних клітинах еутопічного ендометрію встановили нормальне співвідношення ER і PR, що, відповідно, прямувало до 1 (рис. 1). А у стромальних клітинах такий розподіл вияв-

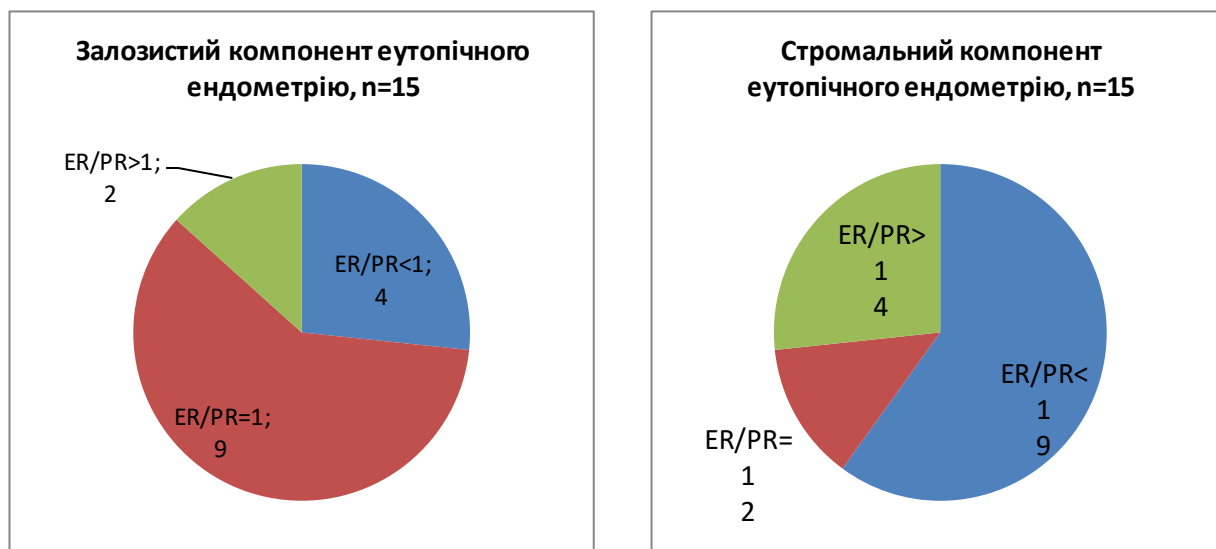


Рис. 1. Розподіл пацієток за кількістю випадків відповідно до співвідношення ER і PR в еутопічному ендометрії.

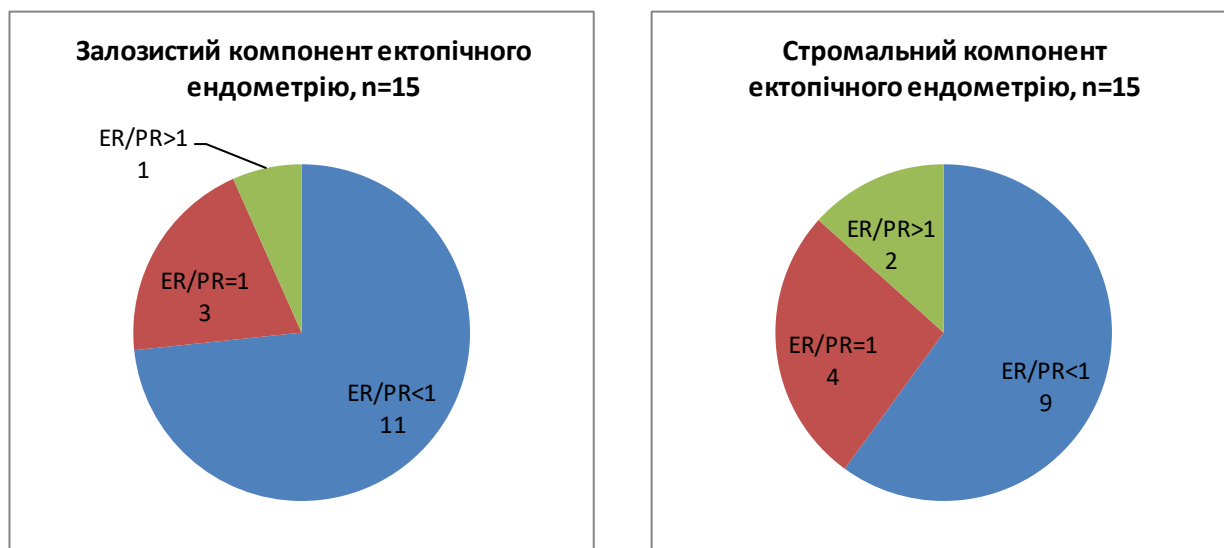


Рис. 2. Розподіл пацієток за кількістю випадків відповідно до співвідношення ER і PR у ектопічному ендометрії.

лено лише у 2 з 15 випадків. У стромальних клітинах частіше спостерігалось зменшення ER на фоні збільшення PR ($ER/PR < 1$) - у 9 з 15 пацієток (рис. 1).

Залозистий компонент ектопічного ендометрію у 11 з 15 жінок характеризувався збільшенням PR і зменшенням ER ($ER/PR < 1$), з яких переважна більшість жінок мала виражений ступінь експресії рецепторів до прогестерону (рис. 2). Схожу картину з переваженням PR спостерігали і в клітинах строми (рис. 2). Варіант $ER/PR > 1$ спостерігали лише у 1 з 15 пацієток у епітеліальних клітинах і в 2 з 15 - у стромальних. Переважання ER вказує на можливу гіперестрогенемію та відносну гіпопрогестеронемію цих фокусів. Беручи до уваги роботи окремих науковців, саме ці два явища грають одну з провідних ролей у розвитку гіперпластичних процесів ендометрію [5].

Проведене дослідження виявило незначну кількість пацієток з варіантом розподілу $ER/PR > 1$. Однак встановлено наявність позитивної експресії до стероїдних гормонів як в еутопічному ендометрії, так і у фокусах ендометріюїдних гетеротопій у жінок в постменопаузі, що вказує на порушення метаболізму досліджуваних гормонів у даної категорії жінок. За даними окремих наукових робіт, у жінок з АД спостерігаються зменшення зв'язаних ER, зміна кількості PR і порушення співвідношення ER/PR [4].

Висновки та перспективи подальших розробок

1. Збереження естрогенової і прогестеренової активності в стромальних і залозистих клітинах еу- та ектопічного ендометрію і регуляторного впливу стероїд-

них гормонів у постменопаузі має значення для розвитку та існування вогнищ АД.

2. Наявність в еу- та ектопічному ендометріях усіх 3 варіантів розподілу рецепторних систем ER і PR (ER/PR <1, ER/PR =1, ER/PR >1) і переважання співвідношення ER/PR <1 у складових ендометрію більшості досліджуваних жінок вказують на переважання ролі PR над

ER у патогенезі внутрішнього ендометріозу.

3. Патогенетично значущими для АД в постменопаузі є переважання прогестеронового впливу над естрогеновим.

Перспективним є подальше вивчення ролі рецепторів еу- та ектопічного ендометрію в патогенезі аденоміозу.

Список посилань

- Адамян, Л. В. (Ред.). (2015). *Сочетанные доброкачественные опухоли и гиперпластические процессы матки (миома, аденомиоз, гиперплазия эндометрит)*. Москва.
- Адамян, Л. В., Андреева, Е. Н., Аполихина, И. А., Беженарь, В. Ф., Геворкян, М. А., Гус, А. И., & Яроцкая, Е. Л. (2013). *Эндометриоз: диагностика, лечение и реабилитация: федеральные клинические рекомендации по ведению больных*. Москва.
- Акопян, Р. А., & Печеникова, В. А. (2014). Клинико-морфологические особенности аденомиоза у женщин различных возрастных групп. *Вестник российской военно-медицинской академии*, 1 (45), 65-70.
- Афиногенова, Е. А., & Черствый, Е. Д. (2016). Активный и неактивный аденомиоз: сравнительный анализ в очагах экстракционного эндометрия (экспрессия ароматазы P-450, рецепторов эстрогенов А и В, рецепторов прогестерона). *Вестник образования и развития науки Российской академии естественных наук*, 20 (2), 74-82.
- Бенюк, В. О., & Гончаренко В. М. (2014). Індивідуалізація лікування жінок репродуктивного та перименопаузального віку з гіперпластичними процесами ендометрію. *Здоров'я жінки*, 10 (96), 125-129.
- Захаренко, Н. Ф., Коваленко, Н. В., & Маноляк, І. П. (2015). До питання комплексної терапії ендометріозу. *Репродуктивна*, 3 (23), 28-33.
- Коган, Е. А., Сидорова, И. С., Низяева, Н. В., Демура, Т. А., Ежова, Л. С., Унанян, А. Л. (2011). Клинико-морфологические и молекулярно-биологические особенности аденомиоза при сочетании его с аденокарциномой эндометрия. *Акушерство и гинекология*, 7 (2), 46-50.
- Курик, О. Г., & Каленська, О. В. (2014). Імугістохімічне дослідження гормональної активності ектопічного і еутопічного ендометрія при аденоміозу. *Науковий журнал МОЗ України*, 1 (5), 100-105.
- Меліксетян, А. В., Курик, О. Г., Каленська, О. В., Лисенко, Б. М. (2014). Імуногістохімічне дослідження рецепторів естрогену і прогестерону у вогнищах генітального ендометріозу. *Український науково-медичний молодіжний журнал*, 3 (82), 71-73.
- Унанян, А. Л., Сидорова, И. С., Коган, Е. А., Демура, Т. А., & Демура, С. А. (2013). Активный и неактивный аденомиоз: вопросы патогенеза и патогенетической терапии. *Акушерство и гинекология*, 4, 10-13.
- Шкляр, А. А. (2015). *Диагностика, хирургическое лечение и реабилитация женщин репродуктивного возраста с узловатой формой аденомиоза* [автореферат дисс. канд. мед. наук]. НЦАГиП, Москва.
- Eisenberg, V. H., Arbib, N., Schiff, E., Goldenberg, M., Seidman, D. S., & Soriano, D. (2017). Sonographic Signs of Adenomyosis Are Prevalent in Women Undergoing Surgery for Endometriosis and May Suggest a Higher Risk of Infertility. *Biomed Res Int*. doi: 10.1155/2017/8967803.
- Herndon, Chr. N., Aghajanova, L., Balayan, Sh., Erikson, D., Barragan, F., Goldfien, G., & Giudice, L. C. (2016). Global Transcriptome Abnormalities of the Eutopic Endometrium From Women With Adenomyosis. *Reprod Sci*, 23(10), 1289-1303.

doi: 10.1177/1933719116650758.

- Leyendecker, G., Bilgicyildirim, A., Inacker, M., Stalf, T., Huppert, P., Mal, L. G., & Wildt, L. (2015). Adenomyosis and endometriosis. Re-visiting their association and further insights into the mechanisms of auto-traumatisation. An MRI study. *Arch Gynecol. Obstet.*, 291(4), 917-932. doi: 10.1007/s00404-014-3437-8.
- Yang B., Wang L., Wan X., Li, Y., Yu, X., Qin, Y., & Huang, O. (2017). Elevated plasma levels of lysophosphatidic acid and aberrant expression of lysophosphatidic acid receptors in adenomyosis. *BMC Womens Health*, 17, 118. doi: 10.1186/s12905-017-0474z.
- Zhu B., Chen, Yu., Shen, X., Liu, X., & Guo S.-W. (2016). Anti-platelet therapy holds promises in treating adenomyosis: experimental evidence. *Reprod. Biol. Endocrinol.*, 14, 66. doi: 10.1186/s12958-016-0198-1.

References

- Adamyan, L. V. (Red.). (2015). *Sochetannyye dobrokachestvennyye opuholi i giperplasticheskiye protsessy matki (mioma, adenomioz, giperplaziya endometrit) [Combined benign tumors and hyperplastic processes of the uterus (fibroids, adenomyosis, endometritis hyperplasia)]*. Moskva.
- Adamyan, L. V., Andreeva, E. N., Apolihina, I. A., Bezhenar, V. F., Gevorkyan, M. A., Gus, A. I. & Yarotskaya, E. L. (2013). *Endometrioz: diagnostika, lechenie i reabilitatsiya: federalnyye klinicheskiye rekomendatsii po vedeniyu bolnykh [Endometriosis: diagnosis, treatment and rehabilitation: federal clinical guidelines for the management of patients]*. Moskva.
- Akopyan, R. A., & Pechenikova, V. A. (2014). Kliniko-morfologicheskiye osobennosti adenomioza u zhenschin razlichnykh vozrastnykh grupp [Clinical and morphological features of adenomyosis in women of different age groups]. *Vestnik rosiyskoy voenno-meditsinskoy akademii - Bulletin of the Russian Military Medical Academy*, 1 (45), 65-70.
- Afinogenova E.A., Cherstviy E.D. (2016). Aktivniy i neaktivniy adenomioz: sravnitelnyy analiz v ochatah ektopicheskogo endometriya (ekspressiya aromatazy R-450, retseptorov estrogenov A i V, retseptorov progesterona) [Active and inactive adenomyosis: a comparative analysis in the octopus of the ectopic endometrium (aromatase P-450 expression, estrogen receptors A and B, progesterone receptors)]. *Vestnik obrazovaniya i razvitiya nauki Rossiyskoy akademii estestvennykh nauk - Bulletin of education and development of science of the Russian Academy of Natural Sciences*, 20 (2), 74-82.
- Beniuk, V. O., & Honcharenko V. M. (2014). Indyvidualizatsiya likuvannya zhinok reproduktyvnogo ta premenopauzalnogo viku z hiperplastichnymi protsesami endometriu [Individualization of treatment of women of reproductive and premenopausal age with hyperplastic processes of endometrium]. *Zdorove zhenshchiny - Health of a woman*, 10 (96), 125-129.
- Захаренко, Н. Ф., Коваленко, Н. В., & Маноляк, І. П. (2015). До питання комплексної терапії ендометріозу [The issue

- of integrated therapy for endometriosis]. *reproduktivnaya endokrinologiya - Reproductive endocrinology*, 3 (23), 28-33.
7. Коган, Е. А., Сидорова, И. С., Низяева, Н. В., Демура, Т. А., Ежова, Л. С., Унанян, А. Л. (2011). Клинико-морфологические и молекулярно-биологические особенности аденомиоза при сочетании его с аденокарциномой эндометрия [Clinical, morphological and molecular biological features of adenomyosis when combined with endometrial adenocarcinoma]. *Akusherstvo i ginekologiya - Obstetrics and gynecology*, 7 (2), 46-50.
 8. Курик, О. Г., & Каленська, О. В. (2014). Імугістохімічне дослідження гормональної активності ектопічного і еутопічного ендометрія при аденоміозі [Imuohistochemical study of hormonal activity of ectopic and eutopic endometrium in adenomyosis]. *Naukoviyi Jurnal MOZ Ukrainy - Scientific journal of the Ministry of Health of Ukraine*, 1 (5), 100-105.
 9. Меліксетян, А. В., Курик, О. Г., Каленська, О. В., Лисенко, Б. М. (2014). Імуногістохімічне дослідження рецепторів естрогену і прогестерону у вогнищах генітального ендометріозу [Immunohistochemical study of receptors of estrogen and progesterone in the foci of genital endometriosis]. *Ukrainskiyi naukovy medychyni molodijnyi jurnal - Ukrainian scientific and medical youth magazine*, 3 (82), 71-73.
 10. Унанян, А. Л., Сидорова, И. С., Коган, Е. А., Демура, Т. А., & Демура, С. А. (2013). Активный и неактивный аденомиоз: вопросы патогенеза и патогенетической терапии [Active and inactive adenomyosis: issues of pathogenesis and pathogenetic therapy]. *Akusherstvo i ginekologiya - Obstetrics and gynecology*, 4, 10-13.
 11. Shklyar, A.A. (2015). *Diagnostika, hirurgicheskoe lechenie i reabilitatsiya enschin reproduktivnogo vozrasta s uzlovoy formoy adenomioza [Diagnosis, surgical treatment and rehabilitation of women of reproductive age with the nodular form of adenomyosis]* [avtoreferat diss. kand. med. nauk]. NTsAGiP, Moskva.
 17. Eisenberg, V. H., Arbib, N., Schiff, E., Goldenberg, M., Seidman, D. S., & Soriano, D. (2017). Sonographic Signs of Adenomyosis Are Prevalent in Women Undergoing Surgery for Endometriosis and May Suggest a Higher Risk of Infertility. *Biomed Res Int*. doi: 10.1155/2017/8967803.
 18. Herndon, Chr. N., Aghajanova, L., Balayan, Sh., Erikson, D., Barragan, F., Goldfien, G., & Giudice, L. C. (2016). Global Transcriptome Abnormalities of the Eutopic Endometrium From Women With Adenomyosis. *Reprod Sci*, 23(10), 1289-1303. doi: 10.1177/1933719116650758.
 19. Leyendecker, G., Bilgicildirim, A., Inacker, M., Stalf, T., Huppert, P., Mal, L. G., & Wildt, L. (2015). Adenomyosis and endometriosis. Re-visiting their association and further insights into the mechanisms of auto-traumatisation. An MRI study. *Arch Gynecol. Obstet.*, 291(4), 917-932. doi: 10.1007/s00404-014-3437-8.
 20. Yang B., Wang L., Wan X., Li, Y., Yu, X., Qin, Y., & Huang, O. (2017). Elevated plasma levels of lysophosphatidic acid and aberrant expression of lysophosphatidic acid receptors in adenomyosis. *BMC Womens Health*, 17, 118. doi: 10.1186/s12905-017-0474z.
 21. Zhu B., Chen, Yu., Shen, X., Liu, X., & Guo S.-W. (2016). Anti-platelet therapy holds promises in treating adenomyosis: experimental evidence. *Reprod. Biol. Endocrinol.*, 14, 66. doi: 10.1186/s12958-016-0198-1.

РОЛЬ ЭСТРОГЕНОВЫХ И ПРОГЕСТЕРОНОВЫХ РЕЦЕПТОРОВ У ЖЕНЩИН С АДЕНОМИОЗОМ В ПОСТМЕНОПАУЗЕ

Гончаренко А.Ю.

Аннотация. Аденомиоз (АД) - актуальная медицинская проблема современности. Дискутабельными остаются вопросы этиологии и патогенеза внутреннего эндометриоза. Цель работы - определение роли эстрогеновых (ER) и прогестероновых (PR) рецепторов в патогенезе аденомиоза (АД) в постменопаузе. Критерии отбора: установленный диагноз АД, период постменопаузы (отсутствие менструаций более 1 года) и отсутствие сопутствующей патологии эндометрия. Проведено иммуногистохимическое (ИГХ) исследование для установления состояния рецепторного аппарата к маркерам эстрогена и прогестерона. ИГХ исследование рецепторного аппарата еу- и эктопического эндометрия выявило наличие экспрессии ER и PR как в эпителиальных клетках, так и в клетках стромы, что свидетельствует о гормональной зависимости очагов АД и ключевую роль стероидных гормонов в развитии и сохранении фокусов внутреннего эндометриоза у женщин в постменопаузе. Почти у трети женщин в эпителиальных клетках эутопического эндометрия установили нормальное соотношение ER и PR, что в соответствии стремилось к 1. В стромальных клетках чаще наблюдалось уменьшение ER на фоне увеличения PR (ER / PR <1) - в 9 из 15 пациенток. Анализ распределения соотношения показателей экспрессии ER и PR в эктопическом эндометрии обнаружил преобладание роли PR над ER в патогенезе внутреннего эндометриоза. Составляющие эктопического эндометрия у большинства женщин характеризовались увеличением PR и уменьшением ER (ER / PR <1).

Ключевые слова: аденомиоз, постменопауза, эстрогеновые и прогестероновые рецепторы.

THE ROLE OF ESTROGEN AND PROGESTERONE RECEPTORS IN WOMEN WITH ADENOMYOSIS IN POSTMENOPAUSE

Honcharenko G.Y.

Annotation. Adenomyosis (AD) is an urgent medical problem of the present. The issues of etiology and pathogenesis of internal endometriosis remain controversial. The purpose of the work is to define the role of estrogen (ER) and progesterone (PR) receptors in the pathogenesis of adenomyosis (AD) in postmenopausal women. Selection criteria: established diagnosis of AD, postmenopausal period (no menstruation for more than 1 year) and absence of concomitant endometrial pathology. An immunohistochemical (IHC) study was performed to determine the state of the receptor apparatus for markers of estrogen and progesterone. The IHC study of the eu- and ectopic endometrium receptor apparatus revealed the presence of ER and PR expression both in epithelial cells and stromal cells, indicating the hormonal dependence of AD foci and the key role of steroid hormones in the development and preservation of intraocular endometriosis in postmenopausal women. Nearly a third of women in the epithelial cells of the eutopic endometrium found a normal correlation between ER and PR, respectively leading to 1. In stromal cells, a decrease in ER was observed with an increase in PR (ER / PR <1) in 9 out of 15 patients. Analysis of the distribution of the ratio of expression ratios of ER and PR in ectopic endometrium revealed the predominance of the role of PR in ER in the pathogenesis of internal endometriosis. The components of the ectopic endometrium in most women were characterized by an increase in PR and a decrease in ER (ER / PR <1).

Keywords: adenomyosis, postmenopause, estrogen and progesterone receptors.