

УДК 616.718.4+616.718.5/.6:616.147.3

DOI: <http://dx.doi.org/10.15674/0030-59872021349-53>

Клініко-ортопедичні прояви уроджених судинних мальформацій нижніх кінцівок

Ю. М. Гук¹, Л. М. Чернуха², А. М. Зима¹,
А. І. Чеверда¹, Т. А. Кінча-Поліщук¹, Р. В. Видерко¹

¹ ДУ «Інститут травматології та ортопедії НАМН України», Київ

² ДУ «Національний інститут хірургії та трансплантології ім. О. О. Шалімова НАМН України», Київ

The spectrum of orthopedic manifestations of congenital vascular malformations of lower limbs remains insufficiently studied. Objective. To analyze the results of examination of patients with orthopedic manifestations of congenital vascular malformations. Methods. 24 patients with various forms of congenital vascular malformations of the lower extremities were examined. Distribution of patients according to the Hamburg classification of vascular malformations: arteriovenous type — 14 patients; venous — 6; capillary — 2; capillary-venous — 1; lymphatic — 1 patient. The diagnosis of orthopedic pathology was performed on the basis of clinical examination, X-ray, ultrasound, X-ray densitometry. Results. All patients with congenital vascular malformations were diagnosed with orthopedic pathology: leg length discrepancy (75 %), secondary scoliotic deformity (16 %), knee flexion contracture 40° (8 %), flatfoot (12 %), equinus deformity of the foot (8 %), osteoporosis of the affected limb (16 %), areas of pathological reconstruction of the affected bone (lytic areas) (4 %), hip osteoarthritis of the affected limb (grade 2) (4 %). Leg length discrepancy was observed due to the elongation of the affected limb — in 16 patients (67 %), shortening — in 2 (8 %). Leg length discrepancy was in the range of 0.5–6 cm. Elongation of the affected limb < 2 cm was noted in 5 patients (21 %), > 2 cm — in 11 patients (46 %); shortening of the affected limb < 2 cm was observed in one patient (4 %), > 2 cm — in one patient (4 %). Among the patients with leg length discrepancy, 61 % had combinations of several orthopedic manifestations of the disease. Conclusions. Patients with congenital vascular malformations have a wide range of orthopedic pathology, among them the leading is leg length discrepancy (75 %) due to elongation (67 %) or shortening of the affected limb (8 %). Leg length discrepancy is most often observed in patients with arteriovenous type of vascular malformation (67 %), elongation of the lower limb > 2 cm (75 %) significantly predominating in this category. Among patients with a difference in the length of the lower limbs in 61 % of cases, there is a combination with other orthopedic manifestations of the disease. Systematization of orthopedic pathology and development lesions' classification of the musculoskeletal system taking into account the forms of vascular malformation will improve the diagnosis of the disease and improve the tactics of its orthopedic treatment. Key words. Congenital vascular malformations, orthopedic manifestations, leg length discrepancy.

Спектр ортопедичних проявів, які супроводжують уроджені судинні мальформації (УСМ) нижніх кінцівок, залишається недостатньо вивченим. Мета. Проаналізувати результати обстеження пацієнтів з ортопедичними проявами уроджених судинних мальформацій. Методи. Обстежено 24 пацієнти віком від 5 до 39 років із різними формами УСМ нижніх кінцівок, а саме за Гамбурзькою класифікацією судинних мальформацій: артеріовенозна форма — 14 осіб, венозна — 6, капілярна — 2, капілярно-венозна — 1, лімфатична — 1. Діагностику ортопедичної патології проводили на підставі клінічного огляду, рентгенологічного, ультразвукового, рентген-денситометричного обстеження. Результати. У всіх пацієнтів із УСМ діагностовано ортопедичну патологію: різницю довжини нижніх кінцівок (75 %), вторинну сколіотичну деформацію хребта (16 %), згинальну контрактуру в колінному суглобі 40° (8 %), плоскостопість (12 %), еквінусну деформацію стопи (8 %), остеопороз кісток (16 %) і деформівний артроз кульшового суглоба II ст. (4 %) ураженої кінцівки, ділянки патологічної перебудови ураженої кістки (літичні ділянки) (4 %). Різниця довжини нижніх кінцівок (0,5–6 см) через подовження ураженої кінцівки була в 16 пацієнтів (67 %), укорочення — у 2 (8 %). Подовження ураженої кінцівки до 2 см констатовано у 5 хворих (21 %), понад 2 см — в 11 (46 %); укорочення до 2 см відмічено в 1 пацієнта (4 %), понад 2 см — в 1 (4 %). Серед хворих із різницею довжини нижніх кінцівок у 61 % випадків виявлено поєднання декількох клініко-ортопедичних проявів захворювання. Висновки. У пацієнтів із УСМ визначено широкий спектр ортопедичної патології, серед якої провідною є різниця довжини нижніх кінцівок (75 %). Її найчастіше спостерігали в разі артеріовенозної форми УСМ (67 %). Різниця довжини нижніх кінцівок у 61 % випадків поєднувалася з іншими клініко-ортопедичними проявами захворювання. Розроблення класифікації ураження опорно-рухової системи з урахуванням форм судинної мальформації дозволить покращити діагностику захворювання та удосконалити тактику його ортопедичного лікування.

Ключові слова. Уроджені судинні мальформації, клініко-ортопедичні прояви, різниця довжини нижніх кінцівок

Вступ

Уроджені судинні мальформації (УСМ) — структурні аномалії розвитку судин, які виникають у період ембріонального ангиогенезу в результаті неповної резорбції первинних кровоносних судин і комплексної дії тератогенних факторів, що призводять до різних форм порушень регіонального кровотоку, виражених анатомо-функціональних змін та, як наслідок, ранньої інвалідизації хворих [1–3].

Частота вродженої судинної патології становить 1,2 %, серед них у 55 % випадків спостерігається ураження нижніх кінцівок [4].

Клінічні прояви захворювання надзвичайно різноманітні та характеризуються поліморфізмом і поліорганністю ураження. Одним із найпоширеніших із них є вплив на розвиток опорно-рухової системи, а саме: порушення поздовжнього росту кісток кінцівок (прискорення або уповільнення), що призводить до різниці їхньої довжини, формування осьових деформацій, контрактур суглобів, остеопенії й остеопорозу з виникненням патологічних переломів. За різною інформацією, розвиток ортопедичної патології в цього контингенту хворих становить до 84 % [5, 6].

Спектр ортопедичних проявів, які супроводжують УСМ, залишається недостатньо вивченим. У практиці ортопеда виникають певні труднощі в діагностиці та корекції наявних змін опорно-рухової системи, що пов'язано з перебігом УСМ, різноманітністю форм, варіабельністю клінічних проявів і прогресивним характером захворювання.

На фоні усіх досягнень у вивченні цієї патології та різноманіття наукових публікацій невизначеними залишаються питання щодо стану опорно-рухової системи та її змін за УСМ. У джерелах літератури щодо ортопедичних питань при цьому захворюванні виявлені поодинокі несистематичні повідомлення описового плану [7, 8]. Усе зазначене обумовлює актуальність дослідження.

Мета роботи: провести аналіз результатів обстеження пацієнтів із ортопедичними проявами уроджених судинних мальформацій нижніх кінцівок.

Матеріал і методи

Робота базується на аналізі результатів обстеження 24 пацієнтів із різними формами УСМ нижніх кінцівок, які звертались в ДУ «Інститут травматології та ортопедії НАМН України»

з 2010 по 2021 рік. Вік хворих становив від 5 до 39 років (середній — 15,5 року). Осіб чоловічої статі було 11, жіночої — 13).

Усі пацієнти попередньо консультовані судинними хірургами, діагноз УСМ встановлено на підставі клінічних та інструментальних методів обстеження (ультразвукової доплерографії, ангіографії тощо).

Для визначення форми УСМ використано Гамбургську класифікацію (1988), за якою розподіл хворих виявився таким: артеріовенозна форма (АВМ) — 14 осіб, венозна (ВМ) — 6, капілярна (КМ) — 2, капілярно-венозна (КМ-ВМ) — 1, лімфатична (ЛМ) — 1.

Діагностику ортопедичної патології проводили на підставі клінічного огляду, рентгенологічного, ультразвукового (УЗД), рентген-денситометричного обстежень. Оцінювали ходьбу пацієнта, довжину нижніх кінцівок, наявність деформацій хребта та кінцівок, контрактур суглобів. Рентгенограми виконували в передньо-задній і боковій проекціях залежно від локалізації ортопедичного ураження. У випадках ураження суглобів виконували УЗД. Проводили рентген-денситометричне обстеження поперекового відділу хребта та проксимального відділу стегнових кісток.

Матеріали дослідження розглянуто і схвалено локальним комітетом із біоетики при ДУ «ІТО НАМН України» (протокол № 2 від 05.04.2021).

Результати та їх обговорення

У всіх пацієнтів із УСМ нижніх кінцівок діагностовано ортопедичну патологію: різницю довжини нижніх кінцівок — у 18 (75 %), вторинну сколіотичну деформацію хребта — у 4 (16 %), згинальну контрактуру в колінному суглобі (40°) — 2 (8 %), плоскостопість — 3 (12 %), еквінусну деформацію стопи — 2 (8 %).

Під час рентгенологічного обстеження виявлено: остеопороз кісток ураженої кінцівки — 4 хворих (16 %), ділянки патологічної перебудови враженої кістки (літичні ділянки) — 1 (4 %), деформівний артроз кульшового суглоба II стадії — 1 (4 %). У процесі виконання УЗД колінного суглоба в одного хворого діагностовано хронічний проліферативний синовіт. У 4 пацієнтів (16 %) за допомогою рентген-денситометричного обстеження поперекового відділу хребта та проксимального відділу стегнових кісток (мінеральна щільність кісткової тканини; Т- або Z-критерій)

діагностовано остеопороз ураженої кінцівки, який в одному випадку призвів до виникнення патологічного перелому стегнової кістки. Також в одному випадку (4 %) діагностовано патологічну перебудову (ділянка лізису) шийки стегнової кістки з формуванням симптоматичної *coxa vara*, що є ризиком виникнення патологічного перелому. Клінічні приклади ортопедичної патології наведені на рис. 1 і 2.

Різниця довжини нижніх кінцівок у межах 0,5–6 см констатована за рахунок видовження ураженої кінцівки — 16 хворих (67 %), укорочення — 2 (8 %). Видовження ураженої кінцівки до 2 см зафіксовано в 5 хворих (21 %), понад 2 см — в 11 (46 %); укорочення ураженої кінцівки до 2 см відмічено в 1 пацієнта (4 %), понад 2 см — у 1 (4 %).

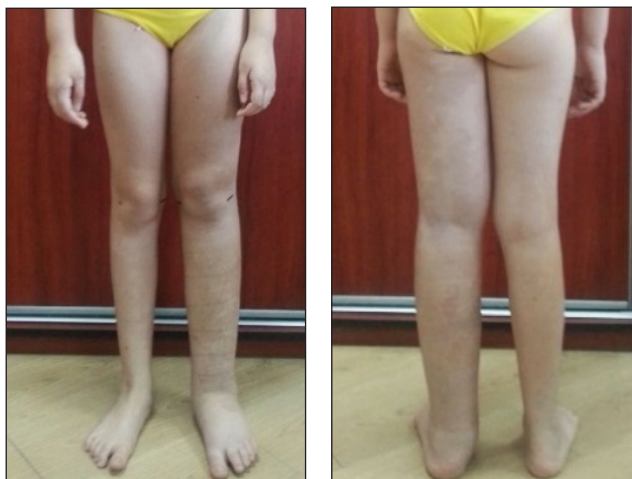


Рис 1. Зовнішній вигляд пацієнтки Д., 11 років. Діагноз: УСМ лівої нижньої кінцівки, венозна форма, видовження лівої нижньої кінцівки 3,5 см

Розподіл пацієнтів із ортопедичною патологією залежно від форми УСМ подано в таблиці. Різницю довжини нижніх кінцівок найчастіше спостерігали в пацієнтів з артеріовенозною формою УСМ (12 — 67 %), серед них переважали особи (9 — 75 %) із видовженням нижньої кінцівки понад 2 см.

Серед 18 пацієнтів із різницею довжини нижніх кінцівок в 11 (61 %) відмічено поєднання декількох клініко-ортопедичних проявів захворювання (із контрактурою колінного суглоба — 2 хворих, остеопорозом — 3, сколіотичною деформацією хребта — 2, ділянкою лізису кісткової тканини — 1, проліферативним синовітом — 1, деформівним артрозом кульшового суглоба — 1, плоскостопістю — 1).

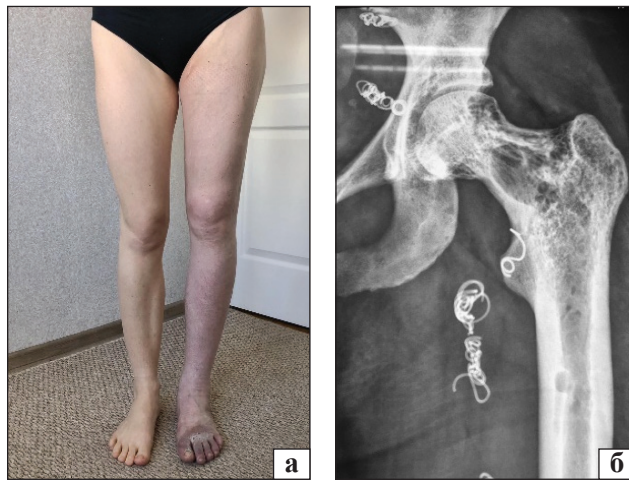


Рис. 2. Пацієнтка С., 31 рік. Діагноз: УСМ лівої нижньої кінцівки, артеріовенозна мікрофістульозна форма: а) зовнішній вигляд; б) рентгенографія лівого кульшового суглоба в прямій проекції, патологічний осередок лізису шийки стегнової кістки, *coxa vara*

Таблиця

Кількість хворих з ортопедичною патологією залежно від форми ВСМ

Ортопедична патологія		Форма ВСМ				
		АВМ	ВМ	КМ	КМ-ВМ	ЛМ
Видовження кінцівки, см	< 2	1	2	1	1	—
	> 2	9	1	1	—	—
Укорочення кінцівки, см	< 2	1	—	—	—	—
	> 2	1	—	—	—	—
Сколіотична деформація хребта		2	1	1	—	—
Плоскостопість		1	1	—	—	1
Контрактура колінного суглоба		1	1	—	—	—
Еквінусна деформація стопи		1	1	—	—	—
Остеопороз		2	2	—	—	—
Ділянки лізису кісткової тканини		1	—	—	—	—
Деформівний артроз кульшового суглоба II ст.		1	—	—	—	—
Проліферативний синовіт колінного суглоба		1	—	—	—	—

Обговорення

Обговорюючи результати потрібно зауважити, що причини формування ортопедичної патології за УСМ залишаються не до кінця вивченими. На думку різних авторів, саме ця патологія виникає внаслідок впливу гемодинамічних, метаболічних і механічних чинників, хоча існують окремі розбіжності щодо патогенетичної ролі окремих із них за різних форм УСМ [9–11]. Незважаючи на наявність схожих патологічних процесів, які виникають за УСМ, у пацієнтів з однаковими формами захворювання відмічають різні ортопедичні прояви, що вказує на варіабельність і перевагу певних змін у кожному індивідуальному випадку.

Слід наголосити, що дослідження особливостей ортопедичної патології за УСМ дозволяє розробити тактику їхнього лікування. Варто зазначити, що вибір методів лікування ортопедичної патології за УСМ залежить, у першу чергу, від основного захворювання (форми мальформації, її локалізації та поширення). Розглядаючи різницю довжини нижніх кінцівок як найчастіший ортопедичний прояв УСМ, відзначимо, що наявність різниці довжини понад 2 см є показанням до хірургічної корекції [12]. У пацієнтів із УСМ доволі часто спостерігають поєднання декількох ортопедичних проявів, які впливають на опороспроможність ураженої кінцівки. Виникає ключове питання: в яких випадках необхідно коригувати різницю довжини нижніх кінцівок шляхом хірургічного втручання як єдиного ортопедичного прояву захворювання та за наявності в таких хворих інших ортопедичних патологій? Відповідь на це питання дозволить покращити результати корекції ортопедичної патології у хворих на УСМ.

Таким чином, отримані результати спонукають нас до подальших досліджень. Потребує доопрацювання систематизація ортопедичних проявів уроджених судинних мальформацій. Важливим є розроблення ортопедичної класифікації захворювання, на якій буде базуватися вибір тактики лікування.

Висновки

У пацієнтів із УСМ спостерігають широкий спектр ортопедичної патології, серед якої провідним є різниця довжини нижніх кінцівок (75 %) через видовження (67 %) або вкорочення ураженої кінцівки (8 %).

Різницю довжини нижніх кінцівок найчастіше виявляють у пацієнтів з артеріовенозною формою судинної мальформації (67 %), при цьому в цій категорії переважають особи з видовжен-

ням нижньої кінцівки понад 2 см (75 %). Серед пацієнтів із різницею довжини нижніх кінцівок у 61 % випадків відмічено поєднання з іншими клініко-ортопедичними проявами захворювання.

Систематизація ортопедичної патології та розроблення класифікації ураження опорно-рухової системи з урахуванням форм УСМ дасть змогу покращити діагностику захворювання й удосконалити тактику його ортопедичного лікування.

Конфлікт інтересів. Автори декларують відсутність конфлікту інтересів.

Список літератури

1. Чернуха Л. М. Классификация врожденных сосудистых мальформаций: дань модных тенденциям или насущная необходимость? Взгляд сосудистого хирурга / Л. М. Чернуха, Е. В. Каширова // Хирургия детского века. — 2015. — № 1–2. — С. 6–17.
2. Дан В. Н. Ангидисплазии (врожденные пороки развития сосудов) / В. Н. Дан, С. В. Сапелкин. — М.: Вердана, 2008. — 200 с.
3. Lee B. B. Terminology and classification of congenital vascular malformations / B. B. Lee, J. Laredo, T. S. Lee // Phlebology. — 2007. — Vol. 22 (6). — P. 249–252. — DOI: 10.1258/026835507782655236.
4. Lee B. B. Congenital vascular malformations: general diagnostic principles / B. B. Lee // Phlebology: Venous Forum of the Royal Society of Medicine. — 2007. — Vol. 22 (6). — P. 253–257. — DOI: 10.1258/026835507782655245.
5. Mattassi R. Vascular bone syndrome — angioosteodystrophy: current concepts / R. Mattassi, M. Vaghi // Phlebology: Venous Forum of the Royal Society of Medicine. — 2007. — Vol. 22 (6). — P. 287–290. — DOI: 10.1258/026835507782655263.
6. Risk factors for leg length discrepancy in patients with congenital vascular malformation / Y. W. Kim, S. H. Lee, D. I. Kim [et al.] // Journal of Vascular Surgery. — 2006. — Vol. 44 (3). — P. 545–553. — DOI: 10.1016/j.jvs.2006.05.035.
7. Vascular malformations of the lower limb with osseous involvement / C. C. Breugem, M. Maas, S. J. Breugem [et al.] // Journal of Bone and Joint Surgery (Br). — 2003. — Vol. 85 (3). — P. 399–405. — DOI: 10.1302/0301-620x.85b3.13429.
8. Skeletal changes associated with vascular malformations / J. B. Boyd, J. D. Mulliken, L. B. Kaban [et al.] // Plastic and Reconstructive Surgery. — 1984. — Vol. 74 (6). — P. 789–797. — DOI: 10.1097/00006534-198412000-00010.
9. Goidanich I. F. Vascular hamartomas and infantile angioectatic osteo hyperplasia of the extremities: a study of ninety-four cases / I. F. Goidanich, M. Campanacci // Journal of Bone and Joint Surgery (Am). — 1962. — Vol. 44. — P. 815–842. — DOI: 10.2106/00004623-196244050-00001.
10. Gloviczki P. Surgical implications of Klippel-Trenaunay syndrome / P. Gloviczki, L. H. Hollier, R. L. Telander, B. Kaufman, A. J. Bianco, G. B. Stickler // Annals of Surgery. — 1983. — Vol. 197 (3). — P. 353–362. — DOI: 10.1097/0000658-198303000-00017.
11. Cohen J. Hemihypertrophy of lower extremity associated with multifocal intraosseous hemangioma / J. Cohen, W. F. Cashman // Clinical Orthopaedics and Related Research. — 1975. — Vol. 109. — P. 155–165. — DOI: 10.1097/00003086-197506000-00024.
12. The effect of limb length discrepancy on health-related quality of life: is the '2 cm rule' appropriate? / M. A. Vitale, J. C. Choe, A. M. Sesko [et al.] // Journal of pediatric orthopedics. Part B. — 2006. — Vol. 15 (1). — P. 1–5. — DOI: 10.1097/01202412-200601000-00001.

Стаття надійшла до редакції: 06.07.2021

ORTHOPEDIC MANIFESTATIONS OF CONGENITAL VASCULAR MALFORMATIONS OF THE LOWER EXTREMITIES

Yu. M. Guk ¹, L. M. Chernuha ², A. M. Zyma ¹, A. I. Cheverda ¹, T. A. Kincha-Polischik ¹, R. V. Vyderko ¹

¹ SI «Institute of traumatology and orthopaedics of NAMS of Ukraine», Kyiv

² Shalimov`s national institute of surgery and transplantation National Academy of Medikal Sciences of Ukraine, Kyiv

✉ Yuriy Guk, MD, Prof. in Traumatology and Orthopaedics: yuriy.guk61@gmail.com

✉ Larysa Chernuha, MD, Prof. in Vascular Surgery: vasc.phlebo@gmail.com

✉ Andrii Zyma, MD: zymandrii@gmail.com

✉ Andrii Cheverda, MD, PhD: andriy.orto@gmail.com

✉ Tamara Kincha-Polischuk, PhF: polischuktomka@gmail.com

✉ Roman Vyderko, MD: doc471400@gmail.com

ДО УВАГИ СПЕЦІАЛІСТІВ

ДУ «Інститут патології хребта та суглобів ім. проф. М. І. Ситенка НАМН України»
проводить післядипломну підготовку фахівців на курсах інформації та стажування
з актуальних питань ортопедії та травматології
(ліцензія Міністерства освіти і науки України АЕ № 285527 від 27.11.2013)

Курси для середнього медичного персоналу:

Назва
Лікувальний масаж

Керівник
Д. м. н. Стауде В. А.

Телефон для довідок: (057) 725-14-77