

Ю.М. Стернюк, М.А. Огорчак, Ю.Ю. Олійник, Б. Нідерле*

ДИФЕРЕНЦІЙОВАНИЙ РАК ЩИТОПОДІБНОЇ ЗАЛОЗИ: ОСОБЛИВОСТІ ЛІМФОГЕННОГО МЕТАСТАЗУВАННЯ

Львівський національний медичний університет імені Данила Галицького, Львів

*Університетська хірургічна клініка, Відень (Австрія)

ВСТУП

Вивчення проблеми раку щитоподібної залози (РЩЗ) і розробка ефективних методів його діагностики та лікування належать до пріоритетних напрямів сучасної онкології, хірургії та ендокринології [1].

Стандартом радикального хірургічного лікування вважається екстрафасціальна тиреоїдектомія та, за виявлення регіонарних метастазів, фасціальна-футлярна дисекція, орієнтована на лімфатичні колектори (I-VI) [2, 4, 5]. Проте щодо показань до лімфаденектомії та їх обсягу наразі точаться дискусії.

Мета роботи – вивчити особливості лімфо-генного метастазування РЩЗ.

МАТЕРІАЛ І МЕТОДИ

Стан хворих оцінювали за результатами клінічних обстежень. Для виявлення патології ЩЗ усім хворим проводили ультрасонографічне дослідження ЩЗ і лімфатичних вузлів шиї. Характер процесу у ЩЗ і лімфатичних вузлах визначали за допомогою світлового мікроскопа на підставі стандартного цитологічного аналізу біоптатів, отриманих шляхом ТАПБ із подальшим виготовленням препаратів, забарвлених за методом Май-Грюнвальда. Субопераційні експрес-гістологічні дослідження проводили на заморожених зрізах. Остаточний діагноз і стадію процесу встановлювали на підставі гістологічного дослідження операційного матеріалу після стандартної обробки та забарвлення парафінових зрізів гематоксилін-еозином.

Для виявлення метастазів, рецидиву РЩЗ і для досягнення абляції проводили радіоізотопну скінтиграфію з ^{131}I .

Статистичний аналіз одержаних результатів здійснювали з використанням методів описової статистики, характер взаємозв'язків оцінювали за методами Крускала і Гудмена [3, 6]. Для розрахунків використовували програми MS Excel та SPSS 13.0.

РЕЗУЛЬТАТИ ТА ОБГОВОРЕННЯ

Для вирішення основного завдання дослідження – вивчення особливостей лімфо-генного метастазування – обстежено 308 хворих на диференційовані форми РЩЗ, які отримували лікування у ЛДОРЛДЦ, Львівській обласній клінічній лікарні та Університетській хірургічній клініці м. Відня (Австрія) у період 1985-2004 рр. Серед них було 245 пацієнтів із папілярним раком ЩЗ (ПРЩЗ) і 63 – із фолікулярним (ФРЩЗ). Дані про особливості розповсюдження лімфо-генних метастазів у цих хворих наведено у табл. 1.

Частота лімфо-генних метастазів у хворих на ПРЩЗ і ФРЩЗ склала 51,4% і 11,1% відповідно.

Детальніше вивчення лімфо-генного метастазування у хворих на диференційовані форми РЩЗ проведено у 182 пацієнтів (табл. 2). У цій групі 104 (57,1%) пацієнти мали ураження регіонарного лімфатичного апарату.

Частка уражень регіонарних лімфатичних вузлів зростала зі збільшенням розмірів пухлини, досягаючи максимуму за стадії T4 (100%).

Важливе місце у розробці адекватної такти-

Таблиця 1

Аналіз стану регіонарних лімфатичних вузлів у хворих на диференційовані форми РЩЗ

рN	ПРЩЗ		ФРЩЗ		Всього	
	n	%	n	%	n	%
рN0	119	48,6	56	88,9	175	56,8
рN1	126	51,4	7	11,1	133	43,2
Всього	245	100	63	100	308	100

Таблиця 2

Частота ураження окремих басейнів лімфатичного відпливу метастазами у хворих на диференційовані форми РЩЗ

рТ категорія	Число пацієнтів (n)	Частота ураження окремих басейнів													
		Центральний басейн						Латеральний басейн						Середостінний басейн	
		Іпсілат. бік		Контрлат. бік		Всього уражень:		Іпсілат.		Контрлат.		Всього уражень:		п	%
		п	%	п	%	п	%	п	%	п	%	п	%		
рТ1	50	12	24	6	12	12	24	6	12	н.в.	-	4	8	-	-
рТ2	64	22	34	14	22	24	38	14	22	2	3	10	38	-	-
рТ3	46	26	57	18	39	38	83	22	48	10	22	30	71	2	4
рТ4	22	22	10	16	73	18	82	18	82	12	55	20	91	2	9
Всього:	182	82	45	54	30	92	51	60	33	24	13	64	35	4	2

ки хірургічного лікування хворих на РЩЗ відводиться класифікаціям лімфатичних вузлів шиї. Сьогодні відомо та всесвітньо визнано 4 класифікації регіонарних лімфатичних вузлів шиї [9, 10]. З точки зору хірурга кожна з них не позбавлена недоліків [7, 8]. Ми використали класифікацію лімфогенних метастазів за басейнами, що враховує клінічні особливості лімфогенного метастазування РЩЗ і краще відповідає потребам хірургії [9, 10].

Як впливає із проведених досліджень, лімфогенні метастази РЩЗ розповсюджуються у двох напрямках – горизонтально й вертикально вздовж вісцеральної вісі, включаючи верхнє середостіння. Характер розподілу регіонарних метастазів став підставою для створення концепції басейнів лімфогенного метастазування, яка передбачає наявність центрального шийного басейну як басейну першого порядку (51% лімфогенних метастазів), іпсілатерального шийно-латерального – басейну другого порядку (33% лімфогенних метастазів), контрлатерального шийно-латерального – басейну третього порядку (13% лімфогенних метастазів) і середостінного – басейну четвертого порядку (2% лімфогенних метастазів) (рис. 1).

Межами центрального басейну є під'язикова кістка вгорі, ліва плече-головна вена внизу. Обабіч центральний басейн обмежений піхвою основного судинно-нервового пучка шиї відповідного боку. Медіальною межею, яка відділяє праву частину центрального шийного басейну від лівої, є трахея.

Межами латеральних басейнів є: з медіального боку – піхва основного судинно-нервового пучка шиї (відповідно правого або лівого), кра-

ніально – під'язиковий нерв; латерально – край широкого м'яза спини; каудально – підключична вена відповідного боку.

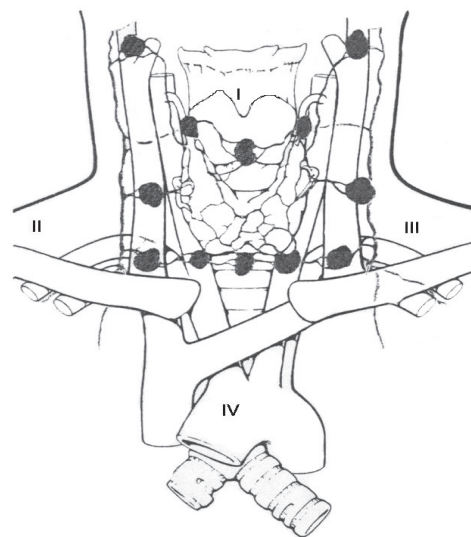


Рис. 1. Басейни лімфатичного відтоку щитоподібної залози: I – центральний; II, III – латеральні шийні (іпсі- та контрлатеральний); IV – середостінний.

Середостінний басейн є наче продовженням центрального шийного до передоортальних і паратрахеальних лімфатичних вузлів середостіння. Латеральною межею виступає медіастинальна плевра, каудальною – перикард (вентрально) та біфуркація трахеї (дорзально); краніальною – ліва плече-головна вена. Співвідношення фасцій шиї та басейнів лімфатичного відтоку наведено на рис. 2.

Перевагою класифікації за басейнами є включення у неї верхнього середостіння. Кла-

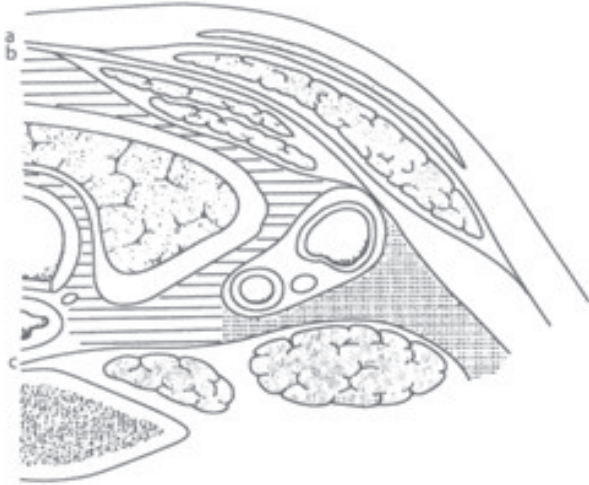


Рис. 2. Фасції шиї та басейни лімфатичних вузлів (поперечний зріз). Лівий цервікоцентральный басейн позначено лініями, лівий цервіколатеральний басейн - крапками: а) поверхнева фасція; б) претрахеальна фасція; с) превертебральна фасція.

сифікація за басейнами опирається на чітко визначені анатомічні структури (трахея, судини), що вирізняє її від решти класифікацій, в яких анатомічні межі груп лімфатичних вузлів розмиті. Класифікація за басейнами у білатерально орієнтованій лімфатичній системі дає можливість чіткої орієнтації щодо боків. Вона стала підставою для створення концепції лімфатичної дисекції, орієнтованої саме на басейни.

Аналіз розподілу лімфогенних метастазів у 182 хворих на диференційовані форми РЩЗ вказує на те, що основне "навантаження" припадає на центральний басейн, тобто VI рівень метастазування.

Локалізація цієї групи лімфогенних метастазів у зоні високого хірургічного ризику щодо прищитоподібних залоз та гортанних нервів, надто у повторних операціях, є підґрунтям для виконання моноблочної тиреоїдектомії в поєднанні з центральною дисекцією у ході першої операції.

Як впливає з показників табл. 2, метастази у лімфатичних вузлах розташовуються ізольовано іпсилатерально, білатерально та ізольовано контрлатерально ("стрибаючі" метастази). Наявність ізольованих контрлатеральних метастазів у лімфатичних вузлах є надто важливою для добору показань до проведення лімфаденектомії цього або іншого боку.

Лімфатична дисекція, орієнтована на обсяг

басейну, передбачала цілковите видалення клітковини з наявними у ній лімфатичними вузлами (у т. ч. нерідко з мікрометастазами у чітко визначених межах басейну). Число лімфатичних вузлів, що їх необхідно видаляти, складає 10 (по 5 обабіч вісі трахеї) у центральному басейні та середостінні і по 20 для шийних латеральних басейнів [10].

Широке розгалуження системи лімфатичних судин ЩЗ із наявністю численних анастомозів утруднює визначення локалізації лімфогенних метастазів залежно від локалізації пухлини у залозі. Тому за таких обставин ми керувались принципом "один лімфатичний вузол – цілий басейн", тобто наявність одного макроскопічно ураженого лімфатичного вузла розглядали лише як "вершину айсберга" (мікро)метастазів у межах цілого басейну.

Встановлено, що 30,0±5,9% метастазів у латеральному басейні мають розмір менше від 2,0 мм і можуть залишатися непоміченими та в подальшому служити джерелом виникнення рецидиву. Тому ми віддавали перевагу футлярно-фасціальній лімфаденектомії, захоплюючи у блок тканин, що видаляються, всю клітковину з наявними у ній лімфатичними елементами. Таку лімфаденектомію на противагу вибіркового видаленню (типу *berry picking*), ми визначили як системну.

Концепція діагностичної лімфаденектомії. У 64 пацієнтів із диференційованою формою РЩЗ, які мали лімфогенні метастази у латеральних басейнах, вивчено взаємозв'язок між наявністю поширеного ураження та метастатичним ураженням центрально-югулярної групи лімфатичних вузлів. Розміри первинної пухлини – від T1 до T4.

У випадку диференційованих форм РЩЗ:

- у 16 пацієнтів пухлина локалізувалась у верхньому полюсі залози. З них у трьох пацієнтів виявлено підщелепні метастази; троє пацієнтів мали метастази у верхньо-югулярній групі лімфатичних вузлів;
- у 18 пацієнтів пухлина розташовувалась у середній третині залози. З них у шести відзначались метастази у ділянці основи черепа та у шести – надключичні; троє пацієнтів мали метастази у верхньо-югулярній групі лімфатичних вузлів;
- у 17 пацієнтів пухлина локалізувалась у зоні нижнього полюса. З них у дев'яти пацієнтів відзначались надключичні метастази, в од-

- ного – підщелепні та в одного – у середостінні; у нижньо-югулярній групі метастази мав один пацієнт;
- серед 11 пацієнтів із субтотальним ураженням залози у чотирьох діагностовано лімфогенні метастази надключично, у трьох – у ділянці основи черепа; три пацієнти мали метастази у верхньо-югулярній групі лімфатичних вузлів та три – у середостінні;
 - у 2 пацієнтів із локалізацією пухлини в перешийку метастази були у підщелепній ділянці.

Встановлено, що у 60 (93,8%) пацієнтів із диференційованими формами РЩЗ із наявністю лімфогенних метастазів у межах II-V рівнів, незалежно від локалізації пухлини у залозі та її розмірів, згадані ураження поєднувались з ураженням центрально-югулярної групи лімфатичних вузлів. Відсутність ураження центрально-югулярної групи лімфатичних вузлів підтверджено у двох пацієнтів із розташуванням пухлини у перешийку та у двох із локалізацією, близькою до перешийка (табл. 3).

Результати аналізу залежності між наявністю поширеного ураження лімфатичного апарату та метастатичним ураженням центрально-югулярної групи лімфатичних вузлів вказують на існування дуже щільного статистично істотного направлено зв'язку між наявністю поширеного ураження та метастазами у центрально-югулярній групі. Лямбда Крускала і Гудмена та коефіцієнт тау Крускала і Гудмена $\lambda=0,933$ близькі до 1 ($p<0,001$) (1 – максимальне значення цього коефіцієнта). Винятком із цього правила є новоутворення з локалізацією пер-

винної пухлини безпосередньо у перешийку ЩЗ і поблизу нього.

Отримані високі показники збігу поширеного ураження лімфатичного апарату з наявністю метастазів у центрально-югулярній групі лімфатичних вузлів у випадку диференційованих форм РЩЗ дозволили використовувати інформацію про стан лімфатичних вузлів центрально-югулярної групи для оцінки поширення метастатичного процесу у лімфатичних вузлах, а біопсію центрально-югулярної групи окреслити як діагностичну і використовувати її надалі для корекції показань до дисекції латеральних басейнів.

ВИСНОВКИ

1. Регіонарні лімфогенні метастази РЩЗ, розповсюджуючись горизонтально та вертикально вздовж вісцеральної вісі, уражають центральні, шийно-латеральні та середостінні групи лімфатичних вузлів. Характер розподілу регіонарних метастазів став підставою для створення концепції басейнів лімфогенного метастазування, яка передбачає наявність центрального шийного басейну як басейну першого порядку (51% метастазів), іпсилатерального шийно-латерального – басейну другого порядку (33%), контралатерального шийно-латерального – басейну третього порядку (13%) та середостінного – басейну четвертого порядку (2%). Домінуючим у процесі лімфогенного метастазування є центральний басейн із частотою ураження до 83%.

2. Існує дуже щільний статистично істотний направлений зв'язок ($\lambda=0,933$; $p<0,001$) між по-

Таблиця 3

Розподіл лімфогенних метастазів у межах басейнів у хворих на диференційовані форми РЩЗ

Басейн ураження	Варіант ураження		
	Виключно іпсилатеральне	Виключно контралатеральне	Білатеральне ураження
Центральний (n=92)	38 (41,3±5,1%)	10 (10,9±3,2%)	44 (47,8±5,2%)
Латеральний + середостінний (n=64)	40 (62,5±6,1%) у т.ч. середост. 0	4 (6,3±3,0%)	20 (31,3±5,8%) у т.ч. середост. 4

Таблиця 4

Інформаційна цінність діагностичної лімфаденектомії за диференційованих форм РЩЗ

Поширене ураження латерального басейну	Метастази у центрально-югулярній групі (+)		Метастази у центрально-югулярній групі (-)	
Диференційований РЩЗ (182 пацієнти)				
Кількість пацієнтів (n)	n	%	n	%
64	60	93,8±3,0	4	6,2±3,0

ширеним ураженням шийно-латерального басейну та метастазами у центрально-югулярній групі лімфатичних вузлів, за якого поширене ураження за диференційованих форм РЩЗ у $93,8 \pm 3,0\%$ збігається з наявністю метастазів у лімфатичних вузлах центрально-югулярної групи. Наявність такої кореляції дозволяє визначити субопераційну біопсію центрально-югулярної групи лімфатичних вузлів як діагностичну щодо стану ураження латеральних басейнів і використовувати її для корекції показань до лімфаденектомії у латеральному басейні. Наявність ізольованих метастатичних уражень, у т. ч. контрлатеральних басейнів, спонукає до проведення двобічної діагностичної лімфаденектомії.

ЛІТЕРАТУРА

1. Алгоритмы современной онкологии / И.Б. Щепотин, Г.В. Бондарь, В.Л. Ганул [и др.]. – К.: Книга плюс, 2006. – С. 26-53.
2. Комисаренко И.В. Хирургическое лечение рака щитовидной железы: 20 лет после аварии на Чернобыльской АЭС / И.В. Комисаренко, С.И. Рыбаков, А.И. Коваленко // Эндокринология. – 2006. – Т. 11, № 1. – С. 119-121.
3. Лапач С.Н. Основные принципы применения статистических методов в клинических испытаниях / С.Н. Лапач, А.В. Чубенко, П.Н. Бабич. – К.: МОРИОН, 2002. – 160 с.
4. Ларін О.С. Щодо відповідності тактики лікування раку щитоподібної залози в Україні Європейському консенсусу 2006 року / О.С. Ларін, С.М. Черенько, М.Б. Горобейко // Матеріали першого Українсько-російського симпозиуму з ендокринної хірургії з міжнародною участю "Современные аспекты хирургического лечения эндокринной патологии". – Київ (13-14 жовтня). – 2006. – С. 8-9.
5. Романчишен А.Ф. Щитовидная железа. Терминология и классификация заболеваний щитовидной железы / А.Ф. Романчишен, А.П. Калинина, Н.А. Майстренко, П.С. Ветшева. – Санкт-Петербург: Питер, 2004. – С. 96-102.
6. Сергиенко В.И. Математическая статистика в клинических исследованиях / В.И. Сергиенко, И.Б. Бондарева. – М.: ГЭОТАР-МЕД, 2001. – 256 с.
7. Стернюк Ю.М. Будова лімфатичної системи та особливості лімфогенного метастазування раку

щитоподібної залози / Ю.М. Стернюк // Онкология. – 2007. – Т. 9, № 4. – С. 382-386.

8. Стернюк Ю.М. Лімфаденектомія при раку щитоподібної залози / Ю.М. Стернюк // Acta medica Leopoliensia. – 2007. – Т. 13, № 3. – С. 85-95.
9. Dralle H. Lymphadenektomie beim Schilddrüsenkarzinom / H. Dralle, O. Gimm // Chirurg. – 1996. – Vol. 67. – P. 806.
10. Gimm O. Lymphadenektomie beim Schilddrüsen- und Nebenschilddrüsenkarzinom / O. Gimm, H. Dralle // Chirurg. – 2007. – № 78. – P. 182-193.

РЕЗЮМЕ

Дифференцированный рак щитовидной железы: особенности лимфогенного метастазирования

Ю.М. Стернюк, М.А. Огорчак, Ю.Ю. Олейник, Б. Ниедэрле

В статье описаны особенности лимфогенного метастазирования папиллярного и фолликулярного рака щитовидной железы. Полученные данные позволяют использовать информацию о состоянии лимфатических узлов центрально-югулярной группы для оценки распространения метастатического процесса в лимфоузлах, а биопсию лимфоузлов центрально-югулярной группы считать диагностической и использовать ее далее для коррекции показаний к диссекции латеральных бассейнов.

Ключевые слова: рак щитовидной железы, лимфогенное метастазирование.

SUMMARY

Differentiated thyroid cancer, the particularities of the lymphatic spread

J. Sterniuk, M. Ohorchak, J. Olijnyk, B. Niederle

The particularities of the lymphatic spread were studied in 308 patients with differentiated thyroid cancer. The lymphatic spread mainly is going in vertical and horizontal directions. So regional lymph nodes can be divided in four regions – central, lateral ipsilateral, lateral contralateral and mediastinal. The correlation between massive metastatic involvement of the lateral region and metastatic spread in central region made possible to estimate the biopsy of the lymph node of the central region as diagnostic procedure for statement of the metastatic spread in lateral regions and use for the correction of the indications for the lymphatic dissection in lateral regions.

Key words: thyroid cancer, lymph nodes metastases, diagnostic lymphadenectomy.

Дата надходження до редакції 10.02.2011 р.